This is a digital copy of a book that was preserved for generations on library shelves before it was carefully scanned by Google as part of a project to make the world's books discoverable online.

It has survived long enough for the copyright to expire and the book to enter the public domain. A public domain book is one that was never subject to copyright or whose legal copyright term has expired. Whether a book is in the public domain may vary country to country. Public domain books are our gateways to the past, representing a wealth of history, culture and knowledge that's often difficult to discover.

Marks, notations and other marginalia present in the original volume will appear in this file - a reminder of this book's long journey from the publisher to a library and finally to you.

Usage guidelines

Google is proud to partner with libraries to digitize public domain materials and make them widely accessible. Public domain books belong to the public and we are merely their custodians. Nevertheless, this work is expensive, so in order to keep providing this resource, we have taken steps to prevent abuse by commercial parties, including placing technical restrictions on automated querying.

We also ask that you:

+ *Make non-commercial use of the files* We designed Google Book Search for use by individuals, and we request that you use these files for personal, non-commercial purposes.

+ *Refrain from automated querying* Do not send automated queries of any sort to Google's system: If you are conducting research on machine translation, optical character recognition or other areas where access to a large amount of text is helpful, please contact us. We encourage the use of public domain materials for these purposes and may be able to help.

+ *Maintain attribution* The Google "watermark" you see on each file is essential for informing people about this project and helping them find additional materials through Google Book Search. Please do not remove it.

+ *Keep it legal* Whatever your use, remember that you are responsible for ensuring that what you are doing is legal. Do not assume that just because we believe a book is in the public domain for users in the United States, that the work is also in the public domain for users in other countries. Whether a book is still in copyright varies from country to country, and we can't offer guidance on whether any specific use of any specific book is allowed. Please do not assume that a book's appearance in Google Book Search means it can be used in any manner anywhere in the world. Copyright infringement liability can be quite severe.

About Google Book Search

Google's mission is to organize the world's information and to make it universally accessible and useful. Google Book Search helps readers discover the world's books while helping authors and publishers reach new audiences. You can search through the full text of this book on the web at `http://books.google.com/`

Über dieses Buch

Dies ist ein digitales Exemplar eines Buches, das seit Generationen in den Regalen der Bibliotheken aufbewahrt wurde, bevor es von Google im Rahmen eines Projekts, mit dem die Bücher dieser Welt online verfügbar gemacht werden sollen, sorgfältig gescannt wurde.

Das Buch hat das Urheberrecht überdauert und kann nun öffentlich zugänglich gemacht werden. Ein öffentlich zugängliches Buch ist ein Buch, das niemals Urheberrechten unterlag oder bei dem die Schutzfrist des Urheberrechts abgelaufen ist. Ob ein Buch öffentlich zugänglich ist, kann von Land zu Land unterschiedlich sein. Öffentlich zugängliche Bücher sind unser Tor zur Vergangenheit und stellen ein geschichtliches, kulturelles und wissenschaftliches Vermögen dar, das häufig nur schwierig zu entdecken ist.

Gebrauchsspuren, Anmerkungen und andere Randbemerkungen, die im Originalband enthalten sind, finden sich auch in dieser Datei – eine Erinnerung an die lange Reise, die das Buch vom Verleger zu einer Bibliothek und weiter zu Ihnen hinter sich gebracht hat.

Nutzungsrichtlinien

Google ist stolz, mit Bibliotheken in partnerschaftlicher Zusammenarbeit öffentlich zugängliches Material zu digitalisieren und einer breiten Masse zugänglich zu machen. Öffentlich zugängliche Bücher gehören der Öffentlichkeit, und wir sind nur ihre Hüter. Nichtsdestotrotz ist diese Arbeit kostspielig. Um diese Ressource weiterhin zur Verfügung stellen zu können, haben wir Schritte unternommen, um den Missbrauch durch kommerzielle Parteien zu verhindern. Dazu gehören technische Einschränkungen für automatisierte Abfragen.

Wir bitten Sie um Einhaltung folgender Richtlinien:

+ *Nutzung der Dateien zu nichtkommerziellen Zwecken* Wir haben Google Buchsuche für Endanwender konzipiert und möchten, dass Sie diese Dateien nur für persönliche, nichtkommerzielle Zwecke verwenden.

+ *Keine automatisierten Abfragen* Senden Sie keine automatisierten Abfragen irgendwelcher Art an das Google-System. Wenn Sie Recherchen über maschinelle Übersetzung, optische Zeichenerkennung oder andere Bereiche durchführen, in denen der Zugang zu Text in großen Mengen nützlich ist, wenden Sie sich bitte an uns. Wir fördern die Nutzung des öffentlich zugänglichen Materials für diese Zwecke und können Ihnen unter Umständen helfen.

+ *Beibehaltung von Google-Markenelementen* Das "Wasserzeichen" von Google, das Sie in jeder Datei finden, ist wichtig zur Information über dieses Projekt und hilft den Anwendern weiteres Material über Google Buchsuche zu finden. Bitte entfernen Sie das Wasserzeichen nicht.

+ *Bewegen Sie sich innerhalb der Legalität* Unabhängig von Ihrem Verwendungszweck müssen Sie sich Ihrer Verantwortung bewusst sein, sicherzustellen, dass Ihre Nutzung legal ist. Gehen Sie nicht davon aus, dass ein Buch, das nach unserem Dafürhalten für Nutzer in den USA öffentlich zugänglich ist, auch für Nutzer in anderen Ländern öffentlich zugänglich ist. Ob ein Buch noch dem Urheberrecht unterliegt, ist von Land zu Land verschieden. Wir können keine Beratung leisten, ob eine bestimmte Nutzung eines bestimmten Buches gesetzlich zulässig ist. Gehen Sie nicht davon aus, dass das Erscheinen eines Buchs in Google Buchsuche bedeutet, dass es in jeder Form und überall auf der Welt verwendet werden kann. Eine Urheberrechtsverletzung kann schwerwiegende Folgen haben.

Über Google Buchsuche

Das Ziel von Google besteht darin, die weltweiten Informationen zu organisieren und allgemein nutzbar und zugänglich zu machen. Google Buchsuche hilft Lesern dabei, die Bücher dieser Welt zu entdecken, und unterstützt Autoren und Verleger dabei, neue Zielgruppen zu erreichen. Den gesamten Buchtext können Sie im Internet unter `http://books.google.com` durchsuchen.




BIBLIOTHECA · BOSTONIENSIS · MEDICINAE
SERVAT · ET · DOCET
FVNDATA
MDCCLXX
EX DONO

Oct. 2

Oct. 9

DEUTSCHE ZEITSCHRIFT

FÜR

CHIRURGIE.

HERAUSGEGEBEN

VON

PROF. BARDENHEUER IN KÖLN, PROF. BARTH IN DANZIG, PROF. v. BERGMANN IN BERLIN, PROF. BIER IN BONN, DR. BORCHARD IN POSEN, PROF. CH. H. BRAUN IN GÖTTINGEN, DR. v. BURCKHARDT IN STUTTGART, PROF. DOLLINGER IN BUDAPEST PROF. v. EISELSBERG IN WIEN, PROF. ENDERLEN IN BASEL, DR. G. FISCHER IN HANNOVER, PROF. FRIEDRICH IN GREIFSWALD, PROF. GRASER IN ERLANGEN, PROF. HELFERICH IN KIEL, PROF. HILDEBRAND IN BERLIN, PROF. HOCHENEGG IN WIEN, DR. KAPPELER IN KONSTANZ, PROF. KOCHER IN BERN, PROF. KÖNIG IN BERLIN, PROF. KÜSTER IN MARBURG, DR. C. LAUENSTEIN IN HAMBURG, PROF. LENNANDER IN UPSALA, PROF. LEXER IN KÖNIGSBERG IN PR., PROF. MADELUNG IN STRASSBURG I. E., PROF. MARTENS IN BERLIN, PROF. MÜLLER IN ROSTOCK, DR. A. NEUMANN IN BERLIN, PROF. PAYR IN GRAZ, PROF. PERTHES IN LEIPZIG, PROF. POPPERT IN GIESSEN, PROF. RIEDEL IN JENA, PROF. E. ROSE IN BERLIN, PROF. RYDYGIER IN LEMBERG, GENERALSTABSARZT DR. SCHJERNING IN BERLIN, PROF. SONNENBURG IN BERLIN, PROF. TRENDELENBURG IN LEIPZIG, DR. WIESINGER IN HAMBURG, PROF. WITZEL IN BONN

UND UNTER MITWIRKUNG VON

PROF. DR. ROSE IN BERLIN, PROF. DR. TRENDELENBURG IN LEIPZIG, PROF. DR. BIER IN BONN

REDIGIERT VON

PROF. DR. HELFERICH IN KIEL

Sechsundachtzigster Band.

Mit 103 Abbildungen im Text und 1 Tafel

LEIPZIG,
VERLAG VON F. C. W. VOGEL
1907.

BOSTON MEDICAL
AUG 27 1907
LIBRARY.

CATALOGUED
AUG 27 1907
E. H. B.

Druck von August Pries in Leipzig.

Inhalt des Sechsundachtzigsten Bandes.

Erstes Heft,

ausgegeben Dezember 1906.

Seite

I. Aus der chirurgischen Klinik zu Upsala.
Ein Fall von Dünndarmvolvulus mit einem Meckelschen Divertikel nebst einigen Worten über „subakuten Ileus" und über Gastrostomie bei Dünndarmparalyse. Klinischer Vortrag. Von Prof. Dr. K. G. Lennander in Upsala 1

II. Beiträge zur Kenntnis der Topographie der normalen A. hepatica und ihrer Varietäten sowie der Blutversorgung der Leber. Von Dr. Budde in Bocholt i. W. (Mit 22 Abbildungen.) 18

III. Aus der pathologisch-anatomischen Anstalt der Universität Basel. (Vorsteher: Prof. E. Kaufmann.)
Beiträge zur Geschwulstlehre. II. Über Duodenalkrebs. Klinisch-pathologisch-anatomischer Beitrag. Von Joh. Friedr. Geiser, prakt Arzt. Assistent der pathologisch-anatomischen Anstalt. (Mit 2 Abbildungen.) 41

IV. Kleinere Mitteilung:
Ein Fall von Zygomaticus- und Infraorbitalneuralgie nach der Bardenheuerschen Methode. (Neurinsarkoklese). Von Dr. med. Grabowski, Köln-Ehrenfeld 108

V. Besprechungen:
1. Felix Lejars, Technik dringlicher Operationen, übersetzt von Dr. Hans Strehl. 3. Aufl. II. Teil. (Helferich) 113
2. A. C. Celsus, Über die Arzneiwissenschaft in acht Büchern, übersetzt und erklärt von Ed. Scheller. 2. Aufl., neu durchgesehen von W. Frieboes. (Helferich) 113

Anzeigen literarischer Neuigkeiten 115

Zweites, Drittes und Viertes Heft,

ausgegeben Januar 1907.

Seite

VI. Über die Luxation im Talonaviculargelenke. Von Dr. Richard Morian, Essen-Ruhr. (Mit 4 Abbildungen.) 117

VII. Aus dem Bürgerhospital zu Köln. (Abteilung: Geh.-Rat Bardenheuer.)
Zur Kasuistik der Luxatio pedis sub talo und der Talusbrüche. Von Assistenzarzt Dr. Luxembourg. (Mit 3 Abbildungen.) 127

VIII. Aus der II. chirurg. Abteilung des allgem. Krankenhauses in Wien. (Vorstand: Hofrat Prof. Dr. v. Mosetig-Moorhof.)
Über isolierte subkutane Frakturen einzelner Handwurzelknochen. Von Dr. Maximilian Hirsch, em. Sekundärarzt der Abteilung. (Mit 13 Abbildungen.) 135

IX. Aus dem Elisabeth-Krankenhaus zu Kassel. (Dirig. Arzt: Dr. Fr. Kuhn.)
Katgut, steril vom Schlachttier, als frischer Darm vor dem Drehen mit Jod oder Silber behandelt. I. Mitteilung. Von Fr. Kuhn und M. Rößler. (Mit 4 Abbildungen) 150

X. Aus dem evangel. Krankenhause Haspe.
Ein Fall von Luxatio pedis sub talo. Die Bewegungen des Fußes im Tarsus. Der Luxationsmechanismus. Die Distorsion. Das Chopartsche Gelenk. Von Sanitätsrat Dr. Reismann, Arzt am Krankenhause 224

XI. Aus der II. chirurg. Abteilung: Vorstand Hofrat v. Mosetig-Moorhof, und dem Röntgenlaboratorium: Vorstand Dozent G. Holzknecht des k. k. allgem. Krankenhauses in Wien.
Eine bisher nicht beobachtete kongenitale, hereditäre Anomalie des Fingerskelettes. Von cand. med. Bernhard Bauer. (Mit 6 Abbildungen.) 252

XII. Aus der II. chirurg. Universitätsklinik zu Wien. (Vorstand: Prof. Dr. Jul. Hochenegg.)
Einklemmung von Dünndarmgekröse in einer Spalte des großen Netzes. Von Dr. Hans Lorenz, Assistenten der Klinik. (Mit 3 Abbildungen.) 260

XIII. Beiträge zu den Frakturen der Metacarpalknochen. Von Stabsarzt Dr. E. Boerner, kommandiert zum städtischen Krankenhaus Charlottenburg-Westend. (Prof. Bessel-Hagen). (Mit 2 Abbildungen.) 267

XIV. Aus der königl. chirurg. Universitätsklinik in Greifswald. (Prof. Dr. P. L. Friedrich.)
Beitrag zur Resektion der Brustwand mit Plastik auf die freigelegte Lunge. Von F. Sauerbruch, Privatdozent und I. Assistent. (Mit 2 Abbildungen.) 275

XV. Über Spiralfrakturen. Eine Experimentalstudie. Von Fritz Kroh, Köln 281

Seite

XVI. Aus der II. chirurg. Universitätsklinik in Wien. (Vorstand: Prof. Dr. J. Hochenegg.)
Über Lymphangiektasie. Von Dr. Paul Albrecht, Assistent der Klinik. (Mit 3 Abbildungen.) 299

XVII. Zur Kenntnis der Echinokokken am Halse. Von Dr. Jonathan Paul Haberern, Privatdozent und Primärarzt in Budapest. (Mit 4 Abbildungen.) 338

XVIII. Aus der II. chirurg. Klinik der Universität Wien. (Vorstand: Prof. Dr. J. Hochenegg.)
Über das Sarkom der weiblichen Brustdrüse. Von Dr. J. Finsterer, gewes. Operationszögling und Demonstrator der Klinik 352

XIX. Kleinere Mitteilung:
Die zwei- und mehrfache Teilung der Sesambeine der großen Zehe. Von Stabsarzt Dr. Momburg, Spandau. (Mit 8 Abbildungen.) 382

XX. Besprechungen:
1. Roths Jahresberichte über die Leistungen und Fortschritte auf dem Gebiete des Militärsanitätswesens. XXX. Jahrgang (Axhausen) 387
2. Chance-Poland, On the Nature, Causes, Variety and Treatment of bodily deformities. (Axhausen) 387
3. Onodi u. Rosenberg, Die Behandlung der Krankheiten der Nase und des Nasenrachens. (Axhausen) 388
4. Port, Zur Reform des Kriegssanitätswesens. (Axhausen) . . 388
5. Martin, Deutsches Badewesen in vergangenen Tagen. (Helferich) 388
6. Martens, Über den Bau und die Einrichtung moderner Operationsräume. (Baum) 389

Anzeigen literarischer Neuigkeiten 389

Fünftes und Sechstes Heft,

ausgegeben Februar 1907.

Seite

XXI. Aus dem städtischen Krankenhause zu Rixdorf-Berlin.
Erfahrungen über Rektoskopie. Von Prof. G. Sultan. (Mit 2 Abbildungen.) 391

XXII. Die angeborenen und (nicht operativ) erworbenen Lücken und Spalten des Mesenterium und ihre Bedeutung als Ursachen des Darmverschlusses. Von Dr. W. Prutz, Privatdozent in Königsberg. (Mit 2 Abbildungen.) 399

XXIII. Aus den chirurgischen Universitätskliniken und Polikliniken zu Göttingen (Geh.-Rat Braun) und Berlin (königl. Charité, Geh.-Rat Koenig und Prof. Hildebrand.)
Klinische, pathologisch-anatomische und radiologische Studien

Seite

über Exostosis cartilaginea multiplex. Von Prof. Dr. Pels-Leusden. (Mit 12 Abbildungen.) 434

XXIV. Aus der chirurgischen Universitätspoliklinik zu Jena.
Über die in der Adolescenz auftretende Verdickung der Tuberositas tibiae. Von H. Jacobsthal, Privatdozent und Assistenzarzt. (Mit 10 Abbildungen.) 493

XXV. Aus der chirurg. Abteil. des Krankenhauses Bethanien in Berlin.
Über mechanischen Ileus bei akut-entzündlichen Abdominalerkrankungen. Von M. Martens 508

XXVI. Aus der chirurgischen Klinik im Charité-Krankenhaus zu Berlin.
Tendovaginitis chronica deformans und Luxation der Peroneal-sehnen. Von O. Hildebrand 526

XXVII. Aus der chirurgischen Klinik und Poliklinik zu Greifswald. (Prof. Dr. Friedrich.)
Die Neubildung von Lymphdrüsen beim Carcinom und Sarkom. Von Prof. Dr. Carl Ritter. (Mit Tafel I.) 532

XXVIII. Aus der Akademie für prakt. Medizin in Köln. (I. chirurg. Abteilung: Geh. Med.-Rat Prof. Dr. Bardenheuer.)
Die Heilungsresultate der Unterschenkelbrüche bei Anwendung der Bardenheuerschen Extensionsmethode. Von Dr. Schrecker, Oberarzt im Inf.-Regt. von Horn (3. Rhein.) Nr. 29, kommandiert zum Bürgerhospital in Köln. (Mit 3 Abbildungen.) 547

XXIX. Aus der chirurg. Klinik der Charité in Berlin. (Prof. Dr. Hildebrand.)
Nierenbecken und Ureterzerreißung mit nachfolgender paranephritischer Cyste. Operation. Heilung. Von Dr. A. Hildebrandt, Assistenzarzt der Klinik. (Mit 2 Abbildungen.) 574

XXX. Besprechungen:
1. Wolff, Die Lehre von der Krebskrankheit von den älteren Zeiten bis zur Gegenwart. (Fischer-Defoy) 580
2. Hahn, Über den gegenwärtigen Stand der Aseptik in der Chirurgie. (Fischer-Defoy) 580
3. Heine, Operationen am Ohr. 2. Aufl. (Fischer-Defoy) 581
4. Ebstein und Schwalbe, Chirurgie des praktischen Arztes, II. Hälfte. Ergänzungsband zum Handbuch der praktischen Medizin. (Fischer-Defoy) 581
5. Roth, Jahresbericht über die Leistungen und Fortschritte auf dem Gebiete des Militärsanitätswesens. (Jahn) . . . 581
6. Schwalbe, Therapeutische Technik in der ärztl. Praxis. Ein Handbuch für Ärzte u. Studierende. I. Halbband. (Helferich) 582
7. Bardenheuer, Die allgemeine Lehre von den Frakturen und Luxationen mit besonderer Berücksichtigung des Extensionsverfahrens. (Helferich) 582
8. Calot, Die Behandlung der angeborenen Hüftgelenksverrenkung. Übersetzt von Dr. P. Ewald, mit einem Vorwort von Prof. Vulpius. (Graf-Kiel) 583

Anzeigen literarischer Neuigkeiten 585

BOSTON MEDICAL
AUG 27 1907
LIBRARY.
9488

I.

Aus der chirurgischen Klinik zu Upsala.

Ein Fall von Dünndarmvolvulus mit einem Meckelschen Divertikel nebst einigen Worten über „subakuten Ileus" und über Gastrostomie bei Dünndarmparalyse.

Klinischer Vortrag.

Von

Prof. K. G. Lennander in Upsala.

Buchhalter N. J. N. aus Dalarne, aufgenommen am 10. Jan. 1906 in der chirurgischen Klinik in Upsala, gestorben am 15. Januar.

Anamnese: Pat., der im übrigen stets gesund gewesen ist, hatte im April bis Mai 1905 ein akutes Leiden im Unterleibe, das von seinem Arzte als eine gelinde Appendicitis aufgefaßt wurde. Eine Resistenz wurde in dieser Zeit nicht gefühlt. Pat. hat sich nach der Genesung von diesem Leiden im Unterleib gut gefühlt, obwohl die Stuhlentleerung etwas träg war, und zwar namentlich in der letzten Zeit. — Am 8. Jan. 1906 erkrankte Pat. mit Schmerz in der Cöcalgegend und mit Übelkeiten; er hatte im Verlauf des Morgens und des Vormittags zwei spontane Darmentleerungen, die letzte recht dünn. Der Bauch war mittags, als ihn sein Arzt sah, etwas aufgetrieben. Gleich nach rechts und etwas nach unten vom Nabel ganz starke Empfindlichkeit von einem ungefähr der Größe eines Zweimarkstückes entsprechenden Umfange, wo deutlich Resistenz zu fühlen war, die nach rechts ziemlich scharf begrenzt war. Der Bauch war im übrigen nicht empfindlich, aber bei Druck auf den Bauch, in der Nähe der genannten Resistenz, wurde Schmerz in dieser gefühlt. Bei einer Untersuchung vom Mastdarm aus an demselben Tage fand sich etwas Empfindlichkeit nach vorn und nach rechts, sowie etwas vermehrte Völle. Temperatur 37,2—37,5. Puls 68—75. Pat. schlief in kleineren Absätzen in der Nacht, einmal $1\frac{1}{2}$ Stunden.

Am 9. I. war die Empfindlichkeit etwas mehr ausgebreitet und fand sich auch nach links von der Mittellinie; die Schmerzen im Bauch waren ebenfalls mehr ausgebreitet nach oben und nach links, deutliche Dämpfung

an der Resistenz, die Empfindlichkeit vom Rektum aus war nicht vermehrt, aber vermehrte Völle war zu fühlen. Gasaufstoßen und starke Übelkeiten bestanden im Laufe des Tages fort, waren aber am Abend etwas geringer als am vorhergegangenen Abend. Pat. bekam im Laufe des Tages 3 kleine Klistiere von ungefähr $^1/_2$ Liter lauem Wasser. Diese brachten subjektive Erleichterung, aber keinen Abgang von Fäces oder Flatus. Temp. am Morgen 37,4, am Mittag 37,7 und am Abend 37,5. Puls zu denselben Zeiten 77,75 und 74—68. Nachmittags viel heftigere Schmerzen, „der ganze Bauch schmerzte."

10. I. Nacht ziemlich ruhig, erst morgens um 6 Uhr heftige Schmerzen; Schmerzen und Empfindlichkeit waren weiter ausgebreitet; vom Rektum aus keine Zunahme der Empfindlichkeit und Völle. Übelkeiten bestehen fort. — Pat. bekam am Morgen $^3/_4$ cg Morphium subkutan. — Kein Eiweiß im Harn. Allgemeinzustand gut, — Temp. 2 Uhr vormittags 37,3, Puls 69, 7 Uhr vormittags Temp. 37,2, Puls 80—76. Pat. hatte keine Frostanwandlungen gehabt.

Kein Abgang von Blähungen seit der Stuhlentleerung am 8. Jan. vormittags. Pat. hatte keine Nahrung zu sich genommen seit dem 7. Jan. abends, wo er unter anderem braune Bohnen aß. — Von Mittag am 8. Jan. bis zum Nachmittag am 9. bekam er 50 Tropfen Tinct. opii in 5 Dosen von je 10 Tropfen. — Eisblase. Pat. wurde im akademischen Krankenhause am 10. Jan. 6 Uhr abends aufgenommen.

Status bei der Aufnahme: Pat. ist ein besonders kräftig gebauter Mann, Allgemeinzustand gut. Keine Übelkeiten. Schmerzen unbedeutend, diffus im „ganzen Bauche", keine Peristaltik sichtbar oder palpabel. Keine Resistenz fühlbar. Harn eiweißfrei. Temp. 38, Puls 92. Weiße Blutkörperchen: 7100, 7300 und 8100 im Kubikmillimeter Blut bei 3 verschiedenen Zählungen.

Lokale Symptome. Bauch diffus, nicht unbedeutend aufgetrieben; überall über dem Bauche tympanitischer Schall, auch in den Lumbalgegenden, wo der Schall gleichwohl etwas gedämpft ist, Pat. ist intensiv empfindlich, auch bei leichter Palpation oder bei sehr schwacher Perkussion auf einem fast kreisrunden, mitten am Bauche liegenden Bezirk, der einen Durchmesser von 6—7 cm hat und nach oben ungefähr bis 1 cm oberhalb des Nabels reicht. Bei derselben leichten Palpation ist er auch empfindlich, obwohl weniger intensiv, von der Mitte am Ligam. Poup. dextrum gerade nach oben bis nahe an den rechten Thoraxrand und von da an schräg nach unten bis zum vorderen Teile der Crista ilei sin., d. h. fast über den ganzen Dünndarmbezirk. Vom Rektum aus fühlt man eine abwärts gerichtete Vorbuchtung, über der Pat. über Empfindlichkeit klagt. Äußere Bruchpforten frei.

Die Operation wurde nachmittags 9 Uhr vorgenommen, $2^1/_2$ Tage nach dem Beginn der Symptome. Äthertropfnarkose.

Die Wahrscheinlichkeitsdiagnose war Volvulus des Dünndarms und es wurde für glaubhaft gehalten, daß ein Meckelsches Divertikel mit im Spiele war. Man fand ein entzündetes Meckelsches Divertikel, das mit der vorderen Bauchwand bis an den Nabel verwachsen war, sowie Umdrehung fast des ganzen Dünndarmpakets um wenigstens 360°. Die distale Schnürfurche lag am Ileum, etwas anal von der Ausgangsstelle des Diver-

tikels, die proximale Umdrehungsstelle war die Flexura duodenojejunalis. Es fand sich eine freie, hämorrhagische, sero-purulente Peritonitis.

Operation: Exstirpation des Meckelschen Divertikels. Reposition des Dünndarms. Eine Witzelsche Fistel wurde am Jejunum angelegt, 40 bis 45 cm von der Flexura duodenojejunalis, eine am Ileum ungefähr 1 m oberhalb der Valvula Bauhini, etwas oral vom Ausgangspunkte des Meckelschen Divertikels, sowie eine am Cöcum, alle drei mit Röhren von 3 mm Durchmesser.

Operationsbericht: Bauchschnitt in der Mittellinie, vom Nabel bis nahe zur Symphyse. Blutige, etwas getrübte Flüssigkeit frei in der Bauchhöhle. Rötliche, unbewegliche, armdicke Dünndärme drängten sich gewaltsam vor. Am Nabel ein äußerst reichliches subseröses Ödem in der Bauchwand. Festgewachsen an das Peritoneum parietale lag hier eine runde Resistenz, gefüllt mit Flüssigkeit und Luft. Sie hatte den Umfang eines mittelgroßen Apfels. Der Bauchschnitt wurde nach oben fortgesetzt bis rechts oben vom Nabel und der rechte Musc. rectus wurde in der Nabelhöhe quer durchgeschnitten. Man sah da zusammengefallene Dünndärme nach rechts in der Bauchhöhle und fand, daß die erwähnte Resistenz hinter dem Nabel nach unten in einen fingerdicken, 6—8 cm langen Darm überging, der ein Meckelsches Divertikel ausmachte. Es ging vom Ileum aus, etwa $^3/_4$ Meter oral von der Valvula Bauhini. Das Ileum war überall rot und ausgedehnt bis ungefähr 10 cm anal vom Divertikel. Das Dünndarmmesenterium von dem ausgedehnten Darm war um mindestens 360° umgedreht in umgekehrter Richtung, mit der Bewegung der Zeiger einer Uhr, die an dem Nabel mit dem Zifferblatt nach oben zu lag. Das Divertikel wurde von der vorderen Bauchwand losdisseziert und am Ileum amputiert. Die gedrehten Darmpartien wurden reponiert, dabei wurden alle die ausgedehnten Därme aus der Bauchhöhle, in der sie keinen Platz fanden, herausgedrängt. Sie wurden mit 40° warmer, 0,9 proz. Kochsalzlösung abgespült und mit Kochsalzkompressen bedeckt, auf die man dickes Gummizeug legte und außen darauf trockene heiße Tücher. Darnach wurden 2 Witzelsche Fisteln im Dünndarme angelegt (s. oben), der durch „melkende" Bewegungen durch die Fistelröhre entleert wurde. Das Cöcum und das rechte Colon hatten ein von der hinteren Bauchwand aus freies Mesenterium, d. h. das Mesocolon ascendens und transversum ging vom Rückgrat aus in direkter Fortsetzung mit dem vom Rückgrat herabhängenden Dünndarmmesenterium. Es war bei der Operation einmal umgedreht worden. Es wurde reponiert, und das Cöcum wurde an der vorderen Bauchwand fixiert durch Anlegung einer Witzelschen Fistel in der Taenia anterior. Darnach wurde der ganze Dünndarm bis hinauf zum Duodenum nachgesehen. Der Darm war ebenso rot wie vorher, an zerstreuten Stellen sah man nagelgroße schwarze Flecke (Blutungen). Es waren viele Blutungen im Mesenterium. In der Nähe des Meckelschen Divertikels war das Mesenterium zusammengewickelt durch von einer abgelaufenen Peritonitis herstammende fibröse Adhärenzen. Man sah keine Andeutung von Kontraktionen in dem Teile des Dünndarms, der die Umdrehung erfahren hatte; auch der jejunale Teil des Duodenums war sehr weit. Der den Darmfisteln zunächst gelegene Darm wurde an das Peri-

toneum parietale nach links von der Bauchwunde mit Chromkatgut Nr. 0 befestigt. Wegen der Ausdehnung des Dünndarms konnte der Bauch nicht zusammengenäht werden; die Därme wurden zunächst mit Gummistoff bedeckt, darauf kamen genähte Kompressen aus steriler Gaze, die durch Suturen von Metall oder grober Seide durch die Ränder der Bauchwunde in der Lage gehalten wurden.

Das aufgeschnittene Meckelsche Divertikel erwies sich als ein fingerweites Darmstück mit geschwollener, geröteter Schleimhaut, das zunächst am Ileum gesessen hatte. Plötzlich erweiterte sich der kleine Darm zu einer Kugel von 6—7 cm Durchmesser mit purulentem, fäkalem Inhalt und mit stellenweise ulcerierter Schleimhaut. Das war „die Kugel", die hinter dem Nabel festgewachsen war.

Gegen den Schluß der Operation hin bekam der Patient eine Spritze Digalen.

Der Puls war beim Beginn der Narkose 96. Bei der Eventration wurde keine Veränderung des Pulses bemerkt, er war gut und hielt sich nahezu 1 Stunde lang unter 100, wonach er allmählich bis 112 und später bis 120 stieg. Es wurden 20 cg Kampfer und 1 mg Strychnin subkutan gegeben und intravenöse Infusion mit Kochsalzlösung wurde gemacht. Während des Restes der Operation wurde der Puls immer besser und die Frequenz sank, so daß sie beim Schluß der Operation 92 – 96 war, wobei der Puls voll und kräftig war. Pat. bekam im ganzen 3 Liter 0,9 proz. Kochsalzlösung mit zusammengenommen 16 Tropfen Adrenalin (1 : 1000).

Die Cöcalfistel sollte zur Ernährung des Pat. verwendet werden. Durch die Dünndarmfisteln sollte mit 0,9 proz. Kochsalzlösung ausgespült werden. Durch die untere derselben begannen alsbald Gase und gefärbter Darminhalt abzugehen, weshalb die Einspritzungen durch diese Fistel eingestellt wurden. Im Laufe des nächsten Tages rannen durch diese Fistel ungefähr 4000 ccm aus. Durch die obere ging kaum etwas ab. Durch diese obere Dünndarmfistel eingespritzte Spülflüssigkeit kam nicht wieder heraus. Auf Grund der großen Menge von Flüssigkeit, die aus der unteren Fistel auslief, nahm man an, daß der Durchgang durch den Darm zwischen den beiden Fisteln offen sei, d. h. daß der größte Teil des Dünndarms alsbald sein Bewegungsvermögen wieder gewonnen habe. Pat. hatte Übelkeiten und Aufstoßen am Morgen des 11. Januar. Deshalb wurde 10 Uhr vormittags eine Magenausspülung gemacht, wobei eine reichliche Menge dünner, übelriechender, bräunlicher Flüssigkeit heraus befördert wurde. 12 Uhr mittags eine neue Magenausspülung, wobei eine geringere Menge ebensolcher Flüssigkeit entfernt wurde. Bei einer Ausspülung abends 7 Uhr war der Mageninhalt wieder gelblich gefärbt. Um 4 Uhr nachmittags bekam Pat. eine kleine Darmausspülung, wobei viel Gase und dicker, gefärbter Darminhalt durch das Rektum abging. Gleichzeitig bekam Pat. 1000 ccm Kochsalzlösung mit 5 Proz. Zucker und 15 Tropfen Digitalis dialysat. Golaz subkutan.

Temperatur am Morgen des 11. Januar 40,2°, am Mittag 40,4° und am Abend 40,0°. Puls zu denselben Zeiten 140, 140 und 132. Der Harn enthielt Spuren von Eiweiß und ergab Rosenbachs Probe auf Indol und Skatol. Harnmenge im Laufe des Tages 1150 ccm.

Der Zustand am 11. abends war so, daß der Dickdarm und der Dünn-

darm in Tätigkeit waren, mit Ausnahme des Duodenums und mit aller Wahrscheinlichkeit des Jejenums oberhalb der oberen Fistel.

Am 11. Januar 12 Uhr mitternachts bekam Pat. subkutan 1 mg Physostigmin, das sofort abführend wirkte. Es gingen viele Gase und dünne Fäces durch das Rektum ab.

Pat. bekam am 12. Januar 2 intravenöse Infusionen von je 1500 ccm 0,9proz. Kochsalzlösung mit 0,3 Proz. Zucker und 8 Tropfen Adrenalin (1:1000), je eine vormittags 3 Uhr und $^1/_2$8 Uhr nachmittags.

In der Nacht vom 11. auf den 12. Januar und bis zur zweiten Operation am 12. Januar mittags bekam Pat. alle drei Stunden Magenausspülungen, wobei stark gelblich gefärbter und übelriechender Darminhalt herausbefördert wurde. Um 2 Uhr vormittags bekam Pat. eine Darmausspülung, wobei sehr stark gefärbter Darminhalt abging. Um 8 Uhr vormittags wurde nur ein Darmrohr in das Rektum gebracht, wobei bedeutende Mengen von Gasen und flüssigem Darminhalt abgingen.

Da man trotz dicht aufeinander folgender Magenausspülungen doch beständig übelriechenden Inhalt im Magen fand, dachte man sich: Parese oder Abknickung des oberen Teiles des Jejunums, und machte um 2 Uhr nachmittags eine Gastrostomie. Anästhil auf die Haut und auf die Aponeurose in der Linea alba, $^1/_8$ proz. Kokainlösung mit Adrenalin wurde in die Subserosa eingespritzt. Eine Witzelsche Fistel wurde am Pylorusteil des Magens nahe der großen Kurvatur angelegt. Die Röhre hatte 5 mm Durchmesser.

Ordinationen: Durch die Röhre im Magen wurde mit 0,2 proz. Salzsäurelösung ausgespült. Das Spülwasser wurde in einer Flasche gesammelt; alles übrige, was durch die Fistel abging, kam in eine andere Flasche. Sobald dieses letztere geruchlos wird, soll es durch die obere Dünndarmfistel eingespritzt werden zusammen mit etwas Mellins Food, gequirltem Ei und Bicarbonat.

Der subjektive Allgemeinzustand des Pat. während des Tages sehr gut. Er klagt nirgends über Schmerzen. Der Harn enthielt Spuren von Eiweiß. Die Temperatur wurde viermal gemessen: am Morgen betrug sie 39,5, vormittags 39,3, mittags 39,6 und abends 39,6. Die Pulsfrequenz betrug zu denselben Zeiten 140, 120, 148, 128.

13. Januar. Da Pat. keinen Schlaf erlangen konnte, wurden kurz vor 3 Uhr früh 2 Eßlöffel Bromnatriumlösung in die untere Dünndarmfistel gegeben. Durch den Anus gingen eine Menge gefärbter Inhalt und Gase durch das Darmrohr ab.

Fisteln: 2 Uhr nachmittags am 13. Januar bekam Pat. in die obere Darmfistel die erste Eingießung von Nahrung, gemischt mit geruchlosem Magensekret und so fort um 4, 5, 6 Uhr nachmittags, jede Stunde bis Mitternacht, wo sich kein Magenfistelsekret mehr zum Eingießen fand.

Der Allgemeinzustand des Pat. war im Laufe des Tages gut. Er hat 4 Stunden in 2 Abteilungen geschlafen. Harn mit deutlichem Eiweißring. Rosenbachs Indolprobe negativ. Harnmenge im Laufe des Tages 1320 ccm. Temp. 39,5, 39,3 und 39,4, Puls 124 und 120.

14. Jan. Gleich nach Mitternacht bekam Pat. 1 $^1/_2$ g Bromnatrium und um 4 Uhr wieder $^1/_2$ g in die obere Darmfistel, wonach er einschlief und ungefähr 2 Stunden lang schlief.

Da, wie bereits gesagt, sich seit Mitternacht kein Magensekret mehr fand, wurde durch die obere Fistel alle Stunden 100 g Mellins Food-Brei mit $^1/_4$ Ei und etwas Bicarbonat eingegossen.

Am 14. Jan. vormittags, als der Puls nicht zufriedenstellend war, ungleichmäßig, unregelmäßig, 140, bekam Pat. intravenös 1500 ccm Kochsalzlösung mit 0,3 Proz. Zucker und 12 Tropfen Adrenalin. Der Puls wurde darnach bedeutend besser. Zur Mittagszeit bekam er 2 g Bromnatrium in Lösung durch die obere Fistel. Um $^1/_2$4 Uhr nachmittags bekam er 4,5 mg Morphium, wonach er einschlief und 2$^1/_4$ Stunden lang schlief. — Um $^1/_2$7 Uhr abends, als der Puls wieder schlechter wurde, bekam er wieder 1500 ccm Kochsalzlösung mit 0,3 Proz. Zucker und 10 Tropfen Adrenalin intravenös. — 10 Uhr abends 4,5 mg Morphium, wonach er einschlief und ungefähr 4 Stunden lang schlief. Als er am 15. Jan. 2 Uhr früh aufwachte, war er unklar und gewaltsam, dann wurde er ruhiger, aber nie vollkommen klar. Der Puls war gut bis um 4 Uhr morgens. Er starb 9 Uhr 30 Min. vormittags.

Die Temperatur war am 14. Jan. morgens 39,5, mittags 40,5 und abends 40,1. Der Puls hatte zu denselben Zeiten 120, 130 und 140 Schläge. Am 15. Jan. früh 6 Uhr war die Temperatur 40, um 9 Uhr 41,4, die Pulsfrequenz beide Male 140. Die Harnmenge hatte am 14. Jan. 1650 und am 15. 650 ccm betragen. — Pat. hatte am 14. bis 15. Jan. 2600 ccm Flüssigkeit zu sich genommen. Aus der Magenfistel war nichts ausgelaufen, auch nicht aus der Jejunumfistel, aber aus den beiden anderen Fisteln war viel ausgelaufen; ebenso ging auch Darminhalt durch den After ab. Der ganze Darm hatte also sein Bewegungsvermögen wiedergewonnen. Die Todesursache dürfte Sterkorämie gewesen sein, d. h. fäkale Gifte (und Bakterien), die vom Magendarmkanal aus aufgenommen worden waren, wesentlich ehe die Peristaltik in den Gang kam.

Obduktionsbericht v. Med. lic. K. Fredga, 16. Jan. (im Auszug).

Die Därme, die in der Wunde vorlagen, waren teils untereinander, teils mit den Wundrändern in der Bauchwand durch fibrinöse Adhärenzen vereinigt, so daß die Bauchhöhle vollständig abgesperrt war. An einigen Stellen der in der Peritonealhöhle liegenden Därme fanden sich kleinere, dünne fibrinöse Beläge, aber im übrigen war die Serosa überall glatt und glänzend. Der Inhalt in der Bauchhöhle bestand aus einigen Eßlöffeln blutiger seröser Flüssigkeit. Das Diaphragmagewölbe und die Serosa im kleinen Becken boten nichts Bemerkenswertes. Das Ileum, das unten im kleinen Becken lag, sowie der untere Teil des Jejunums waren mäßig ausgedehnt durch Gase, der obere Teil des Jejunums und das Duodenum waren stark ausgedehnt, am stärksten im oberen Teil des Jejunums, der 8—9 cm im Durchmesser maß. Der Inhalt in den Därmen bestand so gut wie ausschließlich aus Gasen. Die Dünndärme waren überall injiziert, am meisten in den am stärksten ausgedehnten Teilen. Eine Abknickung des Darms zwischen dem Magen und der oberen Dünndarmfistel fand sich nicht.

Im Mesenterium fanden sich, ebenso wie bei der Operation, Blutungen. Geschwollene Lymphdrüsen wurden nicht angetroffen, 2 kleinere Anschwellungen wurden durchschnitten und erwiesen sich als Hämatome. Thrombose in den Mesenterialvenen wurde nicht gefunden. Beim Aufschneiden des Dünndarms fand sich im Ileum eine mäßige Anschwellung der Follikel.

In dem am stärksten ausgeweiteten Teile des Jejunums fand sich nach unten zu, ungefähr 7 cm oberhalb der obersten Darmfistel beginnend und sich ungefähr 40 cm nach oben erstreckend, d. h. ungefähr bis zur Flexura duodenojejunalis eine stark ausgesprochene Darmdiphtheritis. Die Serosa an der Außenseite dieses Darmstücks bot nichts Bemerkenswertes. Im Magen etwa 200 ccm Flüssigkeit; die Schleimhaut zeigte ein paar hämorrhagische Erosionen. Cöcalfistel ohne bemerkenswerte Veränderungen. Colon transversum und Flexura sigmoidea ziemlich mit Gasen gefüllt. — Beginnende Infektionsmilz. — Nieren ohne makroskopische Veränderungen. Die Leber zeigte makroskopisch keine Parenchymentartung, aber zerstreute Infarkte (hämorrhagische, dunkelrote, auf der Schnittfläche eingesunkene Partien), die zusammen ungefähr $^1/_{20}$ der Leber ausmachten. Herz auf der Schnittfläche etwas trocken. Lungen überall normal lufthaltig.

Epikrise. Aus diesem Falle geht mit großem Nachdruck die Bedeutung der Sätze hervor, die während der letzten Jahre immer und immer wieder als die leitenden für die Behandlung jeder akuten Erkrankung in der Bauchhöhe hervorgehoben worden sind: frühzeitige Diagnose ist das Wichtigste; kannst du nicht zu einer bestimmten Diagnose kommen, so mache es dir doch sofort klar, ob Patient operiert werden muß.

In diesem Falle war sicher die Diagnose sehr schwer während des ersten und vielleicht auch während des zweiten Tages, besonders für den eigenen Arzt des Patienten, der ihn, wie er annahm, im Jahre vorher wegen einer gelinden Appendicitis behandelt hatte. Er glaubte nun an dieselbe Krankheit und hoffte, daß der Anfall auch in diesem Jahre zurückgehen würde. Es war jedoch etwas Ungewöhnliches in dem Krankheitsbilde: Gleich bei dem ersten Besuche des Arztes fand sich eine empfindliche Resistenz, die im Nabel unter der Bauchwand lag, und der Bauch war schon da etwas aufgetrieben; die Temperatur war afebril und die Pulsfrequenz war niedrig (68—77) über 2 Tage lang; dessenungeachtet wurde der Bauch immer mehr aufgetrieben unter Übelkeiten und Gasaufstoßen und mitunter heftigen Schmerzen. Es bestand von Anfang an kein Abgang von Blähungen durch den After; aber es kam auch nicht ein einziges Mal zu Erbrechen.

Die Symptome sind in diesem Falle sicher geringer gewesen als in irgendeinem Falle von Umdrehung des ganzen Dünndarmmesenteriums oder des größten Teiles desselben, den ich vorher gesehen hatte.

Bei der Aufnahme im Krankenhause war das Allgemeinbefinden bemerkenswert gut: Temperatur 38, Puls 92, kein Eiweiß im Harn, keine vermehrte Leukocytose, zurzeit keine Übelkeiten, kaum irgend-

welche spontanen Schmerzen. Dem hatte man gegenüberzustellen: starke Spannung in der Bauchhöhle mit höchst bedeutender Empfindlichkeit um den Nabel herum ohne bemerkbare Resistenz und eine geringere Empfindlichkeit über dem ganzen Dünndarmbezirk. Man nahm an, daß man eine Appendicitis ausschließen könne, und glaubte an einen Dünndarmvolvulus. Mit Rücksicht auf die Resistenz am Nabel, die beim ersten Beginn der Krankheit gefühlt wurde, und auf die Empfindlichkeit, auch gegen ganz oberflächlichen Druck, die sich jetzt an derselben Stelle fand, nahm man die Möglichkeit eines Meckelschen Divertikels an, das eine Drehung erlitten haben und im Zusammenhang mit der Umdrehung des Mesenteriums vom Darm abgesperrt worden sein konnte.

Nachdem der Bauch geöffnet worden war, fand man ein trauriges Bild, das mit dem „guten Allgemeinzustand" des Patienten in schroffem Gegensatz stand. In der Bauchhöhle fand sich freie, blutige, trübe Flüssigkeit; die Dünndärme waren hochrot, armdick und drängten sich mit gewaltsamer Kraft durch die Bauchwunde vor. Obgleich sie durch Enterotomie und „melkende" Bewegungen entleert wurden, fanden sie doch keinen Platz in der Bauchhöhle, sondern die ganze Bauchwunde mußte offen gelassen werden, während die Därme mit Kautschukstoff bedeckt wurden. Während der ganzen Operation sah man in den Teilen der Därme, die umgedreht waren, durchaus keine Bewegung.

Ich habe mir gedacht, daß die Ursache davon, daß der Fall vor der Operation ohne Erbrechen verlief, in dem Umstande gelegen haben kann, daß die Umdrehung an der Flexura duodeno-jejunalis nicht fest zusammengezogen war, so daß das Duodenum und der Magen zu Anfang den größten Teil ihres Inhaltes in das Jejunum hinein entleeren konnten, bis der Druck in diesem Darm zu groß wurde. Seit der Erkrankung verzehrte der Patient nichts, nicht einmal Wasser.

Jedesmal, wenn ein Patient ganz oder teilweise das Bild darbietet, das Ileus genannt wird, gilt es für den Arzt, sich sofort Rechenschaft über die Ursache zu geben. Man muß die Anamnese bis in die feinsten Einzelheiten zu erforschen suchen und genau den Zustand des Bauches untersuchen, sowie die Respiration, den Puls, die Temperatur, den Harn. Das Bild kann so deutlich sein, daß es sofort klar wird, daß hier eine Umdrehung vorliegt, z. B. der Flexura sigmoidea oder einer Ovarialcyste. Sieht man von Einklemmung eines äußeren Bruches ab, sind die Verhältnisse selten so durchsichtig wie in den genannten Beispielen. In den meisten

Fällen hat man zunächst die Gegenwart oder die Abwesenheit einer der entzündlichen Affektionen im Bauche festzustellen, die durch lokale oder allgemeine Peritonitis „Pseudo-Ileus" hervorrufen können. Also denken wir zuerst an Appendicitis, Cholecystitis, akute Pankreatitis, an ein im Durchbruch begriffenes oder bereits durchgebrochenes Magengeschwür oder Duodenalgeschwür, an Pyosalpinx, Pyoovarium usw. In Fällen, in denen der Verlauf zu Anfang subakut und afebril ist, hat man am meisten an Adhärenzbildungen im Zusammenhang mit einer mehr oder weniger ausgeheilten Form der genannten Krankheiten, mit Hernien oder mit Bauchoperationen zu denken. Die Bedeutung der Anamnese ist ja handgreiflich. Nicht minder wichtig ist sie dafür, daß wir bei andern Fällen mit subakutem Ileus (chronischem Ileus) zu begründetem Verdacht oder Gewißheit darüber kommen, wieweit Neubildungen im Darme, tuberkulöse oder andere Strikturen oder ungünstige angeborene Lage des Darmes vorliegen, alles Umstände, die langsam und für den Patienten bemerkbar oder rasch und unerwartet zur Darmokklusion führen können.

Kann man nicht mit Hilfe der Anamnese und des Status rasch und sicher zum Ziele kommen, dann hat man zur Gewinnung der Diagnose unverzüglich dazu überzugehen, daß man eine Diagnose ex adjuvantibus therapiae sucht. Unter der Voraussetzung, daß man darüber im klaren ist, daß man mit diesen Mitteln nicht schaden kann, gibt der Arzt in rascher Folge Magen- und Darmausspülungen. F. Lejars[1]) gibt an, daß er oft großen Nutzen von dem elektrischen Klistier gehabt habe.

Kann der behandelnde Arzt durch diese Mittel nicht im Verlauf von 1—3 Stunden freien Gasabgang durch den After erzielen, so wird der Patient in ein chirurgisches Krankenhaus übergeführt, wo unterdessen alles für die Operation geordnet wird. Wird auch hier nicht nur die Diagnose für unklar erachtet, sondern liegt nicht einmal eine bestimmte Indikation für einen unmittelbaren Eingriff vor, dann wird sofort unter der Leitung des Chirurgen ein neuer Versuch mit Spülungen durch Magen und Darm gemacht. Führt dieser nicht zum gewünschten Resultat, dann wird unverzüglich die Operation gemacht.

Der praktizierende, innere Arzt muß sich klar machen, daß er in jedem Fall, wenn er nicht selbst zu spät gerufen worden ist, einen

1) F. Lejars, Technik chirurgischer Operationen. 3. deutsche Auflage, 1906, S. 464.

Patienten mit einem entzündlichen oder rein mechanischen Hindernis für den Durchgang des Darminhaltes in die Hände des Chirurgen übergeben muß, ehe der oral vom Hindernisse liegende Darm durch Ausdehnung und durch Darmgifte und Bakterien nennenswert geschädigt wird. Wir sagten ein entzündliches oder mechanisches Hindernis für den Durchgang des Darminhaltes. Wir wollen hervorheben, daß eine Lähmung einer begrenzten Darmschlinge infolge von Peritonitis, solange die Lähmung dauert, ein ebenso unübersteigliches Hindernis für die Weiterbeförderung des Darminhaltes setzt, wie z. B. ein Volvulus einer Darmschlinge.

Denken wir nun an unserem Patienten mit Dünndarmvolvulus bei Gegenwart eines Meckelschen Divertikels, so sprach die Anamnese für Appendicitis. Dagegen sprach die oberflächliche, empfindliche Resistenz am Nabel nicht für Appendicitis. Bemerkenswert war auch, wie bereits erwähnt, daß bei Gegenwart dieser Resistenz und einem vollständig fieberfreien Zustande (Temp. 37,2—37,5 Puls 68—75) der Bauch sich unter Übelkeit und Gasaufstoßen ausdehnte, bei vollständigem Fehlen von Gasabgang durch das Rektum. Nach meiner Meinung hätte dieser Patient schon während des ersten Nachmittags (am 8. Jan.) in ein chirurgisches Krankenhaus übergeführt werden sollen unter der Annahme eines mechanischen Hindernisses für den Darmdurchgang. Wären der Patient und der Arzt am 8. Januar in Zweifel gewesen, würde sicher eine vorsichtige, aber anhaltende Ausspülung des Magens und des Colon beide davon überzeugt haben, daß an irgendeiner Stelle ein abschließendes Hindernis vorhanden war. Daß man z. B. bei einem Volvulus im Dünndarm, im Beginne der Krankheit, ehe noch Darmparese im zuführenden Darm eingetreten ist, den Darm, sowohl oberhalb als unterhalb des Hindernisses, einigermaßen zu entleeren vermag, das ist nunmehr von allen Praktikern anerkannt. Was wir anstreben, ist also nicht Abgang von Darminhalt und einzelner Flatus, sondern freier Gasabgang durch das Rektum mit Zusammensinken des aufgetriebenen Bauches.

Wenn ein mechanisches Hindernis im Innern der Bauchhöhle sofort starke Symptome hervorruft, ist das für den Patienten ein großes Glück. Sein Arzt muß dann sofort sehen, daß der Fall chirurgisch ist, daß keine Zeit für Zweifel und Aufschub ist. Es ist klar, daß der Patient sofort in ein chirurgisches Krankenhaus übergeführt werden muß. Sind hingegen bei mechanischem Hindernis die Symptome vag (nur geringe Schmerzen, nur langsame Auftreibung des Bauches, hin und wieder Abgang von etwas Blähungen

durch das Rektum usw.), da ist Gefahr vorhanden, daß zu lange mit der Operation gezögert wird. Solches Verhalten tritt besonders leicht bei der Nachbehandlung von Patienten ein, die in der Bauchhöhle operiert worden sind. Die paretischen Därme werden adhärent. Erst spät kommt es zu vollständigem Abschluß. Man hofft bis zuletzt. Wenn man endlich zur Relaparotomie schreitet, ist das Bild erschrecklich: ausgedehnte, brüchige Därme und eine neue Peritonitis, die von dem Darm oberhalb des Hindernisses ausgeht. „Es ist zu spät." Wäre es aber gelungen, sich früher davon zu überzeugen, daß ein Hindernis vorliegt, das Abschluß vorhanden ist und daß nur eine Operation helfen kann, dann würde man bei der Relaparotomie einen adhärenten, abgeknickten Darm gefunden haben und oral davon ausgedehnte Darmschlingen, die sich entweder entleert hätten, sobald die Adhärenzen gelöst wurden, oder erst, nachdem die Ausdehnung der Darmwand vermindert worden war durch eine Enterotomie, die man möglicherweise sofort zu einer Enterostomie (Schrägfistel) gemacht hätte, wenn der Darm sein Kontraktionsvermögen auf dem Operationstische nicht wieder gewonnen hätte.

In allen Fällen, in denen Ileussymptome subakut, mit Pausen und mit wechselnder Intensität auftreten, ist Gefahr vorhanden, daß der Patient zu spät zur Operation kommt, daß er an Sterkorämie stirbt, trotz einer zuletzt noch ausgeführten Operation. Zu einem Zeitpunkte, wo in diesen Fällen lebensgefährliche Symptome erkannt werden, so z. B. wenn fäkales Erbrechen auftritt, ist die Rettung meist unmöglich. Der Körper verträgt eine gewisse Menge von diesen Fäkalgiften, — aber wieviel, wie lange? — das weiß niemand. Die Fäkalgifte sind sicher nicht dieselben in verschiedenen Fällen. Es ist glaubhaft, daß in manchen Fällen schon zeitig nicht nur Toxine, sondern auch Bakterien in die Blut- und Lymphzirkulation übergehen. Unsere Patienten haben deshalb entschieden das Recht, von uns zu fordern, daß wir uns auf das äußerste bemühen, rasch zu einer bestimmten Krankheitsdiagnose zu gelangen, oder wenigstens zu einer bestimmten Überzeugung, ob eine Operation sofort ausgeführt werden muß oder nicht.

Der Verlauf in dem hier beschriebenen Falle wäre wahrscheinlich in Heilung ausgegangen, wenn das Duodenum oder der nächste Teil des Jejunums sofort durch die oberste Dünndarmfistel sich hätte entleeren können, die ungefähr 50 cm anal von der Flexura duodenojejunalis lag. Bei der Sektion fand man eine „stark ausgesprochene Darmdiphtheritis", die 7 cm oral vor dieser Fistel lag und sich von da an hinauf bis zum Duodenum erstreckte.

Bei der Anlegung von Dünndarmfisteln hat man stets zu fürchten, daß an der einen oder der andern Seite der Fistel eine Knickung am Darme entsteht. Man sucht diesem Ereignis dadurch zuvorzukommen, daß man die nächsten 2—3 cm der Darmwand oberhalb und unterhalb der Fistel an dem Peritoneum parietale festnäht. In unserem Falle war es von Anfang an klar, daß der Darm nicht dicht unterhalb der zuoberst gelegenen Fistel abgesperrt sein konnte, weil das, was man in die Fistel einspritzte, durch die mehr anal gelegene Fistel auslief.

Während der ganzen Nachbehandlung rann niemals etwas durch die zuoberst gelegene Darmfistel aus. Vor der Anlegung der Gastrostomie, d. h. während der ersten $1^1/_2$ Tage, sammelte sich trotz häufiger Magenausspülungen beständig ein fäkal riechender Inhalt im Magen. Es war also klar, daß der Magen und das Duodenum ihren Inhalt nicht abwärts in das Jejunum entleeren konnten. Dieses Verhalten konnte entweder darauf beruhen, daß das Jejunum schon von der Operation an oral von der obersten Fistel abgesperrt (abgeknickt) war, oder darauf, daß das Duodenum und der genannte Teil des Jejunums fortdauernd gelähmt waren, obwohl der übrige Teil des Darmkanals sein Bewegungsvermögen bereits wiedergewonnen hatte. Zur Zeit der Anlegung der Gastrostomie hatte es kein besonderes Interesse, sich durch einen Eingriff davon zu überzeugen, wieweit eine mechanische Absperrung des Darms oral von der Jejunumfistel vorlag oder nicht. Der Darm war schon bei der Operation ausgedehnt und unbeweglich gewesen. Seitdem war er im Laufe von $1^1/_2$ Tagen noch weiter ausgedehnt geworden. Man konnte deshalb vollständig sicher sein, daß er zur Zeit gelähmt war. Die nächste Aufgabe mußte deshalb sein, die Galle und den Pankreassaft durch eine Fistel in der Pars pylorica des Magens ausfließen zu lassen. Am 12. Januar, 2 Uhr nachmittags wurde die Gastrostomie gemacht, eine Witzelsche Fistel mit einem 5 mm weiten Rohre an der Pars pylorica. Nach 24 Stunden war die Flüssigkeit, die durch die Magenfistel auslief, nicht mehr übelriechend, d. h. das Duodenum und wahrscheinlich auch das Jejunum hatten ihren alten, abgesperrten Inhalt vollständig entleert. Nach weiteren 10 Stunden lief nichts mehr durch die Magenfistel ab. Der Magen, das Duodenum und das Jejunum konnten also nach dieser Zeit ihren Inhalt nach unten in den übrigen Darmkanal entleeren. Es war also schon damals klar, daß das Jejunum auch nicht oral von der obersten Darmfistel abgeknickt sein konnte, was auch durch die Sektion bestätigt wurde.

Bei dieser fand man, daß die am meisten proximal gelegenen 40 cm des Jejunums einen Durchmesser von 8—10 cm hatten und eine „stark ausgesprochene Darmdiphtheritis" zeigten. Der ausgedehnte, gelähmte Darm war mit Leichtigkeit den Giften und Bakterien des Inhalts zum Opfer gefallen.

Vermutlich würde der Ausgang ein anderer geworden sein, wenn ich bei der Operation am 10. Januar nicht die Jejunostomie gemacht hätte, sondern statt ihrer sofort eine Magenfistel angelegt hätte.

Bei der Sektion fand man, daß die Öffnungen im Jejunumfistelrohre von einer geschwollenen Valvula Kerckringii gedeckt wurden. Das erklärt den Umstand, daß nichts aus dem Rohre rückwärts floß, wenn man Einspritzungen in den Darm machte, und das lehrt uns, daß ein Fistelrohr im Jejunum mindestens 2 cm weit in das Darmlumen hinein reichen und mindestens 3 Öffnungen im Innern des Darms haben muß.

Der Umstand, daß das, was man in die Jejunumfistel hineinspritzte, bereits am ersten Tage durch die Ileumfistel ausfloß, zeigt uns, daß das Jejunum in der nächsten Nähe der Fistel alsbald sein Bewegungsvermögen wiedergewann, wohingegen der untere Teil des Duodenums und der oberste Teil des Jejunums mit Sicherheit ungefähr 30 Stunden nach Anlegung der Gastrostomie gelähmt waren.

Als Todesursache in diesem Falle betrachte ich Darmdiphtheritis und Toxinämie.

Es ist zu vermuten, daß die Krankheit dieses Patienten im April und Mai 1905 eine Entzündung in dem Meckelschen Divertikel war und nicht eine Appendicitis. Jetzt war das Divertikel in seinem umbilicalen Teil zu einem sogenannten Enterokystom erweitert, das mit Eiter und Fäces gefüllt war und dessen Schleimhaut Ulcerationen aufwies. Durch die Torsion des Dünndarms wurde der gesunde, fingerweite Teil des Divertikels auch gedreht und dadurch der Inhalt in dem Divertikel abgesperrt von dem übrigen Darmkanal, ganz so, wie es bei einem Volvulus des Proc. vermiformis geschieht. Da die vordere Fläche des Enterokystoms mit der vorderen Bauchwand nach hinten und nach rechts vom Hautnabel festgewachsen war, wurde hier schon einige Stunden nach der Erkrankung des Patienten eine ganz oberflächliche, empfindliche Resistenz gefühlt, aber die Druckempfindlichkeit nahm sowohl an Intensität, wie an Ausbreitung zu und bei der Operation fand man ein reichliches subseröses Ödem.

Bei diesem Patienten hatten das Colon und das Mesocolon nach rechts von der Mittellinie nie eine Befestigung an die hintere Bauchwand erlangt, sondern der genannte Darm war zusammen mit dem Cöcum und dem Dünndarme an ein frei von der Wirbelsäule herabhängendes, für den Dünndarm und den Dickdarm gemeinsames Mesenterium befestigt.

Diese Bildungshemmung macht teils Ileo-Cöco-Colon-Invagination möglich, teils Volvulus eines größeren oder geringeren Teils des Dünndarms samt dem Cöcum und dem rechten Colon. Wie leicht eine solche Umdrehung eintreten kann, zeigt dieser Fall, in dem bei der Reposition und Entleerung des gedrehten Dünndarms sich das Cöcum und Colon ascendens ein ganzes Mal umdrehten. Ich nahm an, daß eine Typhlostomie nach Witzel in der Taenia anterior coeci eine einfache und sichere Art sei, eine neue Umdrehung zu verhindern. Durch diese Schrägfistel meinte ich auch 1. die Entleerung des Ileums zu erleichtern und 2. die Einführung von Wasser und etwas Nahrung während der nächsten Tage nach der Operation zu ermöglichen, bis der Dünndarm sein Bewegungsvermögen vollständig wiedererlangt hatte.

Ich habe früher[1]) hervorgehoben, daß, wenn gelähmte Därme, auch nachdem der größte Teil ihres Inhalts entleert worden ist, sich nicht vollständig in die Bauchhöhle zurückbringen lassen, weil sie nicht mehr Platz darin finden, es am besten ist, die ganze Bauchwunde offen zu lassen und die Därme, für die kein Platz vorhanden ist, außerhalb der Bauchhöhle liegen zu lassen. Ich tat dies in diesem Falle. Zunächst an die Därme legte ich ein Stück glatten Kautschukstoff, den ich hier und da an die Wundränder des Peritoneum parietale mit Katgutsuturen befestigte. Außen auf den Kautschuk wurde ein reichlicher steriler, hydrophiler Verband gelegt, der an die Bauchwand mit breiten Heften befestigt wurde, und außen auf diesen eine dicke Lage steriler, hydrophiler Watte, um den Bauch warm zu halten. Daß unter solchen Umständen eine beginnende allgemeine Peritonitis ausheilen kann, zeigt sich am besten aus der Sektion in diesem Falle.

Das Peritonealsekret läuft zwischen dem glatten Gummistoff und den Wundrändern heraus. Die Adhärenzen, die sich zwischen den vorliegenden Därmen bilden, werden unvergleichlich leichter

1) Z. B. in meinem Einleitungsvortrag zur Diskussion über akute Peritonitis auf dem internationalen Chirurgenkongreß in Brüssel, 1905. Deutsche Zeitschr. f. Chir. LXXXI 1. 1906.

gelöst, als wenn man die Därme mit Gaze deckt. Die unter dem Gummistoff liegenden Därme sinken zurück und werden in die Bauchhöhle zurückgezogen, je nachdem die sich darin befindlichen Därme ihr Bewegunsgvermögen wiedergewinnen, ihren Inhalt entleeren und so an Umfang vermindert werden.

Im Vorbeigehen will ich bemerken, daß ich nunmehr die Tamponade in der Bauchhöhle auf eine ganz geringe Anzahl von Fällen eingeschränkt habe, wo ich es für nötig erachte, einen geringeren Teil der Bauchhöhle zu isolieren („extraperitoneal" zu legen). In diesen Fällen tamponiere ich mit grobem, dreifach gezwirntem Baumwollengarn. Zur Drainage der Bauchhöhle wird ein dünner, glatter Gummistoff („Kofferdam" oder „Spreadsheeting") angewendet, manchmal allein, manchmal im Verein mit dünnen, weichen Gummiröhren.

Wenn ich das zusammenfasse, was mich dieser Fall gelehrt hat und ein von mir vorher veröffentlichter Fall[1]) von „akuter Erweiterung des Magens mit Volvulus des Ileums und des unteren Teiles des Jejunum" und mit meiner früheren und später gewonnenen persönlichen Erfahrung zusammenstelle, so geht daraus folgendes hervor:

1. Wenn der Magen und die Därme bis zu einem gewissen, hohen Grade aufgebläht sind, d. h. wenn deren Muskeln über einen gewissen Grad hinaus gedehnt sind, so kann weder der Magen, noch der Darm sich zusammenziehen, bevor nicht die betreffenden Organe teilweise entleert sind. Diesen Umstand, daß ein bestimmter hoher Grad von Dehnung die Kontraktion unmöglich macht, hat Blix schon vor längerer Zeit als für die quergestreifte Muskulatur gültig nachgewiesen.

2. Die in hohem Grade ausgedehnten, aber nicht gelähmten Därme sehen bei einer Laparotomie aus, als wenn sie gelähmt wären; entleert man aber einen Teil ihres Inhaltes durch eine Entorotomie, so fangen sie alsbald an, sich zu bewegen und entleeren dann selbst den Rückstand ihres Inhaltes durch die Darmfistel.

3. Gelähmte Därme kontrahieren sich nicht, auch wenn man ihren Inhalt entleert hat.

4. Will man durch eine Fistelbildung (Enterostomie) einem gelähmten Darm zur Heilung verhelfen, so muß man die Fistel proximal von der gelähmten Darmpartie legen.

5. Weil die Darmlähmung in manchen Fällen auch den obersten

---

1) Deutsche Zeitschr. f. Chir. LXXXV, Festschr. für v. Bergmann.

Teil des Jejunums umfaßt und wahrscheinlich auch das Duodenum unterhalb der Papilla Vateri, so findet sich in diesen Fällen kein anderer Ausweg, als an der Pars pylorica des Magens eine Fistel anzulegen (eine Gastrostomie zu machen).

6. Habe ich bei einer Operation den Dünndarm entleert, und das Jejunum zeigt dessenungeachtet kein Zeichen von Kontraktion, so mache ich alsbald in derselben Sitzung die Gastrostomie.

7. Wenn in einem Falle, in dem eine Indikation zur primären Gastrostomie nicht vorlag, der Umfang des Bauches zunimmt, die Pulsfrequenz steigt oder fortwährend sich hoch hält, und wenn man bei 2 oder 3 Magenausspülungen Retention von Flüssigkeit mit schlechtem oder fadem Geruch im Magen gefunden hat, so ist vollständige Indikation vorhanden, die Ausführung der Gastrostomie nicht länger aufzuschieben.

Ich und meine Assistenten haben nach diesem Gedankengang während der letzten 6 Monate meiner klinischen Tätigkeit gehandelt. Auf Grund des Resultates, das wir gewonnen haben und das ich, wie ich hoffe, bald Gelegenheit haben werde, ausführlich darzulegen, betrachte ich die Darmparalyse in etwas günstigerem Lichte als im vorigen Jahre[1]), wo ich so lebhaft hervorhob, daß es unserer aller Schuldigkeit sei, darauf zu sehen, daß die Patienten operiert werden, ehe es zur Darmparalyse kommt; aber, wenn das nicht möglich sein sollte, haben wir an Entleerung des Darmes zu denken mit 1—3 Enterostomien, oder im allerschlimmsten Falle an die Resektion des Darmes bis zu 2 Metern Länge. Ich habe gesehen, daß einige Patienten durch Anlegung von Dünndarmfisteln gerettet wurden. Daß es indessen am besten ist, wenn man diese umgehen kann, darüber sind wohl alle Chirurgen einig. Ich glaube nun, daß man auch Fälle von hochgradiger Darmparese (Darmparalyse?) dadurch zur Heilung bringen kann, daß man die Därme, auf dem Operationstische durch Enterotomie resp. Kolotomie entleert und primär oder sekundär, je nachdem es die Symptome erfordern, die Typhlostomie oder Gastrostomie oder beide macht. Kein Organ eignet sich besser für die Bildung einer Schrägfistel nach Witzel, als das Cöcum und der Magen. Man muß die Pars pylorica wählen, weil nach Cannons Untersuchungen der Fundusteil des Magens sich in die Pars pylorica entleert und diese durch den Pylorus in das Duodenum. Die Pars pylorica entleert sich durch eine Fistel nur in dem Falle, wenn der Weg durch den Pylorus nicht mehr zugänglich ist. Das

1) l. c. „Über die Behandlung der akuten Peritonitis".

stimmt vollständig mit unserer Erfahrung überein. Sobald der Weg durch den Dünndarm offen (die Darmparalyse gehoben) ist, läuft nichts durch die Magenfistel aus, sofern man nicht die Patienten viel Flüssigkeit auf einmal zu sich nehmen läßt. Hat man eine Schrägfistel mit Rohr von 5 mm Durchmesser am Cöcum oder Magen angelegt und die Operation in einem solchen Stadium der Krankheit ausgeführt, daß die Wandungen des Organs noch einigermaßen gesund sind, so kann man stets darauf rechnen, daß die Fistel von dem Augenblick an geschlossen bleibt, in dem man das Rohr ausgezogen hat.

Der Vorschlag, die Darmparalyse bei Peritonitis durch Gastrostomie zu bekämpfen, ist nicht neu; aber, so viel ich weiß, findet sich nicht mehr als ein Fall publiziert, der mit dieser Operation behandelt worden ist. Dieser ist von Jaboulay[1]) operiert und veröffentlicht worden. Er ist von F. Lejars in seinem Einleitungsvortrag über akute Peritonitis bei dem internationalen Chirurgenkongreß in Brüssel 1905 erwähnt worden. Nachdem Lejars über Enterostomie berichtet hat, sagt er: „Lassen Sie uns schließlich einen Fall von Gastrostomie erwähnen, die von Jaboulay ausgeführt wurde, um einer hochgradigen Ausdehnung des Magens entgegen zu wirken, und die zu einer bemerkenswerten Linderung der Atembeschwerden und schließlich zur Heilung führte. Das ist ein sehr interessanter Versuch, dessen man sich erinnern und den man unter gewissen Verhältnissen ausführen muß, nämlich wenn Magenausspülungen nicht ausgeführt werden können oder nicht ausreichen."

1) Jaboulay, La gastrostomie dans certaines formes de péritonite. Lyon médical, 12 Mars 1905, p. 560. Zitiert nach Lejars.

II.

Beiträge zur Kenntnis der Topographie der normalen A. hepatica und ihrer Varietäten sowie der Blutversorgung der Leber.

Von

Dr. **Budde** in Bocholt i. W.

(Mit 22 Abbildungen.)

Die großen Fortschritte der Chirurgie der Leber und Gallenwege und das durch dieselben gesteigerte Interesse für die topographischen Verhältnisse dieser Gegend haben mich veranlaßt, die zur Leber ziehenden Gefäße, vor allem die A. hepatica in bezug auf ihre Variationen in Verästlung und Topographie einer Untersuchung zu unterziehen. In Betracht gezogen wurde hierbei Ursprung und topographische Beziehungen der A. hepatica zu den Gallenwegen und der Vena portarum, ferner ihre Ramifikation bis zur Porta hepatis und die dabei vorkommenden Variationen, andererseits aber auch auf die Blutversorgung der Leber aus anderen Gefäßgebieten Rücksicht genommen. Es handelte sich hierbei um einen Beitrag zur Entscheidung der Frage, ob und unter welchen, vielleicht näher zu präzisierenden, Verhältnissen, bei Unterbindung der A. hepatica. ein zur Ernährung des Organs genügender Kollateralkreislauf zustande komme. Die Untersuchungen wurden an etwa 100 menschlichen Leichen vorgenommen und zwar nach folgenden Grundsätzen.

Nach Eröffnung der Bauchhöhle wurden Magen, Leber nebst Pankreas, Duodenum und Aorta abdominalis im Zusammenhang herausgenommen und in situ in Formol gehärtet. Alsdann wurden in den gehärteten Präparaten Gefäßsystem und Gallenwege in ganzer Ausdehnung präparatorisch freigelegt, nachdem in etwa der Hälfte der Fälle die Gefäße vorher von der Aorta oder A. hepatica teil-

weise auch der A. coeliaca aus, mit Celloidin-Eosin injiziert worden waren. Die erhaltenen Befunde wurden dann genau registriert und in ein zwecks besseren Vergleiches der ganzen Arbeit zugrunde gelegtes Schema eingetragen. Bemerken möchte ich gleich an dieser Stelle, daß die beigefügten Zeichnungen aber nur Schemata sind und sein sollen.

Vorab möchte ich nun auf die in der mir zugänglichen Literatur befindlichen Angaben über normale Verlaufsart und Varietäten der Arteria hepatica und dann nochmals etwas genauer auf die mich bei diesen Untersuchungen leitenden Gesichtspunkte eingehen.

Gegenbaur (1)[1]) sagt: S. 274.

Die Art. hepatica verläuft nach der rechten Seite gegen die Leber, tritt im Lig. hepato-duodenale vor die Pfortader, links vom Ductus choledochus und spaltet sich hier in 2 Äste, R. hepatic. und R. gastro-duoden. Der R. hepatic. tritt zur Pforte, wo er sich in 2 Äste teilt, Ram. dext. und Ram. sin. Vom Ram. dext. geht eine kleine Arterie zur Gallenblase (A. cystica). Zuweilen verlaufen mehrere Rami hepatici zur Leber, welcher Befund durch frühe Teilung des normalen R. hepaticus, bald durch überzählige Gefäße entstehen kann. Diese entspringen bald aus der Gastroduodenalis (für den rechten Lappen), bald (für den linken Lappen) aus der Coronaria ventricul. sin.

Bei Heitzmann (2) S. 517 heißt es:

Die Art. hepatica propria betritt, in 2 Zweige gespalten, die Leberpforte. Der Ramus dexter versieht die Gallenblase mit der A. cystica und dringt in den rechten und in beide kleinen Leberlappen ein, der Ramus sinister geht zum linken Leberlappen.

His und Spalteholz (3) schreiben S. 422:

Die A. hepatica propria steigt zwischen den Blättern des Lig. hepatoduodenale, links vom Ductus choledochus und von der V. portae zur Porta hepatis und teilt sich dort in einen Ramus dexter zur rechten und einen Ramus sinister zur linken Hälfte der Leber. Ersterer gibt die Art. cyst. ab.

Bardeleben (4) bildet Fig. 110 als normal ein Verhalten der Gebilde des Lig. hepato-duodenale ab, bei dem die Art. hepat. links von dem Ductus choledochus liegt. Die vom Ramus dexter abgegebene A. cystica den Ductus hepaticus ziemlich nahe an der Porta hepatis unter ihm hinziehend kreuzt. Die A. gastro-duodenalis gibt hier auch noch einen kleinen Ast zum Ductus cysticus, Gallenblase und rechten Leberlappen ab, der in seinem Verlaufe direkt über dem Ductus choledochus umherzieht.

Fig. 111, als „Positio anomala bezeichnet", zeigt den Ramus dexter a. hepat. unter der Vena portae herziehend und im Winkel zwischen den beiden Hepaticusästen zum Vorschein kommend, um die, in diesem Falle den Ramus sinister des Ductus hepaticus, überkreuzende und zugleich den

1) Die Zahlen beziehen sich auf das am Schlusse dieser Arbeit befindliche Literaturverzeichnis.

Ductus cysticus gabelförmig umfassende A. cystica abzugeben. Ein von der A. gastro-duodenalis zur Gallenblase ziehender Ast zeigt dasselbe topographische Verhalten wie in Fig. 110.

v. Bergmann (5) Bd. III, S. 495 spricht nur von den technisch bei der Choledochotomie in Betracht kommenden Verhältnissen, indem er sagt: „Dicht am Choledochus verlaufen, durch quere Anastomosen verbunden, eine Reihe von kleinen Venen und Arterien, deren Durchschneidung bei der Choledochotomie zu unangenehmen Blutungen und schwieriger Stillung derselben führen kann.

Testut (6) S. 186 gibt als normalen Verlauf die Teilung der Art. hepatica dicht vor der Porta hepatis und die Kreuzung des Ramus dext. mit dem Ductus hepaticus an, indem ersterer unter dem Ductus hepaticus einherzieht.

S. 189 bespricht er die Varietäten und führt hierbei den Ursprung der Art. hepat. aus der Mesent. sup., ihre Verdoppelung, die Abgabe des Ramus sin. aus der Coronaria sin., der Mesent. sup. und selbst der Lienalis an. Ebenso kommen nach ihm accessorische Leberarterien aus der Coronaria sin., der Aorta, Mesent. sup. und renalis dextra, wie auch die Art. cystica in einzelnen Fällen von der A mesent. sup. ihren Ursprung nahm.

Weitere Angaben über Abnormitäten der A. hepat. finden sich in der französischen Literatur bei Retterer(7), Jacquement(8), Jacques(9), in der italienischen bei Mongui di Corialano(10), in der englischen bei Walsham(11) (ein Ast der A. coron. ventric. sin. geht zum linken Leberlappen, die Hepatica ist normal, nur ihr linker Ast schwächer als normal, während die A. coron. ventric. sin. stärker als normal ist). Brown (12) erwähnt den Abgang der A. cystica aus der A. mesent. sup., bei Fehlen einer A. cystica aus der A. hepatica. Fawcett (13) beschreibt einen Arterienring um die V. port., der sich zusammensetzt aus einer schwächeren Art. hepat. aus der A. coeliaca, mit einem starken Aste der Art. mesenter. sup.

In der älteren Literatur finden sich bei Sömmering(14) S. 171—178 die Abnormitäten der A. hepatica ausführlich behandelt. Nach ihm entspringen die A. phrenicae inff., wie auch von Bichat und Merkel angegeben, aus der A. coeliaca. Werden sie aber von der Wurzel derselben abgegeben, so sei es begreiflich, daß ihr Ursprung auf die Aorta selbst rücke, und dies geschehe so häufig, daß sie gewöhnlich aber weniger richtig als unmittelbare Äste der Aorta beschrieben würden. Die Art. phrenica dextra schickte besonders Zweige zum Umfang des Hohlvenenloches, die sich auch nach hinten auf dem rechten Leberlappen ausbreiteten, sowie ins Aufhängeband der Leber. Sehr häufig, so daß es vielleicht als Regel gelten könne, finde sich einen Leberast, R. hepaticus, der durch den linken Teil der Pfortaderfurche zum Leberlappen trete. Dieser Ast sei oftmals so groß, daß er den linken Leberast ersetze.

S. 178 erwähnt er den Ursprung der Art. hepat. aus der Aorta und Mesent. sup., den getrennten Ursprung beider Hauptäste aus der A. coeliaca; ferner den Ursprung eines Astes bei normalem Verlaufe des anderen aus der Aorta, Mesent. sup. oder A. coronaria ventriculi sin.; ferner das Vorkommen eines dritten accessorischen Astes, Vereinigung mit der A. gastric. sin. zu einem Stamme und Ursprung desselben aus der Aorta. Weiterhin

geht er noch auf die Anomalien der A. cystica, besonders ihre Verdoppellung, ihren Ursprung aus der A. gastro-duodenalis oder dem Ramus sin. a. hepat. ein.

Soweit die mir zugängliche Literatur. Als normal wird folgender Modus darin aufgestellt.

Die A. hepatica entspringt als Ast der A. coeliaca, teilt sich in A. hepatica propria und A. gastro-duodenalis. Der Stamm der A. hepatica propia gibt die A. gastrica dextra ab und verläuft links vonder Vena portarum und dem Ductus choledochus, sich kurz vor der Leberpforte in den Ramus sin. und dexter teilend, von denen letzterer die A. cystica zur Gallenblase abgibt. Die A. hepatica liegt hierbei stets über der Vena portarum. Von den topographischen Beziehungen der genannten Gebilde während ihres Verlaufes finden sich nur wenige Bemerkungen in der Literatur, wie bei Gegenbaur (1) und Testut (6). Die zahlreichen Varietäten und Ursprungsanomalien der A. hepatica und ihrer Zweige finden sich ausführlich bei Sömmering (14) und Testut (6), ohne daß auch die genannten Autoren die hierdurch gesetzten veränderten topographischen Verhältnisse berühren. Eine genauere Topographie fand ich in der angegebenen Literatur nicht und möchte ich in folgendem die topographischen Verhältnisse dieser Gegend einer Untersuchung unterziehen, wobei natürlich bei meinem Material von 100 Leichen nicht alle von den genannten Autoren angegebenen Variationen gefunden wurden und ich mich daher nur auf die Registrierung meiner Befunde, ihren Zusammenhang und ihre topographische Betrachtung beschränken muß. Zunächst erscheint es wohl zweckmäßig, das festzustellen, was wir als eine normale Ursprungsweise und Ramifikation der A. hepatica und als normale topographische Beziehungen der Arterie und ihrer Äste zu Vena portarum, Gallenwegen, Leber und benachbarten Gefäßgebieten ansehen dürfen. Zur Erläuterung diene folgende Skizze (Fig. 1). Ich möchte dieselbe kurz beschreiben.

Die Art. hepatica zieht hier, als Ast aus der A. coeliaca entspringend, hinter dem Magen zur Regio pylorica und gibt hier von ihrem Hauptstamme aus, die A. gastrica dextra ab. (Ich fand bei meinen Untersuchungen die Abgabe der A. gastrica dextra aus dem Hauptstamme häufiger als die aus der A. hepatica propria und habe sie deshalb in das Normalschema aufgenommen.) Sie teilt sich hinter dem Pylorus in die beiden Hauptäste, die A. hepatica propria und die A. gastroduodenalis. Die Teilungsstelle liegt gewöhnlich hinter dem Pylorus oder sie wird vom oberen Duodenalschnitt

bedeckt. Es kommt jedoch auch vor, daß sie leberwärts 1—2 cm oberhalb des oberen Randes dieser Teile liegt. Die Art. hepatica propria tritt nun in das Lig. hepato-duodenale ein, während die A. gastro-duodenalis sich am Duodenum und im Pankreas verzweigt. Die Position im Lig. hepato-duodenale ist derart, daß die Arterie links vom Ductus choledochus und über der Vena portarum zum Leberhilus ihren Weg nimmt. Genau läßt sich die topographische Lage dieser 3 Gebilde folgendermaßen skizzieren, wobei die Bauchhöhle als in situ geöffnet zu betrachten ist. Nach oben (diaphragmawärts) zieht der Stamm der A. hepatica propria, etwa 1—2 cm nach unten von ihr, mit ihr im gleichen Niveau des Ductus chole-

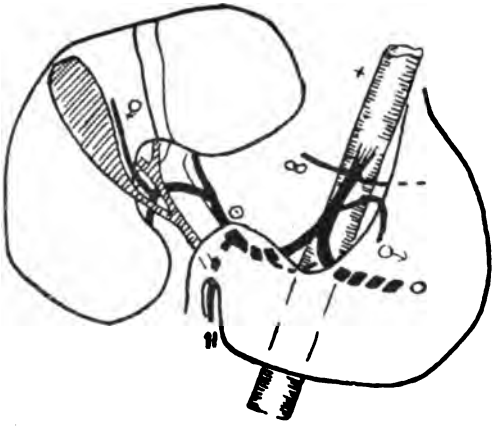

Fig. 1.

+ Aorta ⊙ a. hepatica. ○ a. lienalis. ♂ a. gastrica sin. || a. gastr. duod.
● a. gastric. dext. ∞ a. phrenica dextra. ♀ a. cystica.

dochus und hinter beiden stößt man auf die Vena portae, die den Zwischenraum zwischen den beiden ausfüllend, mit ihren Seitenrändern sowohl A. hepatica propria, wie Ductus choledochus erreicht.

Die Topographie ändert sich nun wesentlich bei der Teilung der Art. hepatica, deren Ramus dexter, um zum rechten Leberlappen zu gelangen, Vena portae und Gallengangssystem kreuzen muß. Was nun die Lage der Teilungsstelle der Art. hepatica betrifft, so variiert deren Entfernung von der Porta hepatis, meist jedoch beträgt die Entfernung 2—3 cm. Der Ramus sinister begibt sich nun, im allgemeinen die Verlaufsrichtung des Stammes

fortsetzend, sich dabei etwas diaphragmenwärts wendend zum Sulcus longitudinalis sinister mündet hier ventral und diaphragmawärts vom linken Pfortadesaste gelegen, in das Lebergewebe ein, öfter sich vorher in mehrere kleine Äste spaltend. Immer sind von ihm ausgehende kleinere Äste zum Omentum minus und der Leberkapsel nachzuweisen, auf deren Bedeutung ich an anderer Stelle hinweisen möchte.

Der Ramus dexter wendet sich an der Teilungsstelle scharf nach rechts und unten, zieht vor der Ven. portae vorbei und kreuzt dann, unter ihm hinwegziehend, den Ductus hepaticus communis. (Mit Ductus hepaticus communis ist das Stück zwischen Vereinigung beider Ductus hepatici, auch als Ductus hepaticus sinister und dexter benannt, und der Vereinigung des so gebildeten Ganges mit dem Ductus cysticus bezeichnet.

Diese Kreuzungsstelle zwischen Ramus dexter a. hepat. und Duct. hep. comm. entspricht etwa dem Ende des proximalen Drittels des genannten Ganges. Nach dieser Kreuzung gelangt des Ramus dexter in ein Dreieck, dessen Spitze der Vereinigung von Ductus hepaticus communis und Ductus cysticus, dessen Basis der Leberfläche entspricht und dessen Seiten von den genannten Gängen eingenommen werden. Die Form und Größe dieses Dreiecks unterliegt individuellen Verschiedenheiten. Dies Dreieck, das ich noch öfter zu erwähnen habe, sei der Kürze halber mit „Gallengangsdreieck" bezeichnet. Im Gallengangsdreieck gibt der Ramus dexter nun die A. cystica zum linken Rande der Gallenblase ab, kreuzt unter ihm herziehend den Ductus cysticus und senkt sich, ventral und etwas nach rechts von dem rechten Pfortaderast, in den rechten Leberlappen ein. Im Gallengangsdreieck gibt er oft kleine Arterien zur Porta hepatis, Unterfläche der Gallenblase und Leberkapsel ab. Auch gehen verschieden große Äste nach den tiefen Teilen des rechten Leberlappens. Was nun den zweiten Ast der A. hepatica betrifft, die A. gastro-duodemalis, so verläuft er direkt nach abwärts entsprechend dem konkaven Rande des vertikalen Duodenalschenkels, zieht vor dem Stamm des Pfortaders einher, um sich dann in seine Endäste, die A. gastro epiploica dextra und die A. pancreatico-duodenalis superior zu teilen. Von letzteren Stamme, der andererseits auch wieder die Verbindung zur A. mes. sup. darstellt, treten kleine Arterien in verschiedener Stärke und Ausbildung an den Ductus choledochus heran und bilden hier die von v. Bergmann (5) beschriebenen Netze. Einzelne dieser Äste können auch direkt aus dem Hauptstamme kommen; auch ihre Bedeutung

möchte ich späterhin noch berücksichtigen. Noch kurz möchte ich die Verhältnisse der beiden anderen Stämme des Tripus Halleri sowie der Aa. phrenicae streifen. Zunächst schließe ich mich der Ansicht Sömmerings (14) an, daß der normale Ursprung der Aa. phrenicae, der aus dem basalen Teile der A. coeliaca ist und, daß die in den meisten Lehrbüchern beschriebene, direkte Herkunft der genannten Arterien von der Aorta erst sekundären Charakters ist. Ich habe auch bei meinem Material viel häufiger die Aa. phrenicae als Äste der A. coeliaca entspringen sehen. Konstant findet man ferner kleine Äste der A. phrenica dextra in Omentum minus gehend, deren Ausbildung variabel ist und ferner ebenso konstant Äste zur Leber in der Gegend der Impressio venae cavae, sowie im Verlaufe des Ligamentum coronarium hepatis; alle ebenfalls in wechselnder Zahl und Ausbildung. Die A. gastrica sinistra sendet ebenfalls kleine Äste in variabler Größe ins Omentum minus hinein. Alle diese Dinge sind zur Erklärung der später zu betrachtenden Varietäten von Bedeutung. Die A. lienalis nahm bei einem meiner Präparate auch an der Blutversorgung der Leber teil und zwar war hier als Verbindungsbahn irgend ein Ramus pancreaticus, der mit Ästen der A. pancreatico duodenalis superior anastomosierte, von Bedeutung.

Aus diesen Ausführungen erhellt schon, daß unter Umständen sämtliche der angeführten Gefäße Bedeutung für die Blutversorgung der Leber gewinnen können. Nachdem so die Norm für Ramifikation uud Topographie der A. hepatica festgestellt ist, mögen jetzt die Abweichungen von derselben, die dadurch bedingte Verschiebung der topographischen Verhältnisse der Betrachtung unterzogen werden. Um nun diese unter gewissen einheitlichen Gesichtspunkten zu betrachten, habe ich dieselben in bsetimmte Kategorien eingeteilt und möchte hierunter kurz die hierbei maßgebenden Erwägungen skizzieren. Man kann unterscheiden:

1. Varietäteu bei gleicher oder annähernd gleicher Ramifikation und Ursprung der A. hepatica, bedingt durch veränderte topographische Beziehungen der Arterie zum Gallengangssystem und der Vena portae.

2. Varietäten bedingt durch verschiedenen Ursprung und verschiedene Verlaufsrichtung der Arterienäste.

3. Varietäten bedingt durch Ersatz der Arterie selbst oder einzelner ihrer Äste durch Arterien aus anderen Gefäßgebieten.

Bei der Betrachtung des Normalschemas der Ramifikation der Art. hepatica, sieht man, daß man bei den gewöhnlichen chirurgischen Eingriffen am Gallengangssystem, Choledochotomie, Hepaticotomie, Cysticotomie, von den Eingriffen an der Gallenblase ganz abgesehen, gar nicht mit den Hauptarterien in Kollision kommen darf und nur die v. Bergmann (5) erwähnten Geflechte zu berücksichtigen hat. Eine wesentlich größere Bedeutung kommt aber schon den Varietäten zu und kann deren Kenntnis unter Umständen von großem Vorteil sein.

Vorweg nehmen möchte ich, daß der Ursprung der A. gastrica dextra aus der A. hepatica propria, der von vielen Seiten als der

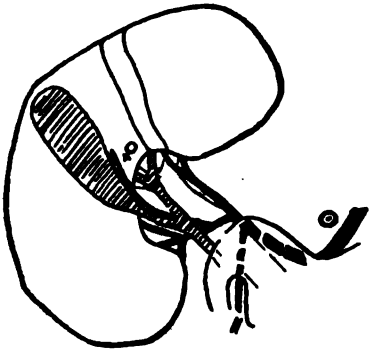

Fig 2.

R. dexter a. hep. unter Duct. choledochus herziehend.

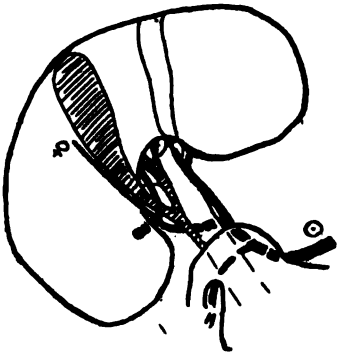

Fig. 3.

Ramus hep. dexter unter Vena portarum.

normale aufgestellt wird, weder in topographisch-anatomischer, noch in chirurgischer Beziehung von irgend welcher Bedeutung ist. Zunächst seien jetzt die unter 1. näher skizzierten Varietäten besprochen.

Fig. 2 zeigt ganz ähnliche Verhältnisse wie Fig. 1; es springt aber folgender Unterschied deutlich vor Augen. Der Ramus dexter a. hepaticae kreuzt hier nicht den Ductus hepaticus comm., sondern kreuzt tiefer gerade unter der Vereinigung von Duct. hep. comm. und Duct. cysticus die Gallengänge. Er sendet von dieser Stelle die A. cystica ab, die gerade an der Spitze in das Gallengangsdreieck eintritt.

Die Abweichungen sind also hier nur geringfügig.

Fig. 3 gibt nun schon weitere topographische Veränderungen. Der Ramus dexter a. hepaticus (auf der Figur punktiert gezeichnet) zieht hier unter der Venae portae einher und kreuzt, unter ihm herziehend, den Ductus choledochus in seinem proximalen Ende und gelangt dann an den

rechten Rand des Ductus cysticus. Hier gibt er jetzt die A. cystica zum unteren (rechten) Rande der Gallenblase ab und sendet dann einen starken Ast zum rechten Pfortaderaste hin, mit dem er in den rechten Leberlappen mündet; der Hauptstamm senkt sich jedoch hier an anderer Stelle in das Lebergewebe ein, ohne im „Gallengangsdreieck" zu erscheinen. Die Hauptunterschiede sind also hier die Unterkreuzung von V. portae und Ductus choledochus und die veränderten topographischen Beziehungen zum Gallengangsdreieck. Beide angeführten Varietäten lassen sich durch eine hohe Teilung der A. hepatica propria erklären und beanspruchen auch kein [1]) chirurgisches Interesse, sind aber als Zwischenstufen von den folgenden Figuren von Wert.

In Fig. 4 findet sich eine Kombination der Verhältnisse auf Fig. 3 mit einer abnormen Lage der Vena portae. Es fällt hier sofort auf, daß

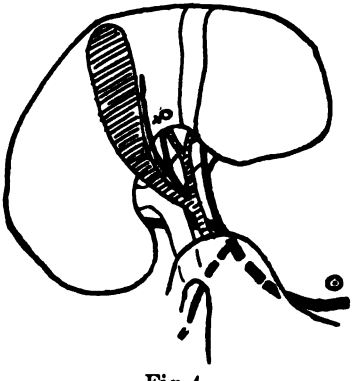

Fig 4.
Abnormer Verlauf der V. portae.

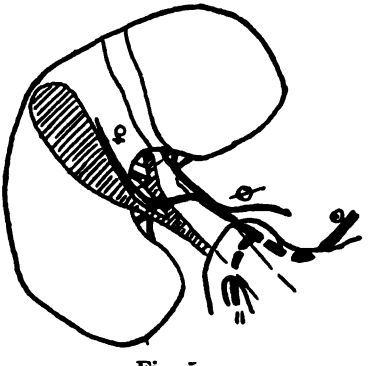

Fig. 5.
a a. gastric. dexra.
Ramus d. a. hep. über Ductus hep. communis.

die normale Topographie von Arterie, Vene und Gallengang durch die Lage der Vena portae von der unteren (rechten) Seite des Ductus choledochus eine wesentliche Änderung erhalten hat. Auch hier zieht der Ramus dextra a. hepaticae infolge der hohen Teilung unter dem Ductus choledochus und der Vena port einher, zwischen beiden sendet er jedoch einen Ast aus, der in der Spitze des „Gallengangsdreieck" zum Vorschein kommt und die A. cystica zum oberen Rande der Gallenblase sowie einen Zweig zur Leber abgibt. Wichtiger in chirurgischer Beziehung sind nun die topographischen Beziehungen, die Fig. 5 veranschaulichen soll. Dieselbe weist in Ramifikation und Verlaufsrichtung der Art. hepatica vollkommen normale Verhältnisse auf. Jedoch kreuzt hier der Ramus dextra a. hepaticae bei seinem Eintritt ins Gallengangsdreieck den Ductus hepaticus communis, indem er über ihm hinwegzieht. Es ist also in diesem Falle bei der Hepaticotomie eine Ver-

1) In den Skizzen sind die Arterien voll ausgezeichnet, wenn sie über den anderen Organen, punktiert, wenn sie unter denselben hinziehen.

letzung dieser wichtigen Arterie möglich, so daß mit dieser abnormen Topographie gerechnet werden muß. Bemerken möchte ich, daß eine Unterbindung des Ramus dextra a. hepaticae, ohne eine Schädigung des Lebergewebes, an dieser Stelle ruhig ausgeführt werden kann. Ich verweise hierbei auf die am Schluß dieser Arbeit stehenden Ausführungen.

Dies sind die Variationen, die ich bei meinem Material in den topographischen Beziehungen von Arterie, Vene und Gallengängen, bei normaler oder annähernd normaler Ramifikation der ersteren gefunden habe.

Als chirurgisch wichtig ist hier nur die Überkreuzung des Ductus hepaticus communis durch den Ramus dexter a. hepaticae hervorzuheben.

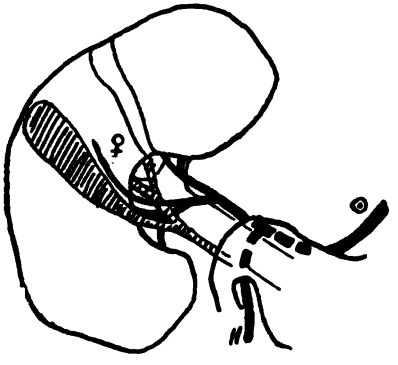

Fig. 6.
A. cystica aus R. hep. dext. über D. hep.

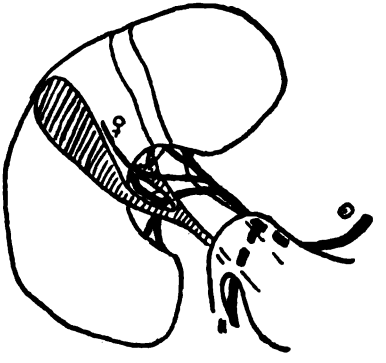

Fig. 7.
A. cystica aus R. hep. sin. (über D. hep.)

Wichtigere und für die praktische Chirurgie bedeutsamere Veränderungen sind in dem folgenden Teile anzutreffen, in dem die durch verschiedene Verlaufsrichtung und verschiedenen Ursprung der Äste der Art. hepatica hervorgerufenen, Varietäten besprochen werden sollen. Zunächst seien diese Beziehungen für die A. cystica erwähnt.

Um noch einmal kurz das normale Verhalten dieser Arterie zu charakterisieren, sei folgendes erwähnt.

Die A. cystica entspringt aus dem Ramus dextra a. hepatica während seines Verlaufes im „Gallengangsdreieck" und verzweigt sich am oberen (linken) Rande der Gallenblase, vgl. Fig. 1.

Jeder andere Ursprung der A. cystica verändert ihre topographischen Beziehungen.

Fig. 6 bietet ein Bild dar, bei dem die A. cystica aus dem Ramus d. a. hep. schon während seines Verlaufs vor der Vena portae entspringt.

Sie kreuzt infolgedessen, über ihn hinwegziehend, den Duct. hep. comm. und zwar in seinem proximalen Drittel. In Fig. 7 findet man den Ursprung der A. cystica auf den Ramus sin. a. hep. gerückt, die topographischen Beziehungen sind dadurch etwas andere geworden, daß die A. cystica mehr leberwärts die Gallenwege, an der Vereinigungsstelle beider Ductus hepatici, überkreuzt.

Fig. 8 weist einen Ursprung der Art. cystica aus der Art. hepat. propria auf, die Überkreuzung des Ductus hepaticus comm. durch die Arterie findet sich schon in seiner Mitte. Der Ursprung der A. cystica kann sogar noch weiter zentralwärts reichen, wie Fig. 9 es darstellt. In beiden Fällen 8 und 9 kreuzt die A. cystica den Ram. d. a. hep. während seines Verlaufes über die Vena portae. Bei 9 findet der Eintritt ins „Gallengangsdreieck" schon nahe seiner Spitze statt, indem sie Duct. hepat. comm. ganz an seinem unteren Ende überkreuzt.

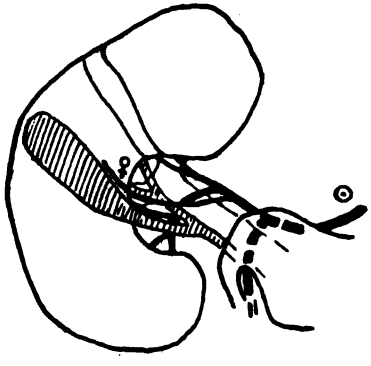

Fig. 8.
A. cystica aus A. hep. propria (über D. hep.)

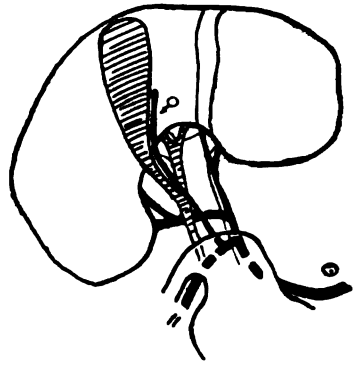

Fig. 9.
A. cystica aus A. gastro-duodenalis (über D. hep.).

Diese angeführten Variationen sind insofern von Bedeutung für die Chirurgie, als sie uns auffordern, bei jeder Hepaticotomie nach einer derartigen Variation der Art. cystica zu fahnden. Die häufigsten in dies Kapitel gehörigen Variationen hat also die Art. cystica. Weiterhin sei hier der Ursprung des Ramus dextra a. hepaticae aus der A. gastro-duodenalis, die hierher gehört, an Hand der Fig. 10 besprochen.

Man findet hier die A. hepatica sich teilend in eine schwache A. hepatica sinistra, die die normalen topographischen Verhältnisse aufweist und eine starke A. gastro-duodenalis, die hinter dem Pankreaskopfe nahe seinem unteren Rande eine Art. hepatica dextra abgibt. Diese zieht am unteren (rechten) Rande des Ductus choledochus entlang. Sie gibt gemäß ihrer tiefen Lage eine A. cystica zum unteren (rechten) Rande der Gallenblase

ab und gelangt selbst, unter dem Ductus cysticus ins Gallengangsdreieck eintretend, um mit dem rechten Aste der V. port. in den rechten Leberlappen zu münden. Die geschilderten Verhältnisse bieten ein Übergangsstadium zu denen, die im Kapitel III dargestellt werden sollen. Der Ursprung der A. gastro-duodenalis aus der A. hepatica sinistra wird in Fig. 11 dargestellt. Eine besondere Veränderung der topographischen Beziehungen findet dadurch nicht statt. Zu erwähnen sind nur in der Tafel noch die frühzeitige Ramifikation der A. hepatica sin., sowie die durch die hohe Teilung bedingte Veränderung der Topographie der A. hepatica dextra (Unterkreuung der V. port.), letztere schon im I. Kapitel (vgl. Fig. 3) besprochen.

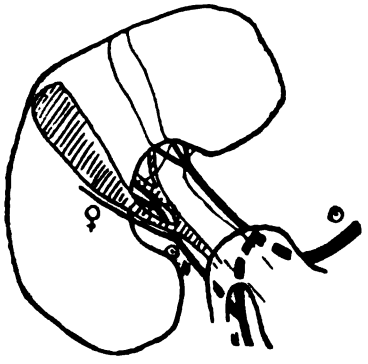

Fig. 10.

⊙ ‖ Ram. hepat. dexter ex a. gastro-duodenalis.

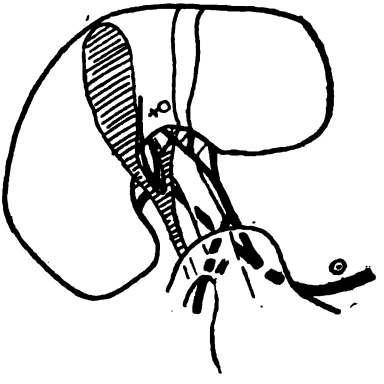

Fig. 11.

Hohe Teilung der A. hep. propria, a. gastro-duodenalis ex R. sin. a. hep.

Den Übergang zu den jetzt folgenden Veränderungen der Topographie, bei denen die Arterie selbst oder einzelne ihrer Äste aus anderen Gefäßgebieten ersetzt sind, bildet, wie schon erwähnt, die Skizze, Fig. 10. Man findet hier am häufigsten den Ursprung eines Teiles der Arterie aus der Art. mesent. sup. und zwar besonders der Art. hepat. dextra. Je nachdem dieser genannte Ast höher oder tiefer vom Stamme der A. mesenter. sup. entspringt, entstehen wichtige Veränderungen seiner topographischen Beziehungen, wie sie in Fig. 12, 13, 14 dargestellt sind.

In Fig. 12 sieht man die Art. hepatica dextra ziemlich hoch von der A. mes. sup. sich abzweigend. Die A. hepatica selbst teilt sich an normaler Stelle in eine A. hepatic. sin. und die A. gastro-duodenalis, erstere in diesem Falle großenteils über der V. port. herziehend und dadurch interessant, daß sie mit einem starken Aste den linken Ductus hepaticus überkreuzt. Die A. hepatica dextra zieht unter der V. port. einher, ge-

langt, den Ductus hepaticus comm. in seinem distalen Ende kreuzend, unter ihm ins Gallengangsdreieck und zeigt weiterhin normale Ramifikation

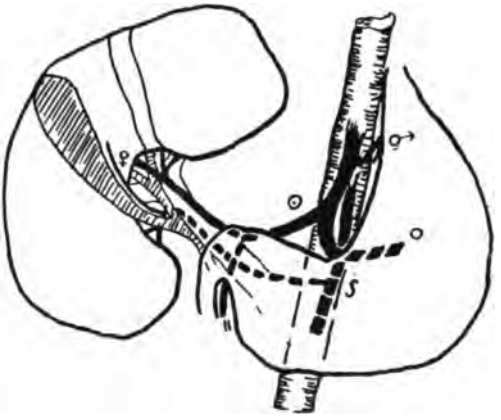

Fig. 12.
S a. mesent. sup. R. hep. dext. ex a. mes. sup. (Hoher Abgang.)

und Topographie. Bei mittelhohem Ursprung der Art. hepatic. d. aus der A. mesent. (s. Fig. 13) zieht die Arterie am unteren Rande des Ductus chole-

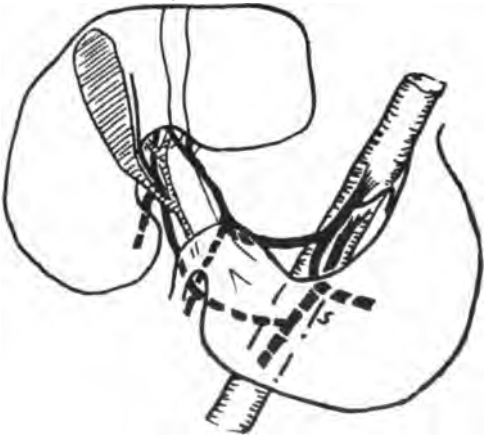

Fig. 13.
Ramus hep. dext. ex a. mes. sup. (Mittl. Abgang.)

dochus, gelangt unter dem Ductus cysticus ins „Gallengangsdreieck" und gibt die A. cystica zum oberen Rande der Gallenblase ab. Fig. 14 zeigt bei noch tieferem Ursprunge der Art. hepatica d. dieselben topographischen

Verhältnisse, nur wird hier die A. cystica zum unteren Rande der Gallenblase abgegeben.

Die hier gemachten Beobachtungen decken sich also im wesentlichen mit den in der Literatur besonders von Sömmering (14) und Testut (6) angeführten. Von chirurgischer Bedeutung ist die Überkreuzung des Ductus hepaticus durch den Ramus dextra a. hepaticae oder die A. cystica. Nun sind diese einfachen Schemata nur ein Auszug aus den wirklichen Verhältnissen, da in denselben natürlich alle kleineren Äste wegbleiben mußten und doch sind diese kleinen Äste so wichtig für die Frage der Blutversorgung der Leber

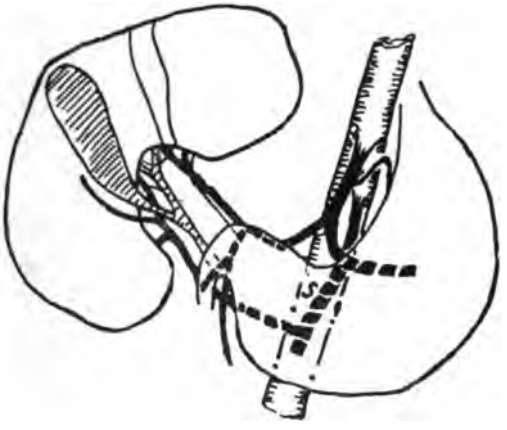

Fig. 14.
Ramus hep. Dexter ex a. mes. sup. (Tiefer Abgang.)

und die Möglichkeit der Bildung eines Kollateralkreislaufes. Meine weiteren Untersuchungen bezogen sich nun auf die Möglichkeit, die Art und Weise der Bildung eines Kollateralkreislaufes und die Wege, auf denen ein solcher zustande kommen kann, zu untersuchen. Von praktischer Wichtigkeit kann diese Frage bei Aneurysma der Art. hepatica werden, wie Grunert (15) einen solchen Fall von Habs beschreibt. Andererseits hat in neuerer Zeit Haberer (16) diese Frage auf experimentellem Wege zu lösen versucht.

Bei Hunden und Katzen wurden von ihm diese Versuche angestellt, nachdem festgestellt war, daß bei diesen Tieren die anatomischen Verhältnisse im wesentlichen denen beim Menschen analog waren. Die Abbindung der Art. hepatica communis wurde von den Tieren vertragen, Kollateralkreislauf durch A. gastro-duodenalis und A. gastrica dextra, desgleichen die

der A. heptica propria, vor Abgabe der A. gastrica dextra, Kollateralkreislauf durch die A. gastrica dextra, die Abbindung der A. hepatica propria nach Abgabe der A. gastrica dextra hat auch nicht in allen Fällen die Arterie vollkommen ausgeschaltet, weil infolge vielfacher anatomischer Varietäten oft genug arterielle Äste, selbst mit Umgehung des Lig. hepato-duodenale, in die Leberpforte eintreten. Bei Fehlen derselben kommen jedoch mehr oder minder ausgedehnte Nekrosen vor, in den Fällen, wo die Nekrosen auch beim Fehlen anatomischer Varietäten ausblieben, fand er die Aa. phrenicae weiter als normal und konnte sie bis zur Glissonschen Kapsel verfolgen. Bei gleichzeitiger Unterbindung der Art. hepat. communis und der Art. hepatica propria decken sich die Resultate mit den besprochenen. Die Unterbindung eines einzelnen Astes der Arterie war ohne jede Bedeutung. Haberer kommt zu dem Schlusse, daß beim Menschen die Unterbindung einzelner Äste wohl ohne Schaden für die Leber ausführbar sei, die Unterbindung des Stammes nach Abgabe des letzten kollateralen Astes, d. h. der Art. gastrica dextra im Falle, daß es sich um eine, z. B. durch Aneurysma erkrankte Leberarterie handelt, ebenfalls ausgeführt werden dürfe, weil man in einem solchen Falle mit der Ausbildung eines Kollateralkreislaufes rechnen dürfe, während die Unterbindung einer gesunden Arterie an dieser Stelle als zu gefährlich wegen der Gefahr der eventuellen Lebernekrose verworfen wird.

Soweit dieser Autor. Zur anatomischen Betrachtung dieser hier zu behandelnden Frage des Kollateralkreislaufes und der Blutversorgung der Leber möchte ich zunächst die Wege erwähnen, auf denen die Leber überhaupt ihr Blut beziehen kann. Da die Blutgefäße zwischen den Peritonealblättern an die Leber herantreten, so gehen die an die Leber heran- bezw. von ihr wegziehenden Peritonealblätter gleichzeitig auch die zur Leber führenden Blutgefäßwege. Man kann demnach vier große Zufuhrstraßen für die Blutversorgung der Leber unterscheiden, die aber für das Organ von ungleich verschiedener Bedeutung sind. Es sind:

1. Das Lig. coronarium hepatis bezw. der vom Bauchfell freie diaphragmatische Teil der Leber.

2. Das Lig. suspensorium hepatis mit dem Lig. teres hepatis und seine Beziehungen zur vorderen Bauchwand.

3. Das Lig. hepato-gastricum, besonders mit seinem den Namen Lig. hepato-duodenale führenden freien Rande.

4. Die untere Fläche des rechten Leberlappens mit der Impressio renalis und ihren Beziehungen zur hinteren Wand der Bauchhöhle, Niere und Nebenniere.

Im Lig. coronarium liegen nun konstant Äste der A. phrenica, die sich an der Leberkonvexität verzweigen und die bis zur Gegend der Impressio venae cavae sich erstrecken. Auf ihre Bedeutung komme ich zurück.

Im Lig. suspensorium hepatis liegen keine arteriellen Gefäße, die von irgend welcher Bedeutung für die Blutversorgung der Leber sind, ebenso zeigten meine Fälle keine größeren zur Leber ziehenden Gefäße aus dem Bereiche der A. renalis und suprarenalis, doch werden solche von anderen Autoren beschrieben, vgl. Testut (6). Die größte Bedeutung für die Blutversorgung der Leber kommt aber dem Lig. hepato-gastricum, speziell dem Lig. hepato-duodenale zu. Zunächst möchte ich nun an Hand der folgenden Skizzen die Beteiligung und Bedeutung der in Lig. coronarium hepatis verlaufenden Gefäße, der Aa. phrenicae betrachten. Die normalen Ver-

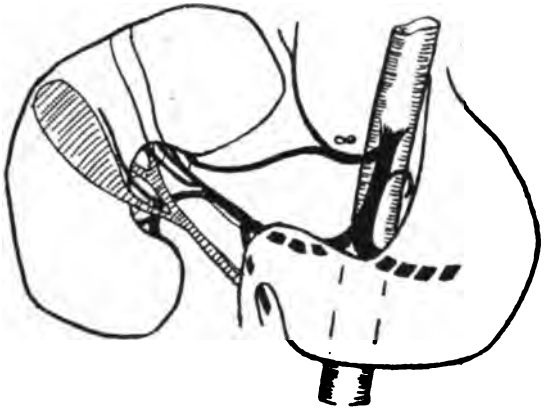

Fig. 15.

Ramus hep. a. phren. d.

hältnisse der genannten Arterien finden sich schon oben besprochen, wie die normale Abgabe kleiner Zweige an die Leber, sowie auch ihr normaler Ursprung aus der A. coeliaca. Auch Haberer (16) hat bei seinen experimentellen Unterbindungen die Vergrößerung der Aa. phrenicae gefunden. Man muß nun berücksichtigen, daß die A. phrenica dextra, die hier besonders in Frage kommt, nun sowohl Beziehungen zum Lig. coronarium als auch natürlich zum oberen Teile des Lig. hepato-gastricum hat, und daß, was ich hervorheben möchte, konstant kleine Zweige derselben in letzterem gefunden werden. Den Einfluß, den dieses Arteriengebiet nun auf die Blutversorgung die Leber erlangen kann, zeigt Fig. 15. Aus der vergrößerten A. phrenica dextra geht ein starker Ast im Lig. hepato-gastricum einherziehend bis zur Porta hepatis und senkt sich

hier neben dem Ramus sinister a. hepaticae in das Lebergewebe ein. Man hat also hier eine Kommunikation zwischen den Gefäßen im Lig. coron. und den im Lig. hepato-gastricum bezw. hepato-duodenale, deren Bedeutung für die Blutversorgung der Leber speziell bei einer Verlegung oder Größenverminderung des Ramus sinister a. hepaticae direkt ins Auge fällt.

Fig. 16 veranschaulicht ebenfalls einen Ramus hepaticus a. phrenicae, zugleich aber mit der Abgabe der A. hepatica dextra aus der A. mesenterica superior. Es sind also in diesem Falle drei getrennte Gefäße vorhanden, die ihren Anteil an der Blutversorgung der Leber über-

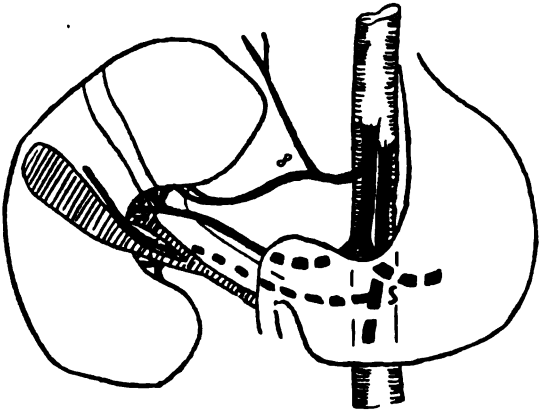

Fig. 16.

Ramus hep. a. phren. dextrae. Ramus hep. dexter ex a. mes. sup.

nehmen. Es erhellt daraus, daß in diesem Falle das Wegfallen eines dieser Äste ohne eine Schädigung der Leber vorkommen könnte, da die anderen vicariierend für ihn eintreten würden. Das Gebiet der eigentlichen Art. hepatica ist hier ein sehr beschränktes geworden, da sie mit dem Ramus hepaticus A. phrenicae, der ihr an Kaliber nahe kommt, die Ernährung des linken Leberlappens übernimmt.

Die zweite Arterie, die für die Ausbildung des Kollateralkreislaufes in Betracht kommt, ist die im Lig. hepato-gastricum verlaufende A. gastrica sinistra. Es wurde oben erwähnt, daß konstant Zweige derselben sich mehr oder weniger weit im Lig. hepato-gastricum bis zur Leber hin verzweigen, bei stärkerer Ausbildung derselben können sie nun einen Teil der Blutversorgung dieses Organs übernehmen und man hat dann das Fig. 17 ausge-

führte Bild. Ein gemeinsamer Truncus, erhebt sich aus dem Anfangsteil der A. coelica und teilt sich in eine nach links verlaufende A.

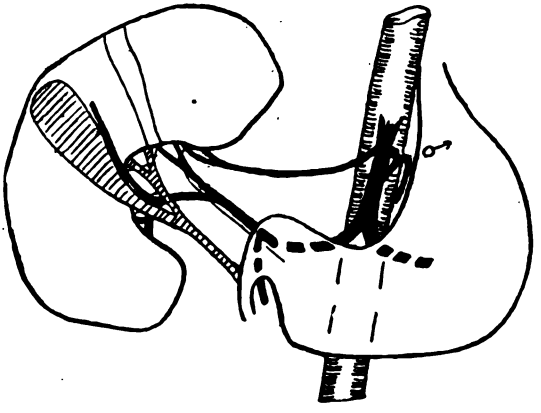

Fig. 17.

Ramus hepat. ex a. gastrica sinistra.

gastrica sin. und den Ramus hepaticus A. gastricae. Letzterer scharf nach rechts sich wendend, zieht im Lig. hepato-gastricum zur Leber

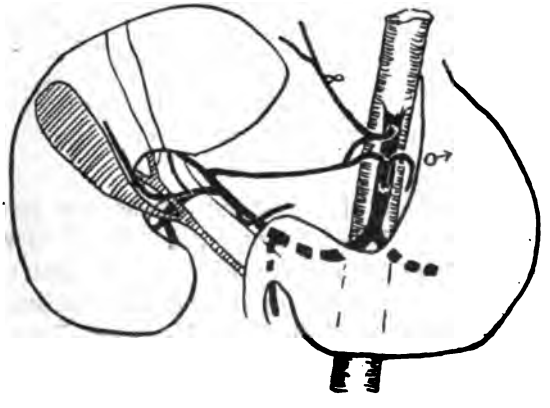

Fig. 18.

Anastomosis a. phrenicae d. cum R. hep. a. gastric. sin. Circulus arteriosus.

und anastomosiert am Sulcus longitud. sin. mit den Zweigen der A. hepatica sin. Eine Kommunikation zwischen den Gefäßgebieten

der A. phrenica dextra und der A. gastrica sin. sowie der A. hepatica findet sich in Fig. 18 dargestelt. Es hat sich hier ein vollkommener Gefäßbogen, ein Circulus arteriosus zwischen den drei genannten Arterien ausgebildet. Die A. gastrica sin. zeigt in ihrem Ursprunge und Verhalten dasselbe Bild, wie es an der Hand von Fig. 17 beschrieben wurde, mit dem Unterschiede, daß jetzt statt der kapillären Verbindungen zwischen ihr und der A. hepatica sinistra einerseits und der A. phrenica andererseits weitere arterielle Anastomosen zwischen den genannten Gefäßen bestehen.

Als dritte Arterie, die größere Zweige zur Leber abzugeben imstande ist, ist die A. gastrica dextra zu nennen. Auch hier

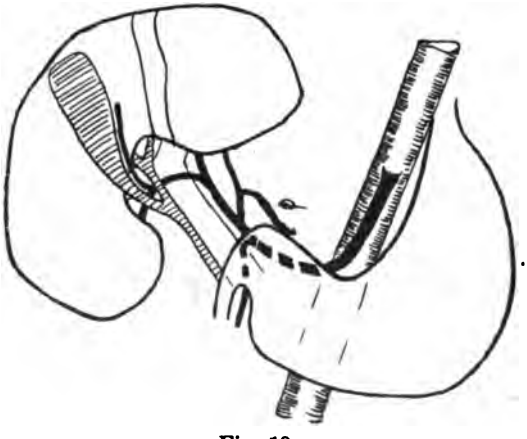

Fig. 19.

Ramus hepat. a. gastricae dextrae.

sind wieder die konstant sin Omentum minus von der A. gastrica dextra abgegebenen Gefäße zu erwähnen. Die einfachsten Beziehungen dieser Arterie bietet das Bild Fig. 19 dar. Man sieht hier die A. gastrica dextra als Stämmchen aus der A. hepatica propria entspringen und während ihr Hauptast sich nach links zum Magen wendet, einen starken Zweig im Lig. hepato-gastricum zur Leber hin entsenden und zwar zum linken Leberlappen.

Fig. 20 zeigt das beschriebene Stämmchen der A. gastrica schon aus der A. lepatica communis sich erheben, im übrigen aber denselben Verlauf nehmen; außerdem findet sich hier noch ein Ramus hepaticus accessorius aus der A. mesent. sup., der zum rechten Leberlappen hinzieht. Es besteht in diesem Falle also auch wieder eine

Blutversorgung für die Leber bei Unterbindung der A. hepatica durch die A. gastrica und die A. mesenterica superior (vgl. Haberer

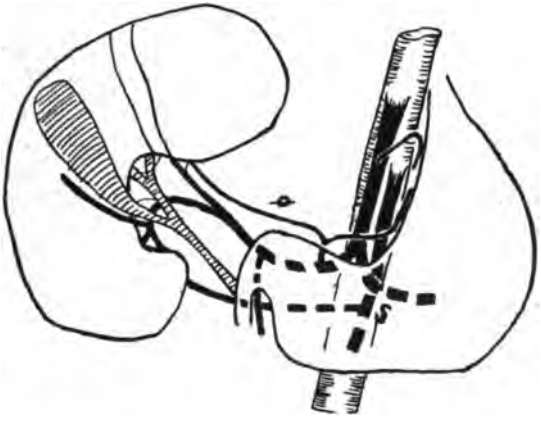

Fig. 20.

Ramus hep. a. gastric. d. Ramus hep. ex a. mes. sup.

(16)). Das in Fig. 21 dargestellte Gefäßbild möchte ich folgendermaßen erklären und mit den vorhergehenden in Verbindung bringen.

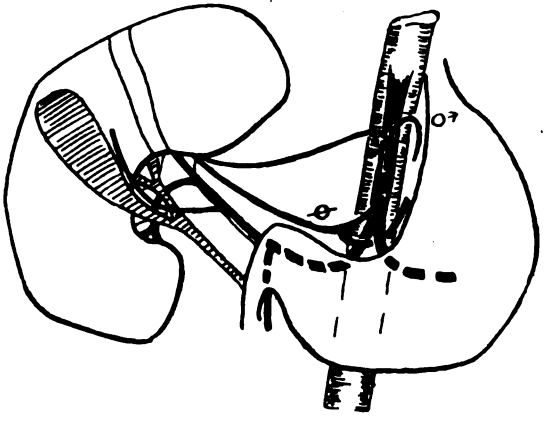

Fig. 21.

Ramus hepatic. a. gastric. s. Ramus hepatic. a. gastric. d.

Man sieht hier einmal den obenerwähnten Ramus hepaticus der A. gastrica sin.; andererseits aus der A. coelica kurz vor ihrer Tei-

lung ein nach unten und rechts verlaufendes Gefäß sich erheben, das sich dichotomisch teilend, eine A. gastrica dextra und einen Ramus hepaticus abgibt. Letzterer mündet am Sulcus longitudinalis sinistra in die Leber. Ich fasse dies erwähnte Stämmchen als einen hohen Ursprung der A. gastrica dextra auf und demgemäß Fig. 19, 20, 21 als verschiedene Ursprungsvarietäten der A. gastrica dextra. Die Fig. 22 ist in zweierlei Beziehung interessant, indem sie einmal deutlich ausgebildete Rami hepatici; sowohl der A. phrenica als auch der A. gastrica sin.; zeigt, andererseits aber einen Ramus hepaticus aus der A. lienalis. In dieser letzteren Beziehung, wäre sie

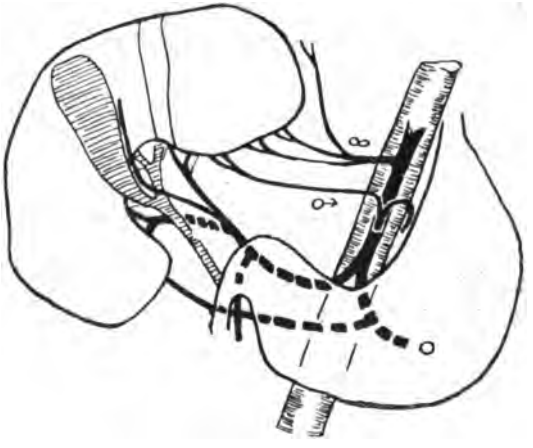

Fig. 22.

Rami hepatic. a. phrenica d. Rami hepatic. a. gastric. sin. Rami hepatic. a. lienalis.

eigentlich schon im vorigen Abschnitte zu besprechen gewesen. Was nun die topographischen Beziehungen dieses Astes betrifft, so nimmt er, aus dem Anfangsteil der A. lienalis entspringend, hinter dem Pankreas seinen Weg, zieht unter der Vena portae einher und senkt sich unter Duodenum und Choledochus herziehend in den rechten Leberlappen ein. Also auch hier finden sich wieder 3 Kollateralbahnen für die Leber.

Die gefundenen anatomischen Tatsachen entsprechen vollkommen der von Haberer (16) aufgestellten Behauptung, daß auch beim Menschen eine Unterbindung der A. hepatica communis sowohl als auch der Art. hepatica propria vor Abgabe der Art. gastrica dextra auszuführen ist, zumal in den Fällen, in denen diese Gefäße durch Thrombose oder Aneurysmabildung schon vorher ihren Zweck nicht

mehr erfüllten und soweit den Kollateralen Zeit zur Entwicklung gegeben war. Eine Unterbindung der normalen Art. hepatica communis beim Menschen würde meines Erachtens jedoch wohl mit großem Bedenken verbunden sein, da, falls nicht Varietäten irgendwelcher Art vorhanden sind, der auf der Bahn der A. phrenicaie und A. gastrica sin. sich einstellende Kollateralkreislauf eine gewisse Zeit zur Entwicklung braucht und bis dahin schon ausgebildete Schädigungen des Lebergewebes vorhanden sein werden. Eine Unterbindung der Art. hepatica propria vor Abgabe der A. gastrica dextra dürfte auch beim Menschen gegebenen Falles, z. B. bei Leberverletzungen, mit Aussicht auf Erfolg auszuführen sein, da der Kollateralkreislauf auf der Bahn der Aa. phrenica, gastric. sin. et dextra wohl in den meisten Fällen bald seinen Zweck erfüllen würde. Eine Unterbindung eines Ramus sinistra oder dextra der A. hepatica dürfte wohl immer gefahrlos und ohne Schaden für das Lebergewebe auszuführen sein.

Die wichtigsten Ergebnisse vorliegender Arbeit sind folgende:

1. Die Aa. phrenicae entspringen normalerweise aus der A. coeliaca.

2. Die normale topographische Lage der A. hepatica schützt dieselbe vor Verletzung bei den Operationen an den Gallengängen.

3. Chirurgisch wichtig sind von den Varietäten die Überkreuzung des Ductus hepaticus durch die A. cystica oder sogar den ganzen Ramus dexter a. hepaticae.

4. Häufig findet sich der Ersatz eines Teiles der A. hepatica durch einen Ast aus der A. mesenterica superior.

5. Die zahlreichen Beziehungen der A. hepatica und die dadurch gegebene leichte Möglichkeit der Ausbildung eines Kollateralkreislaufes gestatten unbedenklich die Unterbindung des ganzen Stammes bei vorausgegangener Thrombosen- oder Aneurysmabildung. Bei normaler Art. hepatica ist dagegen nur die Unterbindung vor Abgabe der A. gastrica dextra ratsam, während die Unterbindung des Ramus sin. oder dextra unbedenklich ausgeführt werden kann.

Literaturverzeichnis.

1. Gegenbaur, Lehrbuch der Anatomie des Menschen 1896, Bd. II, S. 274.
2. Heitzmann, S. 517.
3. His u Spalteholz, Handatlas der Anatomie des Menschen, II, Bd., 2. Abteilung, 1898, S. 422.

4. Bardeleben, Atlas der topographischen Anatomie des Menschen, 2. Aufl. 1901. Fig. 110 u. 111.
5. v. Bergmann, v. Bruns, v. Mikulicz, Handbuch der praktischen Chirur. des Menschen. 2. Aufl. 1903, Bd. III, S. 495.
6. Testut, Anatomie Humaine, p. 186.
7. Retterer, Ed., Sur les rapports de l'artère hépatique chez l'homme et quelques mammifères. Journ. de l'anatomie el de la physiologie. Année 29. No. 2, pag. 238—248, 1893.
8. Jaqu ment, M., Trois cas de duplicité de l'artère hépatique. Marseille med. Année 31. p. 405, 1894.
9. Jaques, B., Quelques anomalies artérielles sous-clavière droite, tronc coeliaque, poplitée. Bull's de la société anat. de Paris. Année 70, S. V T. 9; F. 6, pag. 252—255, 1895, 1 Fig.
10. Mongui di Corialano, Topografia dei principali rami viscerali dell aorta abdominale con applicatione alla chirurgia. Milano. F. Vallardi 1893 8°. 69 pp. 1894 72 pp.
11. Walsham, W. S., Abnorm origin and distribution of the upper seven right intercostal arteries with remarks. Journ. of anatomy and physiology. Vol. XII, P. III, p. 441—445, referiert in den Jahresberichten von Hofmann und Schwalbe, Bd. XI, I. Anatom. Abtl., S. 159.
12. Brown, J. Macdonald, Abnormal cystic artery. Journ. of anatomy and physiology XIV, P. III, pag. 373, referiert bei Hofmann und Schwalbe, Bd. XI, pag. 153.
13. Fawcett, E., An interesting abnormality of the hepatic artery with explanation on the condition. Journ. of Anatomie and Physiology. Vol. 30. N. S. Vol. 10, pag. 206, 1 Fig.
14. Sömmering, Bau des menschlichen Körpers III, S. 171.
15. Grunert, Über das Aneurysma der Art. hepatica. Deutsche Zeitschrift f. Chirurgie, Bd. LXXI, 1904.
16. Haberer, H., Wien, Experimentelle Unterbindung der Arteria hepatica. Zentralblatt f. Chirurgie 1905. Nr. 30, S. 80. Selbstbericht aus den Verhandlungen der Deutschen Gesellschaft für Chirurgie, XXXIV. Kongreß.

III.

Aus der pathologisch-anatomischen Anstalt der Universität Basel.
(Vorsteher: Prof. E. Kaufmann.)

Beiträge zur Geschwulstlehre.

II. Über Duodenalkrebs.

Klinisch-pathologisch-anatomischer Beitrag.

Von

Joh. Friedr. Geiser, prakt. Arzt.
Assistent der pathologisch-anatomischen Anstalt.

(Mit 2 Abbildungen.)

Die Chirurgie der Abdominalorgane hat unter dem Schutze der Asepsis ungeahnte Fortschritte zu verzeichnen. Indikationen und Methodik der Magendarmchirurgie sind von unsern größten Chirurgen mit steigendem Interesse gepflegt und ausgebaut worden. Außerhalb des Bereichs der so segensreichen chirurgischen Therapie, etwas vernachlässigt, liegt aber noch heute ein Darmabschnitt, nämlich das Duodenum.

Die Schwierigkeiten, welche durch die anatomischen Verhältnisse bedingt sind, können nicht allein die Ursache sein. Schon im Jahre 1876 machte Wilh. Braune[1]) seine Mitteilung: Über die operative Erreichbarkeit des Duodenums. So hat der Anatom dem Kliniker einen Weg gewiesen. Wenn trotzdem nach 30 Jahren die Duodenalchirurgie immer noch brach liegt, so ist die Ursache wohl am meisten in diagnostischen Schwierigkeiten zu suchen. Ein Carcinom in dieser Gegend wird wohl hier und da vermutet, vielleicht

1) Archiv der Heilkunde, 17. Jahrgang 1876, S. 315. W. Braune hat gezeigt, daß es möglich ist, das Duodenum von hinten her in ähnlicher Weise wie die Niere operativ zu erreichen.

gar diagnostiziert, aber dann sicher zu spät. Um so mehr dürfte eine zusammenfassende Darstellung nebst Mitteilung von 9 Carcinomfällen der patholog.-anat. Anstalt zu Basel zum Teil mit klinischen Daten willkommen sein, ebenso eine Zusammenstellung der aus der Literatur bekannten Fälle am Schlusse dieser Arbeit.

Ob Morgagni (1682—1771), der Vater der pathologischen Anatomie, in seinem Werke: De sedibus et causis Morborum per anatomen indagatis[1]) 1767 wirklich ein „Carcinom" des Duodenums, wie in der französischen Literatur behauptet wird, beschreibt, läßt sich mit Sicherheit nicht entscheiden, besonders da Befunde in andern Organen, die auf Metastasen hindeuten würden, fehlen. Dasselbe gilt für die Jenenser Dissertation aus dem Jahre 1746 von Hamberger: De ruptura duodeni. Dieser berichtet, daß eine Dienstmagd, die gerade im Begriff stand, einen schweren Korb aufzuheben, plötzlich in der rechten Seite einen stechenden Schmerz empfand. Schon am nächsten Tage trat unter peritonitischen Erscheinungen der Tod ein. Dieser rasche Tod der sonst scheinbar ganz gesunden Magd hatte die gerichtliche Sektion zur Folge, bei der sich ergab, daß unterhalb der Flexura duodeni prima an der Vorderwand sich ein großer Scirrhus befand, an dessen ulceriertem Teile eine Perforationsöffnung zu sehen war.

Im Vergleich zur **Häufigkeit** des benachbarten Magenkrebses tritt das Duodenalcarcinom vollständig in den Hintergrund.

Im Verlaufe von 30 Jahren (1874—1904) kamen in der Basler pathol.-anatom. Anstalt 11314 Leichen zur Sektion, unter diesen fanden sich 909 Carcinomfälle, wovon 123 auf den Darm kommen, also 13,58 Proz.; 258 auf den Magen, also mehr als das Doppelte sämtlicher Darmcarcinome (Rektumcarcinome inbegriffen).

Die 123 Darmkrebse verteilen sich folgendermaßen auf die einzelnen Darmabschnitte:

Rektum 51 Fälle,
Flex. sigm. 28 Fälle,
Colon 36 Fälle,
Duodenum 7 Fälle[2]), (Pankreas 19),
Ileum 2 Fälle.

1) Liber III. De Morbis Ventris. Epistola anatomico-medica XXX. De vomitu verba fiunt. Art. 12. . . . Digiti autem intervallo infra pylorum Duodenum intestinum nigricabat, et paulo inferius scirrhosum erat.

2) Fritz Müller, Darmkrebsstatistik nach den Befunden der pathol.-anat.

Tiemann[1]) konnte unter 478 Carcinomen (= 14,27 Proz. der 3350 Sektionen über 21 Jahren) aus dem pathologischen Institut zu Kiel (1887—1899) nur zwei primäre Duodenalkrebse feststellen, dagegen 163 Fälle von Magenkrebs.

Im pathologischen Institut in Zürich[2]) wurden in 11 Jahren (1881—1891) 4258 Sektionen ausgeführt. Davon sind 372 oder 8,7 Proz. Carcinomleichen überhaupt, 35 entfallen auf Darmkrebs und zwar

Duodenum 1 Fall,
Ileum 1 Fall,
Colon 18 Fälle,
Rektum 15 Fälle.

Müller[3]) fand unter 5621 Sektionsprotokollen des pathologischen Instituts in Bern (1866—1891) 521 Fälle von Carcinom (aller Organe überhaupt), wovon kommen auf

Duodenum 6 Fälle (Pankreas 15),
übriger Dünndarm 3 Fälle,
Dickdarm 13 Fälle,
Rektum 19 Fälle.

In einem Zeitraume von 24 Jahren (1870—1893) kamen im pathologischen Institute des Wiener allgemeinen Krankenhauses unter 41838 Sektionen mit 3585 Krebsleichen 343 Darmkrebse zur Sektion, von diesen saßen[4]) im

Duodenum 7,
Jejunum 0,
Ileum 10,
Colon 164,
Rektum 162.

Die Dünndarmkrebse sind im allgemeinen selten; unter ihnen nimmt aber das Duodenalcarcinom eine bevorzugte Stellung ein.

Anstalt zu Basel (1874/1904), Diss. 1905 hat irrtümlicherweise nur 6 Duodenalcarcinome angegeben (S. 19.)

1) Tiemann, Beitrag zur Pathologie und Statistik des Krebses, Dissert., Kiel 1900.

2) Ruepp, Über den Darmkrebs mit Ausschluß des Mastdarmkrebses, Dissert., Zürich 1895.

3) Max Müller, Beiträge zur Kenntnis der Metastasenbildung maligner Tumoren, Dissert., Bern 1892.

4) Nothnagel, Die Erkrankungen des Darms usw. Wien 1898, S. 220.

Dazu kommen noch die komplizierten topographischen Verhältnisse, die Beziehungen zu Pankreas und Gallenwegen; dies alles rechtfertigt die Sonderstellung, die wir dem Duodenalcarcinom unter den Dünndarmkrebsen einräumen. Es ist auch zu wünschen, daß künftig in allen statistischen Bearbeitungen die Duodenalcarcinome für sich neben den übrigen Dünndarmkrebsen registriert werden.

Bei den statistischen Untersuchungen aus klinischen und pathologischen Anstalten muß man sich zwar von vornherein klar sein darüber, daß wir oft mit ganz andern Verhältniszahlen zu rechnen haben als außerhalb der Anstalten. Wir dürfen aus der Häufigkeit einer Krankheit in einer Klinik nicht direkt auf dieselbe Häufigkeit außerhalb der Anstalt schließen. Ja noch mehr, wie prävalieren z. B. nur die Rektumcarcinome und die Mammacarcinome in klinischen Statistiken gegenüber den Sektionsergebnissen. Auch wird eine Krankheit um so häufiger, je besser sie den Ärzten bekannt wird. Durch statistische Untersuchungen des Leichenmaterials unserer Krankenhäuser können wir immerhin über gewisse Fragen exakte Auskunft erhalten, die mit den Verhältnissen außerhalb der Spitäler übereinstimmen müssen, so z. B. über die Häufigkeit der Metastasen bei bestimmten Krankheiten.[1])

Die aus den bisherigen statistischen Ergebnissen angenommene relative Seltenheit der Duodenalcarcinome darf also durchaus nicht als definitives Urteil angesehen werden, dasselbe gilt für die **Geschlechts- und Altersverhältnisse.**

Fritz Müller gelangt in seiner Darmkrebsstatistik (l. c. S. 40) zu dem Schluß, daß in keinem Darmteil ein prägnantes Vorwiegen des einen oder des andern Geschlechts zu bemerken ist. Weecke[2]) behauptet mit einer viel zu kleinen Zahlenreihe, daß in jüngeren und mittleren Jahren bei Frauen mehr Duodenalkrebse vorkommen als bei Männern in diesem Lebensalter. Gelingt es, dieses Ergebnis, das aber detailliert in bezug auf Sitz des Carcinoms gegeben werden muß, mit einem großen Zahlenmaterial zu erhärten oder umzustoßen, so gewinnen wir damit wohl auch einen Beitrag zur Ätiologie des Duodenalcarcinoms, da einerseits das suprapapilläre Duodenalcarcinom mit dem Ulcus duodeni und andererseits das Carcinom der Papilla Vateri mit der Cholelithiasis in Zusammen-

1) Krasting, Zeitschr. für Krebsforschung, IV. Bd., 2. Heft, 1906, gibt eine Statistik metastatischer Tumoren des Basler Instituts.

2) Weecke, Zur Kenntnis des primären Duodenalcarcinoms. Diss., Kiel 1894, S. 13.

hang gebracht wird. Das Ulcus duodeni aber ist bei Männern häufiger als bei Frauen, Ewald[1]) gibt ein Verhältnis von 3:1 an; während hingegen die Frauen erheblich häufiger an Gallensteinen leiden. Aus meiner Statistik lassen sich weder Schlüsse ziehen für die Ulcusätiologie der parapylorischen, noch Schlüsse für die Cholelithiasisätiologie der periampullären Carcinome; meine Zahlen sprechen dagegen. Die 11 parapylorischen Carcinome der Tabelle verteilen sich auf 4 Männer und 7 Frauen; die 51 periampullären Carcinome auf 28 Männer und 23 Frauen. Beweisend ist diese kleine Zahlenreihe natürlich nicht.

Was das Alter anbelangt, so berechnet Treves[2]) das Durchschnittsalter seiner Dünndarmkrebse auf 42 Jahre. V. Heulin[3]) hält ein Duodenalcarcinom unter 40 Jahren für selten, er rechnet ein mittleres Alter von 54 Jahren aus. Aus meiner Tabelle läßt sich für die Duodenalcarcinome ein mittleres Alter von 56 Jahren berechnen. Doch hat Ewald[4]) schon bei einem 16jährigen Mädchen ein Duodenalcarcinom gefunden, das sich in einer alten Ulcusnarbe entwickelt hat. Die Darmcarcinome stehen überhaupt im Rufe, den Carcinomen anderer Organe gegenüber noch relativ häufig vor dem 40. Lebensjahre aufzutreten und Nothnagel bemerkt: „Dieses frühzeitige Vorkommen des Darmcarcinoms muß man im Gedächtnisse haben, um im konkreten Falle verhängnisvolle diagnostische Mißgriffe zu vermeiden" (l. c. S. 220). In einem in Kaufmanns Lehrbuch (III. Aufl., S. 465) mitgeteilten Fall ist der scirrhös-zylinderzellige Mastdarmkrebs eines 19jährigen Mädchens für eine syphilitische Striktur gehalten worden.

Die Frage nach der **Ätiologie** des Carcinoms im allgemeinen hat zur Aufstellung zum Teil viel umstrittener Theorien Anlaß gegeben.[5]) Die alte Irritationstheorie, ohne welche auch die parasitäre Theorie nicht auskommt, gibt uns relativ befriedigende Erklärungen auch für die Prädilektionsstellen am Verdauungskanal. Woher aber die ersten Keime der Neubildung kommen, darüber haben uns die mühevollen Forschungen der letzten Jahrzehnte durchaus nicht aufgeklärt.

1) Ewald, Klinik der Verdauungskrankheiten, III. Die Krankheiten des Darms usw. Berlin 1902, S. 171.

2) Treves, Intestinal Obstruction 1886.

3) Heulin, Cancer primitif du duodénum. Thèse de Paris 1897, pag. 17.

4) Ewald, l. c., S. 267.

5) v. Hansemann, Kritische Betrachtungen zur Geschwulstlehre, Zeitschrift für Krebsforschung 1906, 3. Bd., 4. Heft.

Daß die Gegend der Vaterschen Papille, wie später noch dargelegt wird, vom Duodenalcarcinom so sehr bevorzugt wird, verlangt eine kausale Erklärung. Man hat daran gedacht[1]), daß hier am Porus biliaris zweierlei Epithel zusammenstoßen könnte, analog wie an den Lippen, an der Portio usw., und daß dadurch eine Disposition zur Carcinomentwickelung vorhanden wäre. Eine Erklärung ist das natürlich nicht, sondern nur ein Zurückführen eines neuen Rätsels auf ein altes, längst bekanntes; doch besteht gerade darin der größte Teil wissenschaftlicher Forschung. Nun hat sich aber ein Epitheluntersched gar nicht ergeben, zwar sind die histologischen Untersuchungen[2]) sehr spärlich und eine Revision dieses Gebietes wünschenswert. — Sehr nahe lag es, Cholelithiasis und Carcinom auch an der Mündung des Duct. choledochus, seiner engsten Partie, in ursächlichen Zusammenhang zu bringen. Hier haben die Steine einen großen Widerstand zu überwinden, es kommt leicht zu kleinen Schleimhautverletzungen, Drucknekrose, Geschwürbildung, Narbenbildung; so könnten die fortgesetzten Schleimhautreize die Carcinomentwickelung anregen. Man hat sogar einen steckengebliebenen Stein schon „in flagranti", wie man behauptet, ertappt. Durand-Fardel[3]) fand nämlich bei einer 61jährigen Frau, daß der von unten nach oben aufgeschnittene Duct. choledochus an seinem Duodenalende ein Carcinom von Walnußgröße zeigte, das sich über den ganzen, die Duodenalwand schief durchsetzenden Teil des Ganges erstreckte. In der zentral erweichten Geschwulst fand sich ein „wie steckengebliebener" (comme arrêté) kleiner Gallenstein. Ein Zusammentreffen des im Choledochus eingekeilten Gallensteins mit Carcinom finden wir auch in einem Falle Kehrs.[4]) Durch Choledochotomie wurde der taubeneigroße Stein entfernt; die Sektion ergab: Carcinom des Duodenums in der Gegend der Papille und carcinomatöse Drüsen am Choledochus.

Aber auch von der Duodenalfläche der Papille kann das Carcinom ausgehen. Wie ist denn hier eine Disposition zu Schleim-

1) Holtbuer, Über das Carcinom der Papilla duodenalis. Dissert., Leipzig 1894, S. 46.

2) v. Ebner in Köllikers Handbuch der Gewebelehre usw., III. Bd, pag. 234—236 und Fig. 1019—1021, 6. Aufl. 1899. Letulle et Nattan-Larrier: Bulletins de la société anat. de Paris 1898, Caractères microscopiques de l'ampoule de Vater, pag. 501—506.

3) Durand-Fardel, Arch. générales de méd. Paris 1840, obs. VI. pag. 187.

4) Kehr, Langenbecks Archiv, Bd. 58, 1899 S. 657—658.

hautreizung gegeben? Die Form der Papille, ein länglicher Wulst gegen das Darmlumen etwas erhaben, kann sehr wohl mancherlei Reizen des vorbeipassierenden Darminhaltes ausgesetzt sein. Man wende nicht ein, daß der Wulst durch eine Falte bedeckt und geschützt sei, man beachte doch bei Sektionen die vielen Ausnahmen von der Regel, auch die Variationen[1]) in den Mündungsverhältnissen.

Bei den selteneren suprapapillären (parapylorischen) Duodenalcarcinomen ist man geneigt, einen Zusammenhang mit vorausgegangenem Duodenalulcus zu konstruieren, ähnlich der Entstehungsmöglichkeit von Carcinom aus Magenulcus. Das Ulcus sitzt ja gewöhnlich im ersten Duodenalabschnitt; in 262 von Collin[2]) gesammelten Fällen fand sich das Geschwür 242 mal in der Pars sup., 14 mal in der Pars descend. und nur 6 mal in der Pars inferior; in der Mehrzahl saß es an der Vorderwand. Ewald bildet in seiner Klinik der Verdauungskrankheiten, Bd. III, S. 173, ein Ulcus carcinomatosum duodenale ab (Text S. 277), das er aus einem Ulcus duodeni sich entwickeln läßt. An anderer Stelle[3]) teilt Ewald die Beobachtung eines ausgeheilten runden Duodenalgeschwürs mit, in dessen faserig narbigem Grunde sich ein Carcinom zu entwickeln begann. Letulle[4]) beschreibt ein Cancer colloïde du duodénum developpé sur un ulcère simple. Eichhorst[5]) teilt in seinem klassischen Handbuch einen Fall mit, in welchem sich bei einem Kranken im Rande eines durch Verbrennung entstandenen Duodenalgeschwürs ein Carcinom entwickelte: „Einen bisher unbekannten Ausgang von Duodenalgeschwür infolge von Verbrennung beobachtete ich vor kurzem bei einem Kranken meiner Klinik. Ganz ähnlich, wie dies vom runden Magengeschwür bekannt ist, war hier der Rand des Duodenalgeschwürs krebsig verändert, und es war außerdem von hier aus zu einem metastatischen Krebsknoten im Brustrückenmarke gekommen." Rechne ich die Fälle von Mackenzie[6]) und Schrötter[7]), die mir nicht zugänglich waren, dazu, so

1) A. M. Schirmer, Beitrag zur Geschichte und Anatomie des Pankreas (mit Abbild.). Dissert., Basel 1893, S. 52—59.

2) Henri Collin, Étude sur l'ulcère simple du duodénum. Thèse de Paris 1894.

3) C. A. Ewald, Berliner klin. Wochenschr. 1886, S. 527.

4) Letulle, Bulletins de la société anatomique de Paris 72. 1897, S. 721.

5) Eichhorst, Handb. d. spez. Path. u. Therapie 1890, II. Bd., S. 234.

6) Mackenzie, St. Thomas's Hosp. Rep. 1892, XX, p. 341.

7) Schrötter, Ärztlicher Bericht d. k. k. allgem. Krankenhauses zu Wien 1887, S. 27 (68j. ♀).

haben wir in der Literatur 6 Beobachtungen von Duodenalcarcinomen nach Ulcus.

Beim Studium der einschlägigen Literatur kann man sich des Gedankens nicht erwehren, daß die Bedeutung des Zusammenhangs zwischen Narbenbildung und Carcinom im allgemeinen überschätzt wird. Der makroskopische Befund allein, strahlige Anordnung der umgebenden Schleimhaut, beweist nichts. Narbenbildung kann auch in Carcinomgeschwüren sekundär auftreten. Im übrigen verweise ich auf die Dissertation von Günsel[1]) aus dem Tübinger pathologischen Institut und die interessante Arbeit von Fleiner (Zieglers Beitr. 1905, Suppl. S. 388).

Butz[2]) notiert einen Fall von Riedel: Duodenalcarcinom, höchstwahrscheinlich entstanden auf dem Boden einer Darmaktinomykose. Es kann damit nur der Fall gemeint sein in Verhandlungen der deutschen Gesellschaft für Chirurgie, 25. Kongreß, Berlin 1896, S. 105. Es heißt dort aber deutlich Dünndarmcarcinom (Ileum).

Noch eine andere Möglichkeit der Carcinomentwickelung im Duodenum sollte beachtet werden. Die Cohnheimsche Hypothese von der embryonalen Anlage gibt uns Erklärungsversuche. Vom Duodenum gehen komplizierte entwicklungsgeschichtliche Vorgänge aus, die Bildung des Leber- und Pankreasganges. Beim Menschen entsteht das Pankreas aus zwei getrennten Anlagen. Phylogenetisch ergibt sich eine mehrfache Pankreasanlage und es ist sehr wohl möglich, daß sich ontogenetisch Variationen der Anlage finden. Ontogenetische Reminiszenzen der mehrfachen phylogenetischen Pankreasanlage finden sich in dem ziemlich häufig konstatierten Pancreas aberrans, besser Pancreas accessorium genannt. Für unsere ätiologische Frage gewinnt nun der Nebenbefund eines Pancreas accessorium beim Duodenalcarcinom einiges Interesse. Einen solchen Nebenbefund wies auch einer unserer Fälle (V. Sect. 68, 1889) auf: 10 cm unterhalb der Flexura duodeno-jejunalis ein erbsengroßer Knoten unter der Schleimhaut, auf Schnitt graugelblichweiß, kleinlappig, körnig (mikroskopisch fettig degeneriertes Nebenpankreas). Schüller[3]) fand bei seinem Fall II an der hintern Magen-

1) Günsel, Über die Entwicklung des Carcinoms in Narben, besonders den Geschwürsnarben des Magens. Dissert. 1902.

2) Butz, Über Duodenalkrebs und seine Komplikationen (Pankreatitis). Dissert., Greifswald 1900.

3) H. Schüller, Zur Kasuistik und Chirurgie des primären Carcinoms der Papilla Vateri, Bruns Beiträge zur klin. Chir., Bd. 31, 1901, S. 692—693.

wand[1]) ein lappiges, an Pankreas erinnerndes Knötchen; er läßt die Frage offen, ob das Duodenalcarcinom etwa von einem versprengten Pankreas ausgegangen ist. Ich konnte nur diese 2 Fälle mit dem interessanten Nebenbefund eines Pancreas accessorium finden. Es ist zu wünschen, daß bei künftigen Untersuchungen auf solche Nebenbefunde besonders geachtet werde, dabei muß man sich der histologischen Differenzen[2]) zwischen Pankreas und Nebenpankreas desselben Individuums erinnern. Erwähnen muß ich zugleich, worauf unser verehrter Chef, Herr Prof. Kaufmann, uns immer aufmerksam machte, daß man sich vor Verwechslung[3]) eines versprengten Pankreaskeimes mit Adenocarcinom hüten muß.

An dieser Stelle will ich einen Fall kurz anführen, der in bezug auf Carcinomgenese[4]) besonderes Interesse beansprucht. (Sekt.-Nr. 141, 1905.)

Bei einem 63jährigen Manne, von dessen übrigem Befund wir nur erwähnen, Cirrhosis hepatis, Gastritis chronica, Polyposis intestini, wurde ein linsengroßer (5><4 mm), flacher Polyp in Papillenhöhe des Duodenums mikroskopisch untersucht. (Die übrigen Polypen: am Übergang von Duod. und Ileum ein langer gestielter und im Cöcum und Colon asc. 3 weiche über bohnengroße Polypen sind leider nicht aufbewahrt worden.) Das Resultat war überraschend, die Diagnose war Adenocarcinom: Die Oberfläche der Schleimhaut zeigt über der prominierenden Partie kein Epithel mehr, sondern eine schmale Schicht kernarmen Bindegewebes, darunter beginnen die Haufen von Zellnestern, die stellenweise Drüsenimitation zeigen und dann, allerdings nur an wenigen Stellen, aber da lebhaft, an die am Rande des Polypen sichtbaren Reste der untersten Partie Lieberkühnscher Drüsen erinnern. Dann durchbrechen diese Zellverbände an verschiedenen Stellen die Muscularis mucosae, der Durchbruch ist sehr deutlich. Die Hauptmasse des Polypen liegt nun in der Submucosa; er ist aus zahlreichen Drüsenbildungen zusammengesetzt, die in relativ dünnem, an elastischen Fasern reichem Bindegewebe sitzen; zum kleinern Teil sind es ziemlich regelmäßig angeordnete, tubulöse Drüsen mit größeren und kleineren zylindrischen bis kubischen, stellenweise auch pyramidenförmigen Zellen, Protoplasma ziemlich blaß; zum größeren Teil unregelmäßige Anordnung, ohne Membrana propria. Der Drüsentypus geht oft verloren und dann sind die Kerne besonders chromatinreich. Die Submucosa ist durch die Neubildung wie aufgefasert. Vereinzelte Zellverbände sitzen in der Muskelschicht.

---

1) Kürzlich (Sect. 553.06) fanden wir an der kleinen Kurvatur 4 cm abwärts von der Cardia ein über Frankstückgroßes Pancreas accessorium (41j. ♀). Zugleich Lien accessorius.

2) Thorel, Histologisches über Nebenpankreas. Virchows Archiv 1893, Bd. 173, S. 281. (Lit.)

3) siehe auch Henke, Mikroskopische Geschwulstdiagnostik 1906, S. 256.

4) man vergl. Marckwald, Beginn und Wachstum der Darmkrebse Münchner med. Wochenschr. 1905, S. 1033.

Entzündliche Reaktion, Kernteilungsfiguren, Nekrosen sind nicht nachweisbar. Jegliche Andeutung eines Ausführungsganges fehlt. Brunnersche Drüsen, die ja auch die Muscularis mucosae durchbrechen, sind auf dem ganzen Schnitt, auch weit in der normalen Schleimhaut, nirgends zu sehen. Ob die Neubildung ihren Ausgang von den Lieberkühnschen Krypten oder von einem versprengten Pankreaskeim genommen, wage ich nicht zu entscheiden. Aber auch die Schwierigkeit, zu bestimmen, was ein Carcinom ist, ergibt sich aus unserem Präparat wieder ganz besonders. Und gar Schlüsse auf die Genese! diese müssen sich immer die Einwendung gefallen lassen, daß wir niemals das Wachstum tatsächlich beobachten, sondern wir sehen nur gewisse Wachstums-„Zustände". Herr Prof. Kaufmann wird diesen Fall in anderem Zusammenhang veröffentlichen.

Der Krebs des Duodenums tritt meist **primär** auf; **sekundär** kann er sich entwickeln per contiguitatem aus der Nachbarschaft [1]) und in vorgerückten Entwicklungsstadien kann es dann schwierig sein, ja oft unmöglich, zu bestimmen, ob ein Tumor vom Darmkanal, vom Choledochus oder vom Pankreas ausgegangen ist. Von diesem Gesichtspunkt aus ist die Arbeit von Olivier [2]) besonders bemerkenswert, er resumiert am Schlusse seiner Arbeit: „Il peut arriver qu'une tumeur présentant à l'examen macroscopique l'aspect d'une tumeur pancréatique provienne du duodénum et revête en réalité tous les caractères d'un cancer intestinal, envahissant secondairement le pancréas. La muqueuse duodénale peut dans un cas pareil ne présenter aucun signe d'ulcération. Ce fait, qui n'avait pas encore été signalé, doit engager à examiner à l'avenir avec le plus grand soin tous les cancers de la tête du pancréas. Le microscope seul pourra décider de l'origine réelle de la tumeur, l'examen à l'oeil nu pouvant être insuffisant pour différencier une tumeur duodénale d'une tumeur pancréatique. Lorsque les cas examinés se seront multipliés, il sera intéressant de constater dans

AUG 27 1907 LIBRARY

1) Wilkes, Über die Insuffizienz des Pylorus. Dissert., Bonn 1835, S. 10. Die Sektion ergab eine große exulcerierte Fläche vom Pylorusteil bis weit in das Duodenum hinein, ohne daß man die Stelle bezeichnen konnte, an welcher eigentlich der Pylorusring hätte sein müssen. (Daß der Pylorus keine Grenze bildet, geht schon aus der Arbeit Waldeyers 1867 hervor. Virchows Archiv Bd. 41, S. 506.) Siehe auch Borrmann, Das Wachstum und die Verbreitungsweise des Magencarcinoms. Jena 1901, S. 220. Cruveilhier bildet in seinem Atlas Anatomie pathologique du corps humain Paris 1829, 35, 27e liv. pl. I Fig. 2, ein Carcinom ab: Perte de substance de l'estomac remplacée par le pancréas, la rate et le duodénum. Fistule gastro-duodénale.

2) Olivier, Étude sur le développement du cancer pancréatique. Zieglers Beiträge z. path. Anat, 15. Bd. 1894, pag. 351. Siehe auch Orth, Lehrbuch der spez. pathol. Anatomie 1887, I. Bd., S. 904.

quelle proportion numérique les cancers en apparence pancréatiques sont en réalité des cancers du duodénum." Man vergleiche auch die fleißige Arbeit von Fuchs[1]), der bei 73 Fällen von Pankreascarcinom nur 6 als primär betroffen fand. Für die klinischen Bedürfnisse mag immerhin der Ausgangspunkt unwesentlich sein gegenüber der Feststellung der Ausbreitung und der durch die Lokalisation bedingten klinischen Erscheinungen des Tumors.

Ganz vereinzelt sind jene Beobachtungen, bei welchen neben primärem Duodenalcarcinom **noch ein zweites primäres Carcinom in einem andern Organ** gefunden wurde. Höft[2]) teilt einen Fall aus dem Kieler Institut mit, wo Magen- und Duodenalkrebs bei demselben Individuum gefunden wurde. M. Lannois et P. Courmont[3]) beschreiben in der Revue de Médecine einen Fall von Cancer primitif de l'oesophage (épithélioma pavimenteux du type épidermique corné) et cancer primitif de l'ampoule de Vater (épithélioma cylindrique). Feilchenfeld[4]) erwähnt ein Carcinom des Magens und getrennt davon ein Carcinom der Pars horizontalis duodeni. Unter unsern Fällen (IV) findet sich einer (Sekt.-Nr. 352, 1893), eine Frau betreffend, die ungefähr 8 Jahre vor dem Exitus wegen Mastdarmcarcinom und mehrere Male nachher wegen lokalen Rezidiven operiert worden war. Bei der Sektion wurden im Rektum außer der Operationsnarbe und einer Rektovaginalfistel keine Veränderungen, besonders nichts Carcinomatöses konstatiert, dagegen wies das Duodenum im absteigenden Schenkel einen gürtelförmigen, im Zentrum zerfallenden Tumor auf. Dieser Tumor stimmt histologisch mit der Lebermetastase und den Lungenmetastasen überein. Wir dürfen wohl vermuten, daß wir es hier mit 2 primären Carcinomen zu tun haben.[5])

Wenden wir uns zur **Lokalisation des Carcinoms im Duodenum,** so fällt bei Sichtung der Literatur zuerst auf, daß die ange-

1) Fuchs, Über carcinomatöse Erkrankungen der Bauchspeicheldrüse. Diss., Breslau 1904.

2) Höft, Ein Fall von Magenkrebs und krebsigem Duodenalgeschwüre. Diss., Kiel 1902.

3) Lannois et Courmont, Revue de Médecine 1894, pag. 291.

4) Feilchenfeld, Beiträge zur Statistik und Kasuistik des Carcinoms. Diss., Leipzig 1901, S. 62.

5) Rocco, Über das primäre und metastatische Carcinom im Duct. hepat. und an der Vereinigungsstelle der drei großen Gallengänge, Diss., Basel 1905, beschreibt einen polypösen Gallertkrebs des D. hepat. als einzige Metastase 7 Jahre nach Exstirpation eines Rektumcarcinoms.

wandte Nomenclatur durchaus keine einheitliche ist. Die Franzosen[1] rechnen das Duodenum überhaupt nur bis zu der Stelle, wo es von der Art. mesent. sup. gekreuzt wird, während im deutschen Sprachgebiet die Grenze allgemein in der Flexura duodeno-jejunalis, ca. 10 cm weiter, angegeben wird, und zwar sind jetzt für die einzelnen Abschnitte folgende Benennungen gebräuchlich:

1. Pars superior (früher Pars transversalis sup.),
2. Pars descendens (früher Pars verticalis),
3. Pars inferior (früher Pars transversalis inferior oder Pars ascendens). Die normalen anatomischen Verhältnisse variieren sehr, besonders gilt das für die Papille, deren Sitz von Colins[2] an der Grenze von hinterer und medialer Wand 3 cm unter dem Winkel zwischen Pars sup. und Pars descend. angegeben wird, nach Testuts Anatomie humaine 8—12 cm unterhalb des Pylorus. Die Pars inferior duodeni findet sich in der Regel in der Höhe des III. Lendenwirbels, kann aber ausnahmsweise bis zum Promontorium reichen.

Alle Autoren stimmen darin überein, daß die überwiegende Mehrzahl der Duodenalcarcinome in der Gegend der Papille vorkommen. W. Soltau-Fenwick[3] hat bei 51 Fällen von Duodenalcarcinom

11 mal (21,5 Proz.) den ersten,

29 mal (57 Proz.) den zweiten,

7 mal (13,5 Proz.) den dritten Teil des Duodenums befallen gefunden, in den übrigen 8 Proz. hatte die Krankheit den größten Teil des Duodenums ergriffen. Meine Zusammenstellung am Schlusse dieser Arbeit verzeichnet

---

1) G. Jössel, Lehrbuch der topogr.-chir. Anatomie, Bd. II, S. 225, Anm. 1, Bonn 1899. Siehe auch Ballowitz, Bemerkung über die Form und Lage des menschlichen Duodenums. Anatom. Anzeiger v. Bardeleben. X. Bd., 1895, S. 583—590.

2) Colins zit. nach Kocher, Chirurg. Operationslehre, 4. Aufl. 1902, S. 346. Betreffend Variationen siehe A. M. Schirmer, Beitrag zur Geschichte und Anatomie des Pankreas (mit Abbild.), Diss., Basel 1893, S. 52—59; ferner Letulle et Nattan-Larrier, Bullet. de la soc. anat. de Paris 1893, pag. 491 bis 506 und O. v. Büngner, Zur Anatomie und Pathologie der Gallenwege u. des Pankreas, Beitr. zur klin. Chir., Bd. 39, 1903, S. 131.

3) W. Soltau-Fenwick, Edinburgh medical Journal 1901, New Series Vol. X, pag. 309, woher die 51 Fälle stammen, geht aus der Arbeit nicht hervor, die Fälle sind auch nicht aufgezählt, wie aus den Referaten im Zentralbl. für innere Medizin 1902, S. 483 und Münchner med. Wochenschr. 1902, S. 37 geschlossen werden könnte; dagegen sind 3 Fälle angeführt (davon ein Fall aus Cockles Arbeit).

11 parapylorische (4 ♂, 7 ♀),
51 periampulläre (28 ♂. 23 ♀),
9 präjejunale Carcinome (7 ♂, 2 ♀).

Als bevorzugte Lokalisation des Duodenalcarcinoms muß also die Mündung des Duct. choledochus (Papilla duodeni Vateri) angesehen werden. Was soll man aber als Carcinom der Papilla, was als Carcinom des Diverticulum Vateri (de l'ampoule de Vater[1]) definieren, was gehört dem übrigen untern Choledochusabschnitt[2]) an? Eine Entscheidung läßt sich bei der entwickelten Neubildung nicht fällen, wir müssen uns oft begnügen, die Neubildung überhaupt auf den untersten Choledochusabschnitt lokalisieren zu können, im glücklichsten Falle gelingt es vielleicht noch zu entscheiden, ob extraduodenal oder intraduodenal (intraparietal); nur im letztern Fall sollten wir sie zu den Duodenalcarcinomen zählen. Eine scharfe Grenze zwischen Duodenalschleimhaut und Choledochusschleimhaut existiert nicht. Deshalb ist es so schwierig, sich ein Urteil über die Genese auch eines kleineren Tumors zu bilden.

An der Papilla Vateri treffen wir die scheiben- und pilzförmigen Knoten an, während die selteneren supra- und infrapapillären Carcinome meist zirkuläre, gürtelförmige Geschwüre mit wallartigem Rande bilden. Diffuse, flächenhafte Infiltrationen großer Strecken der Darmwand oder mächtige, in das Darmlumen ragende Geschwülste[3]) sind selten. Ulcerösem Zerfall, oft mit jauchigem Charakter, begegnet man auch hier, wie bei den übrigen Darmkrebsen, mit den konsekutiven Blutungen, Eiterungen usw. Durch die Neigung zu zirkulärer Entwicklung (zirkuläre Anordnung der Lymphgefäße) kommt oft eine Verengerung des Darmlumens zustande, auch andere Entwicklungsformen können gelegentlich zu Stenosen führen. Ulceröser Zerfall kann dann die Stenosenerscheinungen wieder heben. Durch den chronischen Reiz, den das carcinomatöse Geschwür auf das umgebende Gewebe ausübt, können Verwachsungen des Tumors mit andern Organen entstehen. Ergreift

1) D. Vincent-Georges, Etude sur le cancer primitif de l'ampoule de Vater. Thèse de Paris 1896. A. Pic, Contribution à l'étude du cancer primitif du duodénum, Revue de méd. 15. 1895, pag. 71, will das Carc. der Ampulla Vateri als eine Varietät des Pankreascarc. klassifizieren.

2) H. Schüller, Bruns Beiträge zur klinischen Chirurgie, 31. Bd. 1901, S. 685.

3) Beneke, Schmidts Jahrbuch, Bd. 234, 1892, S. 279, sah einen Fall von großem, primärem Duodenalkrebs, der polypös gewuchert war.

nun die ulceröse Zerstörung immer weitere Partien, so kann z. B. eine Kommunikation mit einer andern Darmpartie entstehen. Eine Fistelbildung dieser Art zwischen Anfangsteil des Duodenums und dem Cöcum beschreibt Ludwig Müller.[1]) Eine solche Fistel führt zu dem klinisch wichtigen Symptom der Lienterie, d. h. im Stuhl treten massenhaft unverdaute Speisereste auf. Kommt es andererseits bei einem solchen Patienten zu Erbrechen, dann kann das Erbrochene fäkulenten Charakter haben, ohne daß im übrigen Erscheinungen von Ileus vorhanden sind. Eine gastroduodenale Fistel hat Cruveilhier[2]) veröffentlicht.

Mikroskopisch handelt es sich in der Regel um Zylinderzellkrebs, meist Adenocarcinom. Der feinere Bau unterscheidet sich in nichts von den übrigen Darmcarcinomen. Seit der grundlegenden Arbeit von Waldeyer[3]): „Die Entwicklung der Carcinome" wird angegeben, daß der Darmkrebs vom Epithel der Lieberkühnschen Drüsen ausgeht. Orth[4]) hat angenommen, daß die Duodenalcarcinome vielleicht aus den Brunnerschen Drüsen ihren Ursprung nehmen. Dem wird entgegengehalten[5]), daß die Brunnerschen Drüsen nur im I. Abschnitt des Duodenums bis zur Flexura duodeni superior vorkommen. Selbst wenn dies wahr wäre[6]), so hätte man damit einen etwaigen Ursprung aus den Brunnerschen Drüsen noch nicht abgewiesen, denn „versprengte" Brunnersche Drüsen als Ätiologie wären doch auch noch möglich. In der französischen Literatur findet man allgemein die Annahme, daß wahrscheinlich

1) L. Müller, Ein Fall von Duodenalcarcinom mit Enteroanastomose zwischen Anfangsteil d. Duod. und des Cöcum, Diss., München 1904.

2) Cruveilhier, Anatomie pathologique du corps humain, Paris 1829—35, 27e. liv. pl. I, Fig. 2. Eine abnorme Kommunikation anderer Ätiologie zwischen Duodenum u. r. Nierenbecken beschreibt Kaufmann, Lehrb. d. spez. pathol. Anat., 3. Aufl. 1904, S. 778. Bei dem jungen Manne fanden sich schon seit Jahren im Urin stets grobe Beimengungen von unverdauten Speisemassen (sogar Spargelstückchen).

3) Waldeyer, Virch. Arch. 1872, Bd. 41 u. 55, S. 111.

4) Orth, Lehrbuch der spez. path. Anatomie 1887, I. Bd, S. 850.

5) Weecke, Zur Kenntnis des primären Duodenalcarcinoms. Diss., Kiel 1894, S. 13.

6) Helly, Die Glandulae duodenales (Brunneri) als Bestimmungsmittel der Duodenallänge. Anatom. Anzeiger v. Bardeleben 1903, 22. Bd., S. 418. Schaffer, Beiträge zur Histologie menschl. Org., I. Duod. 1891, Sitzungsber. d. math.-naturwissensch. Klasse d. k. Akademie d. Wiss. C. Band, Abtl. III, S. 440. v. Ebner, Koellikers Handbuch der Gewebelehre des Menschen, III. Bd., S. 195, 6. Aufl. 1899.

die Brunnerschen Drüsen den Ausgangspunkt der Duodenalcarcinome bilden; bewiesen ist es aber durchaus nicht.

Die Neigung zur Metastasenbildung ist beim Duodenalcarcinom, wie beim Dünndarmcarcinom überhaupt, eine sehr große. Im Falle I von Schüller[1]) hatte das kleine, transduodenal entfernte Ulcus carcinomatosum schon Metastasen in der Leber gesetzt, und diese waren schon in Nekrose übergegangen. In erster Linie kommen die regionären Lymphdrüsen in Betracht, die den Choledochus in der Gegend des Pankreaskopfes komprimieren können, die sogar allein den bei der Untersuchung konstatierten palpablen Tumor ausmachen können und auch noch bei der Probelaparotomie zur Diagnose Pankreascarcinom verleiten. Bei Carcinomen des Pfortadergebietes ist es ganz selbstverständlich, daß die Leber auch beim Duodenalcarcinom sehr häufig Metastasen aufweist. (Fälle 1, 3, 8, 10, 26, 28, 37, 39, 40, 41, 42, 45, 46, 47, 49, 60, 61, 62, 66, 68, 69, 70 der Tabelle.) Ja, oft ist es gerade der Lebertumor, der im Vordergrunde des Untersuchungsergebnisses steht. Nicht so häufig scheint der sekundäre Peritonealkrebs zu sein. (Fälle 3, 13, 45, 70, 71 der Tabelle.) Lungenmetastasen werden öfters beobachtet (Fälle 26, 33, 46, 60, 62, 68, 69 der Tabelle), während Gehirnmetastasen nirgends notiert waren. Über die Häufigkeit der Knochenmetastasen, sowie über die Metastasen in den Supraclaviculardrüsen können wir uns heute noch kein Urteil bilden, da auf diese Partien bei den Sektionen immer noch zu wenig geachtet wird. Der Fall Eichhorsts (s. S. 47) zeigte Metastasen im Brustrückenmarke, ebenso einer unserer Fälle (I, Sekt.-Nr. 43, 1906). In dem von Butz[2]) veröffentlichten Fall bilden die linken Supraclaviculardrüsen ein Paket von etwa 5 kirschgroßen, fast knorpelharten Knollen. Beim Anschneiden quillt etwas milchiger Saft hervor, in welchem sich außer verfetteten Rundzellen wohlerhaltene Zylinderzellen, teils einzeln, teils in größern Verbänden angeordnet, vorfinden. In einem unserer Fälle (V, Sekt.-Nr. 68, 1889) fand sich eine Hodenmetastase.

Trotz der Kürze des Darmabschnittes treten je nach dem Sitz des Carcinoms fundamentale Unterschiede in den Folgeerscheinungen auf, so daß wir mit Vorteil 3 Gruppen von Duodenalcarcinomen unterscheiden:

1. das parapylorische Carcinom (Pars sup.),

1) Schüller, Bruns Beiträge zur klin. Chir. 1901, Bd. 31, S. 687.

2) Butz, Über Duodenalkrebs und seine Komplikationen, Diss., Greifswald 1900, S. 16.

2. das periampulläre Carcinom (Partie der Pars descendens mit Papilla und Diverticulum Vateri).

3. das präjejunale Carcinom (Pars inferior).

Um die Einteilung hat sich namentlich Pic[1]) verdient gemacht und Nothnagel hat diese in seinem Werke: „Die Erkrankungen des Darms usw." akzeptiert. Der 1. Duodenalabschnitt ist auch physiologisch durch seine saure Reaktion vom 2. Abschnitt verschieden. in welchem Pankreassaft und Galle sich mit dem Chymus vermischen. Das periampulläre Carcinom möchte Heulin[2]) zu den Carcinomen der Gallenwege, und Pic, von Nothnagel unterstützt zu den Pankreascarcinomen zählen. Heulin unterscheidet zwischen forme sus-vatérienne, forme sous-vatérienne, Cancers intéressant l'ampoule de Vater.

Das parapylorische (suprapapilläre) Carcinom führt fast immer zu einer Stenose der Pars horizontalis superior; diese bietet dieselben Erscheinungen wie die Pylorusstenose. Die Duodenalpartie aufwärts der Stenose weitet sich aus, der Pylorusring wird insuffizient, der Magen wird dilatiert und bildet mit dem Anfangsteil des Duodenums eine scheinbar einheitliche Partie.

Das periampulläre Carcinom,[3]) durch seinen verhängnisvollen Sitz bedingt, zeigt die mannigfaltigsten Komplikationen. Es breitet sich in der Regel nicht ringförmig aus, sondern entwickelt sich als derbes Infiltrat oder als umschriebener Knoten von Kirschgröße. Nußgröße bis Fünffrankstückgröße und kann schon sehr früh den Abfluß der Galle und des Pankreassaftes verhindern. Es kommt zu einer Stauung und Erweiterung der Ausführungsgänge, die sich außer in einer Ektasie der Gallenblase, noch in Erweiterung der kleinen Gallengänge bemerkbar macht. Welche enorme Größe die Gallenblase erreichen kann. ist bekannt. Duct. choledochus und cysticus können über Fingerdicke erreichen. Infolge der Erweiterung der Gallenwege vergrößert sich das Volumen der Leber ansehnlich.

1) Pic, Revue de Médecine 1894 14. pag. 1081 und 1895. 15. pag. 56.

2) Heulin, Cancer primitif du duodénum. Thèse de Paris 1897; auch Riechelmann, Eine Krebsstatistik vom patholog.-anatom. Standpunkt. Berl. klin. Wochenschr. 1902, Nr. 31 u. 32, führt die Carc. der Papille zusammen mit denen der abführenden Gallenwege an.

3) Einen orientierenden Überblick gab vor kurzem M. Letulle, La Presse médicale 1906, p. 256, Les cancers primitifs de l'ampoule de Vater (9 fig.).

Im weiteren Verlaufe findet sich in der Leber vermehrtes Bindegewebe, das Resultat eines Entzündungsreizes, wohl von dem aus den Gängen diffundierten Gallenfarbstoff oder dessen Zerfallsprodukten herrührend. An die Vergrößerung schließt sich in seltenen Fällen eine Verkleinerung an wie bei der gewöhnlichen primären biliären Lebercirrhose. Im Falle Fränkel[1]) war es zur Cholangitis gekommen, und zwar wurde Bact. coli nachgewiesen. Der Duct. pancreaticus wird ebenfalls dilatiert[2]) gefunden, das Pankreas selbst atrophisch, nachdem es wahrscheinlich vorher durch die Sekretstauung zu parenchymatöser und interstitieller Pankreatitis gekommen ist, auf deren Höhepunkt man klinisch eventuell einen harten Pankreastumor fühlen kann, und man ist dann überrascht, später bei der Sektion keinen entsprechenden Tumor zu finden; durch Druckatrophie ist das Gewebe geschwunden, die Sekretion wurde geringer als die Resorption auf dem Lymphwege. (Fall Butz.)

Einer unserer Fälle (III, S. 288, 1889) mit starker Dilatation des Duct. Wirsungianus war mit Fettgewebsnekrose des Pankreas kompliziert. (Abbild. in Kaufmann, Lehrb. d. spez. path. Anat., III. Aufl., S. 573.) Nur noch Krause[3]) und Gerster[4]) haben Fettnekrose erwähnt in ihren Fällen.

In der Regel führt das Carcinom der Papilla Vateri sensu strictiori zur Behinderung des Abflusses von Galle und Pankreassaft. Bekannt ist, daß der Tumor zerfallen kann und damit zeitweise einen Abfluß ermöglichen. Der Choledochus kann ferner im Tumor eingeschlossen sein, ohne deshalb strikturiert zu sein, wie im Falle Lannois et Courmont[5]): „Le canal cholédoque, loin d'être obturé, s'ouvre largement dans l'intestin au milieu du néoplasme même et semble plutôt dilaté en ce point comme si la tumeur l'avait élargi par un accroissement excentrique." Im Fall

1) A. Fränkel, Berl. klin. Wochenschr. 1894, S. 252.

2) Virchow, Die krankhaften Geschwülste, 1863, Bd. I, S. 276, bildet eine Ranula pancreatica ab mit der Notiz: Sehr bedeutende, z. T. sackige Erweiterung des Duct. Wirsung. infolge der Verschließung des Ostiums durch eine weiche, zottige Duodenalgeschwulst. Gleichzeitig war eine sehr ausgedehnte Ektasie der Gallengänge mit Atrophie der Leber vorhanden.

3) Krause, Ein Fall von prim. Krebs des Duod. Diss., Kiel 1901.

4) Gerster, Proccedings of the New York pathological society. May 1905 to January 1906, New Series, Vol. V. pag. 139.

5) Lannois et Courmont, Revue de médecine 1894, pag. 291.

Schiewe[1]) heißt es ebenfalls: Die Papilla duodenalis ist frei, trotzdem sie von Tumormassen umgeben ist.

Ein Carcinom, wie unser Fall I (Sekt.-Nr. 43, 1906), den wir bei den parapylorischen Carcinomen eingereiht haben, kann die Papilla Vateri frei lassen, sich etwas oberhalb entwickeln und trotzdem im weitern Verlauf die Ausführungsgänge in Mitleidenschaft ziehen durch narbige Schrumpfung oder durch Kompression.

Tatsache ist es auch, daß ein Carcinoma duodeni, das sich gar nicht bis zu den Ausführungsgängen ausgedehnt hat, durch carcinomatöse Lymphdrüsen diese einmauern und komprimieren kann.

Letulle[2]) erwähnt einen Fall von Duodenalcarcinom, der dadurch besonderes Interesse gewinnt, daß der in der Papille normal mündende Duct. choledochus frei blieb, während der an anderer Stelle mündende Ausführungsgang des Pankreas verschlossen, das Pankreas selbst atrophisch war, bei maximal erweiterten Pankreaskanälen. Einen ähnlichen Fall konnte ich in der Literatur nicht finden. So ungemein selten dürften sie aber doch nicht sein, da die Ausmündungsverhältnisse, wie früher erwähnt, so häufig variieren.

Die vollständige Unwegsamkeit der Gallenwege, welche sehr gewöhnlich eine dauernde wird, hat die intensivsten Formen des Ikterus zur Folge. Dieser steht meist vollständig im Vordergrunde des klinischen Bildes. Das periampulläre Carcinom führt in der Regel nicht zu einer Duodenalstenose[3]), es genügt auch schon eine geringe Ausdehnung, um zu den deletären Folgen des Choledochusverschlusses zu führen; die periampullären Carcinome machen sich deshalb auch in einem viel früheren Stadium bemerkbar. Darmerscheinungen von seiten des Tumors fehlen gewöhnlich. Der Ikterus nimmt bei Zerfall des Tumors ab, um später gelegentlich wieder intensiver zu werden. Daß auch ein periampulläres Carcinom ohne Ikterus vorkommen kann, beweisen die oben angeführten Fälle von Lannois et Courmont und Schiewe. Unaufgeklärt bleiben die Fälle, die Stenoseerscheinungen des Choledochus, d. h. Dilatation der Gallenwege aufweisen, aber keinen Ikterus (Durand-Fardel[4]), Descos et Bériel[5]). Dahin gehört auch unser Fall I.

---

1) Schiewe, Ein Fall von primärem, infrapapillärem Duodenalcarcinom. Diss., Leipzig 1904, S. 12.

2) Letulle, Bull. de la soc. anat. de Paris 1897, Bd. 72, pag. 721—723.

3) Wird aber die Gallenstauung durch Cholecystensterostomie gehoben, dann kann das weitere Wachstum auch zur Duodenalstenose führen.

4) Durand-Fardel. Arch. générales de Méd. Paris 1840, pag. 187, obs. VI. 5) Descos et Bériel, Revue de Médecine, pag. 631, 1899, XIX.

Sekt. 43, 1906. Kehr (Münch. med. Wochenschr. 1902, S. 1689/90) und andere führen den Ikterus auf entzündliche Erscheinungen (Infektion) zurück.

Das präjejunale (infrapapilläre) Carcinom führt zu den Folgeerscheinungen, welche der infrapapillären Duodenalstenose eigen sind, mag nun die letztere bedingt sein[1]) durch einen das Duodenum komprimierenden Tumor oder einen das Lumen obliterierenden Prozeß im Duodenum selbst, die Folgen sind für das Organ dieselben, nämlich Stauung oberhalb der Verengerung mit den daraus resultierenden Erscheinungen, vor allem Dilatation des Duodenalabschnittes vor der Stenose und sehr häufig Magenerweiterung. Oft wird der Pylorus ausgeweitet, insuffizient. Galle und Pankreassaft fließen in den Magen zurück, falls ihre Ausführungsgänge nicht ebenfalls verlegt sind.

Die Symptome der Duodenalcarcinome gelten im allgemeinen als wenig charakteristisch. Trotzdem treffen wir besonders in der französischen Literatur Versuche schärferer klinischer Umgrenzung des Krankheitsbildes. Nach Besprechung der gemeinsamen Symptome des Duod. C. werden wir untersuchen, wie sich der parapylorische, der periampulläre und der präjejunale Typus nach außen projiziert.

Die Kachexie ist bei den viszeralen Carcinomen von erheblicher Bedeutung, sie fordert oft zuerst auf, nach einem latenten Carcinom im Abdomen zu fahnden. Daß der Darmtumor, falls ulceriert, dem Organismus dann besonders schadet durch seine Zersetzungsprodukte, liegt sehr nahe. Nach der durch Pawlow[2]) nahe gelegten gegenseitigen Abhängigkeit der Funktion des Magens vom Zustande des Duodenums läßt sich auch eine die Kachexie begünstigende Einwirkung des Duodenalcarc. auf den Magenchemismus vermuten. Außer der als zufälligen Befund mitgeteilten Atrophie der Magenschleimhaut bei einem Falle von Duodenalcarcinom[3]) fehlen noch nähere Untersuchungen.

---

1) Albu, Mitteilungen aus den Grenzgebieten der Medizin und Chirurgie, Bd. II, hat die ätiologischen Momente für die Entstehung einer Duodenalstenose übersichtlich geordnet.

2) Pawlow, Die Arbeit der Verdauungsdrüsen. Deutsch von Walther. Wiesbaden 1898.

3) C. A. Ewald, Berl. klin. Wochenschr., 1886, S. 527.

Die Schmerzen werden meist in das rechte Hypochondrium, in die r. Nierengegend oder in das Epigastrium lokalisiert oder als Magenschmerzen empfunden, spontan oder erst bei Palpation. Der fixe Schmerz muß vom paroxysmaweise auftretenden, kolikartigen Schmerz schon wegen der differenten Ätiologie getrennt werden; der letztere wird vorzugsweise als Stenosenerscheinung gedeutet, in praxi häufig auf Cholelithiasis bezogen. Ob der Schmerz vom Tumor selbst, durch seinen Druck oder den benachbarter Lymphdrüsen auf die Nervengeflechte des Plexus coeliacus hervorgerufen wird, oder durch Dehnung der Leberkapsel (bei Gallenstauung) oder durch Adhäsionen mit der Umgebung, bleibt dahingestellt; zeigt uns aber, daß die Lokalisation des Schmerzes keinen Hinweis auf den Sitz des Tumors bieten kann. Eine Abhängigkeit der Schmerzen von der Nahrungsaufnahme wird bei der häufig vorhandenen Magendilatation unkontrollierbar. Doch wird angegeben, daß die Schmerzen 3—4 Stunden nach der Nahrungsaufnahme auftreten sollen, wenn der gröbere Speisebrei aus dem Magen in das Duodenum übertritt. Die geringe Beweglichkeit des Duodenums, besonders der Pars inf. und descend. erklären zum Teil, daß Schmerzen auch fehlen können.

Ein Carcinom-Fieber wird von einigen Autoren für möglich erachtet. Diesen Fällen wird man aber sehr skeptisch gegenüberstehen und in praxi die Ursache in einer Komplikation suchen, einer Cholangitis, einer retroperitonealen Eiterung usw.

Ikterus[1]) ist das konstanteste Symptom der periampullären Carcinome, bei diesen ist es oft das erste Symptom, das zunächst die Aufmerksamkeit auf die Gallenwege lenkt. Bei dem parapylorischen und präjejunalen Carcinom kann auch Ikterus vorkommen, aber erst in spätern Stadien bei ausgebreiteter Metastasenbildung. wenn z. B. carcinomatöse Drüsen den Choledochus einengen. Der Ikterus beim periampullären Carcinom hat die Tendenz, an Intensität immer mehr zuzunehmen bis zum tiefsten Melasikterus. Eine Abnahme in der Farbennuance wird manchmal beobachtet. Diese Schwankungen werden darauf zurückgeführt, daß die Neubildung von Zeit zu Zeit einen Zerfall erleidet, der etwas Abfluß verschafft. Bei fortbestehendem Verschluß des Duct. choledochus hat Frerichs[2]) ein Geringerwerden des Ikterus infolge von plötzlich stark vermehrter Harnausscheidung beobachtet.

1) Siehe Arnsperger, Zur Differentialdiagnose des Ikterus. Bruns Beiträge 1906, 52. Bd., S. 41.

2) Frerichs, Klinik der Leberkrankheiten 1858, I, S. 153, Fall Nr. 7.

Das Verhalten der Gallenblase ist für die Diagnose von besonderer Wichtigkeit bei den Fällen, die mit Ikterus verlaufen, also bei den periampullären Carcinomen. Bei Prüfung der Literatur ergibt sich, daß bei Verschluß des Duct. choledochus durch eine Neubildung Ektasie der Gallenblase die Regel ist, diese dagegen äußerst selten bei Verschluß durch Steine. Für die große Mehrzahl dieser zwei Hauptgruppen hat Courvoisier[1]) zuerst die nach ihm benannte Regel aufgestellt: „Bei Steinobstruktion des Choledochus ist Ektasie der Gallenblase selten; das Organ ist vorher schon gewöhnlich geschrumpft. Bei Obstruktion anderer Art ist dagegen Ektasie das Gewöhnliche." Immerhin findet man bei einer Anzahl von Cholelithiasisfällen die Gallenblase vergrößert. Dagegen kann bei nichtlithogenem Choledochusverschluß die vergrößerte Gallenblase auch einmal nicht palpabel sein, vom Leberrand noch bedeckt sein. Die Regel schützt also selbstverständlich vor Irrtümern nicht. Die dilatierte erste Duodenalpartie wurde in einem Falle von stenosierendem Pankreascarcinom[2]) in vivo für die ektasierte Gallenblase gehalten.

Die Magensymptome stehen bei den parapylorischen und präjejunalen Carcinomen so sehr im Vordergrund, daß die Ähnlichkeit mit Magenerkrankungen oft zu falscher Diagnose führt. Neben der Appetitlosigkeit, dem Aufstoßen, ist das Erbrechen von größtem Interesse. Das Erbrechen tritt meist längere Zeit (4—6 Stunden) nach dem Essen auf. Das parapylorische Carcinom hat dieselbe Rückwirkung auf den Magen wie das Pyloruscarcinom. Es ist unmöglich, aus den Magensymptomen unterscheidende Merkmale herauszufinden. Anders beim präjejunalen Carcinom. Die Magenerweiterung bei tiefer Duodenalstenose bietet hier einen reichen und differentialdiagnostisch verwertbaren Symptomenkomplex. Die Stauung oberhalb der Stenose führt gelegentlich zum Zurückfließen von Darminhalt in den Magen. Trotz sorgfältiger Magenausspülung kann immer noch reichliches Erbrechen folgen in nüchternem Zustande; z. B. kann der am Abend leer gewaschene Magen am an-

---

1) Courvoisier, Kasuistisch-statistische Beiträge zur Pathologie und Chirurgie der Gallenwege, Leipzig 1890, S. 58. Siehe auch Th. Ecklin, Über das Verhalten der Gallenblase bei dauerndem Verschluß des Duct. choledochus. Basel und Leipzig 1896. Mitteilungen aus Kliniken und medizinischen Instituten der Schweiz. IV. Reihe, Heft 3.

1) A. Cochez, Les manifestations hépatiques du cancer du pancréas. Revue de Med. 1895, pag. 547.

dern Morgen wieder einen chymusartigen Inhalt haben oder diesen während der Nacht erbrechen. Das Erbrochene ist stark gallig, nicht fäkulent; außer der Galle ist noch Pankreassaft nachweisbar, falls der Pankreasgang durch die das Duodenum stenosierende Ursache nicht unwegsam geworden ist. Ein auffallender Wechsel im Verhalten des HCl-Gehaltes und der Verdauungstüchtigkeit des Magensekrets ist von eminenter diagnostischer Bedeutung. Das Resultat einer „einmaligen" Magensaftuntersuchung ist deshalb für die Differentialdiagnose ungenügend! Riegel[1]) hat hervorgehoben, daß beim infrapapillären Carcinom neben den klassischen Symptomen eines dilatierten Magens ein auffallender Wechsel in der Beschaffenheit des Mageninhalts zu konstatieren ist. Man findet den Mageninhalt bald salzsäurehaltig, bald ohne Salzsäure, aber mit reichlicher Gallenbeimengung. Die etwa vorhanden gewesene freie HCl kann durch die Alkalien des Duodenalinhalts neutralisiert werden. Trotz des Fehlens freier HCl wird Hühnereiweiß und Fibrin energisch verdaut (Wirkung des Pankreassekrets), man spricht dann von Duodenalverdauung des Magens. Gelingt es gelegentlich, reinen Mageninhalt ohne Beimengung von zurückgeflossenem Chymus zu erhalten, so wird die HCl-Probe wieder positiv ausfallen; in dem von Ewald beobachteten Fall negativ, weil das Duodenalcarcinom mit Atrophie der Magenschleimhaut kombiniert war. Fenwick[2]) macht darauf aufmerksam, daß bei präjejunalem Carcinom nach scheinbar vollständiger Auswaschung und Entleerung des Magens sich noch ein Sukkussionsgeräusch in umschriebenem Bezirk unterhalb des Nabels auslösen läßt und bei Husten oder Linkslagerung aufs neue Speisereste in den Magen zurücktreten.

Die Darmsymptome sind beim parapylorischen Carcinom nicht typisch. Meläna ist das wichtigste Ereignis, das sich im Darme manifestieren kann. Das periampulläre Carcinom zeichnet sich durch acholische Stühle aus; durch das fehlende Austreten des Pankreassaftes kommt eine mangelhafte Fettspaltung hinzu; vollständiges Fehlen ist nur dann möglich, wenn der Duct. accessorius Santorini nicht gesondert mündet oder ebenfalls stenosiert ist. Das präjejunale Carcinom macht oft die gleichen Symptome, dazu kommen noch die Erscheinungen der Darmokklusion bei fehlendem Meteorismus (leere Därme). Ob Steatorrhoe ein Charakteristikum für

1) Riegel, Deutsche med. Wochenschr. 1890, Nr. 39.

2) Fenwick, Edinburgh Medical journal, october 1901. New Series Vol. X, pag. 316.

Erkrankung des Pankreas ist, bleibt zweifelhaft.[1]) Das Verhalten der Defäkation, bei den Carcinomen des Colons und des Rektums von so großer Bedeutung, tritt hier in den Hintergrund, meist besteht freilich Verstopfung, doch auch im Gegenteil gelegentlich Diarrhoe oder ganz normale Defäkation. Akuter Ileus ist höchst selten wegen der dünnbreiigen Beschaffenheit des Duodenalinhalts. Über das Vorkommen von Lienterie siehe Seite 54.

Der Urin bietet bei abnorm hohem Indikangehalt eine Stütze für die Diagnose Duodenalcarcinom. Jaffe bemerkt, daß bei Okklusion im oberen Darmabschnitt Indikanurie nicht nur stark ist, sondern sich auch schnell einstellt, d. h. am 2. oder 3. Tage bereits eine bedeutende Höhe erreicht. Ist ein Verschluß des Duodenums diagnostiziert, aber keine Erhöhung des Indikangehalts vorhanden, so muß der Sitz der Erkrankung im Pankreas vermutet werden. Denn da das Trypsin von großer Bedeutung für die Indikanbildung ist, wird bei Verschluß des Ausführungsganges des Pankreas die Indikanausscheidung im Harn abnehmen. Nun kann in der Norm, wie Sahli[2]) bemerkt, der Indikangehalt des Harns gering sein oder auch ganz fehlen; deshalb kann auf eine Verminderung des Indikans resp. auf einen Verschluß des pankreatischen Ganges nur dann geschlossen werden, wenn gleichzeitig Verhältnisse vorliegen, welche sonst die Entstehung von reichlichem Indikan begünstigen würden (z. B. Ikterus bei Fleischnahrung). Bei Beurteilung des Indikangehalts des Urins muß man von vornherein sämtliche Fehlerquellen berücksichtigen: Abhängigkeit von der Nahrung, Darmblutungen, peritonitischer Reizung; Verminderung der Indikanausscheidung durch Kalomel und Bismut. subnitr. usw. Bei der Bestimmung „Indikan vermehrt" muß man, wie Serkowski[3]) ausführt, durchaus auf das spezifische Gewicht des Harns achten; wenn es „viel" Indikan (intensive Färbung bei Jaffes Chloroformreaktion) bei 1040 spezif. Gew. gibt, so ist es eine normale Erscheinung. Im Gegen-

---

1) F. Müller, Zeitschr. für klin. Med., Bd. XII, S. 51, 1887. Th. Brugsch, Zeitschr. für klin. Med., Bd. 58, S. 518, 1906. Umber und Brugsch, Über die Fettverdauung im Magendarmkanal usw. Arch. f. exp. Path. und Pharm., Bd. 55, S. 164. Über die physiologischen Verdauungsvorgänge im Darm, siehe Bunge, Lehrbuch d. Physiol. d. Menschen Bd. II, 1905. Über die pathologischen Verdauungsvorgänge im Darm, siehe Krehl, Pathologische Physiologie 1906, Leipzig.

2) Sahli, Lehrbuch der klinischen Untersuchungsmethoden 1905, 4. Aufl., S. 507.

3) Serkowski, Grundriß der Semiotik des Harns 1905, S. 28.

satz weist eine sogar schwache Färbung des Chloroforms bei 1010 auf Indikanvermehrung hin. — Zucker wurde auch bei ausgedehnter Miterkrankung des Pankreas nicht nachgewiesen; zweimal vorübergehende Glykosurie (Schüller, Fall I und Fall Frerichs, meine Tabelle Nr. 17). Bei bestehendem Ikterus zeigen sich dessen Folgen auch im Urin, Gallenfarbstoff wird nachweisbar. Albuminurie ist eine verhältnismäßig häufige Komplikation, wird durch den Ikterus begünstigt (toxische Schädigung).

Den Nachweis des Tumors, der ziemlich versteckt liegt und zu keiner beträchtlichen Ausdehnung gelangt, müssen wir zu den objektivsten Symptomen rechnen, nur gelingt er gerade beim Duodenalcarcinom sehr selten, auch wenn man alle Hilfsmittel der Untersuchung verwertet: Untersuchung nach gründlich entleertem Darm, Patient in horizontaler Lage, Beine etwas flektiert, Bauchhaut mit Öl oder Talkpulver eingerieben, Untersuchung im warmen Bad usw. usw. Gelingt es, einen Tumor zu palpieren, dann stoßen wir erst recht auf Schwierigkeiten, nämlich ihn richtig zu lokalisieren. Die zu berücksichtigende, topographisch so komplizierte Gegend wird von den Franzosen nicht mit Unrecht: „le nid aux cancers viscéraux" genannt. Rosenheim[1]) gibt folgende Anhaltspunkte: „Liegt der Tumor rechts von der Mittellinie zwischen dem unteren Thoraxrand, dem Nabel und der Gallenblase und ist er im Beginn des Leidens gut beweglich, so sitzt er nahe dem Pförtner in der Pars horizontalis sup. Sitzt aber eine Geschwulst im absteigenden oder unteren queren Schenkel des Duodenums, so liegt sie ebenfalls in dem angegebenen Bezirk, ist aber nur wenig verschieblich," auch wenn sie noch nicht durch Weiterwucherung oder Peritonitis adhärent geworden ist. Dies, wird durch die bekannte straffe Anheftung des mittleren und unteren Duodenalabschnittes an die hintere Bauchwand bedingt. Nur mit größter Reserve darf aus dem Palpationsbefund ein Rückschluß auf den Ausgangspunkt der Geschwulst gezogen werden. Auch eine Verwechslung mit Aortenaneurysma kann vorkommen, wenn sich die Aortenpulsation auf den Tumor fortpflanzt. Die Deutlichkeit der Palpation zeigt oft auffällige, in kurzen Zeiträumen wechselnde Verschiedenheiten. bedingt durch schwankende Füllung und Überlagerung des Darms durch andere Darmschlingen. Der Tumor kann aber auch ganz

1) Rosenheim, Pathologie und Therapie der Krankheiten des Darms 1893, S. 450.

und gar verschwinden (Fall Butz, Pankreatitis). Das Abdomen selbst ist flach, oft eingesunken, auch wenn sich eine Stenose im unteren Duodenum ausgebildet hat. Über die kühnen, doch erfolglosen Versuche[1]), das Duodenum zu sondieren, können wir hinweggehen. Wird sich in bezug auf die Lokalisation der Stenose vielleicht künftig von der Röntgenoskopie (Fütterung mit Wismutbrei) mehr erwarten lassen? [2])

Die **Diagnose,** Duodenalkrebs intra vitam, bietet Schwierigkeiten verschiedener Art, je nach dem Sitz.

Das parapylorische Carcinom ist, soweit ich die Literatur übersehen konnte, überhaupt noch nie diagnostiziert worden. Die Differentialdiagnose gegenüber dem Pyloruscarcinom ist fast unmöglich. Man sollte glauben, daß die chemische Untersuchung des Magensaftes unterscheidende Merkmale bieten könnte, indem das Duodenalcarcinom einen normalen Befund ergeben würde. Nun wird das parapylorische Carcinom erst bemerkbar, wenn es zur Magenektasie geführt hat, und dann haben wir die Verhältnisse wie beim Pyloruscarcinom. Ist es zur Insuffizienz des Pylorus gekommen, so bilden Duodenum oberhalb der Stenose und Magen eine erweiterte Partie. Czygan[3]) betrachtet das Verhalten der HCl im Mageninhalt für die Differentialdiagnose zwischen stenosierendem Carcinom des Duodenums und des Pylorus für ausschlaggebend. Bei Carcinom des Duodenums will er sogar abnorm hohe HCl-Werte gefunden haben; er spricht aber nur von Carc. duodeni im allgemeinen, ohne zu lokalisieren und ohne zu unterscheiden, ob die Stenose zur Magenerweiterung geführt hat oder nicht. Herz[4]) dagegen sagt: „Bei suprapapillären Duodenalstenosen dürfte sich der Mageninhalt kaum von dem bei Pylorusstenose trennen lassen." Ob die peristaltische Welle des Magens, die am Pylorus Halt macht[5]), in vivo den ektasierten Magen von dem dilatierten Duodenalabschnitt trennen läßt, wäre, wenn auch schwierig, doch nicht unmöglich.

Das periampulläre Carcinom, wenn es, wie in der über-

1) M. Blanchet, Mémoire sur la possibilité du cathétérisme du duod. usw. Comptes Rendus 1863, t. 57, pag. 331. J. C. Hemmeter, Versuche über Intubation des Duod. Arch. für Verdauungskr. 1896, S. 85–97.

2) s. Sommer, Zur röntgentopographischen Magenanatomie usw. Korrespondenzblatt f. Schweizer Ärzte 1906, S. 673.

3) Czygan, Archiv für Verdauungskr. Bd. III, S. 82.

4) Herz, Deutsche med. Wochenschr. 1896, Nr. 23. Über Duodenalstenosen.

5) W. Wolff, Die Bewegungen des Duodenums, Diss., Giessen 1902.

wiegenden Mehrzahl der Fälle, zum Choledochusverschluß führt, kann dann wohl vermutet werden, doch muß zugegeben werden, daß die Differentialdiagnose gegenüber Pankreascarcinom unüberwindliche Schwierigkeiten bietet, oft noch bei der Autopsie. Unter dem Bilde des Tumorverschlusses des Choledochus verlaufen auch die selteneren Fälle gutartiger Ätiologie, wie narbige Stenosen, Pankreatitis chronica interstitialis; durch die schädlichen Folgen der Gallenstauung kann auch in diesen Fällen Kachexie eintreten. Die wichtigste Differentialdiagnose, die leider fast ausnahmslos zuungunsten des Duodenalcarcinoms zu spät in Erwägung gezogen wird, ist die gegenüber der Cholelithiasis. Die Courvoisiersche Regel[1]) gibt uns da in vielen Fällen einen Anhaltspunkt in der Entscheidung, ob der Verschluß der Gallenwege lithogen oder durch einen Tumor bedingt ist. Ektasie der Gallenblase spricht gegen lithogenen Verschluß, weil Gallensteine in der Regel eine Entzündung verursachen, die bei langem Bestande zur Verdickung der Häute führt, so daß die Gallenblase nachher wenig ausdehnungsfähig ist. Das Courvoisiersche Zeichen ist um so wichtiger, als gerade die Neubildungen der Papille und des Pankreaskopfes am häufigsten unter dem Bilde einer Gallensteinkolik auftreten. Deutlich nachweisbarer Ascites läßt den fast sicheren Schluß auf Tumor zu und bildet dann eine Kontraindikation gegen jeden Eingriff. (Körte, Beiträge zur Chirurgie der Gallenwege usw., Seite 218.)

Handelt es sich darum zu entscheiden, ob der Ikterus auf Verschluß des Duct. choledochus an seiner Einmündungsstelle in den Darm zurückzuführen ist oder ob das Hindernis weiter oben sitzt, so wird man sich der genialen Methode Sahli's[2]), der Untersuchung mittels Glutoiddünndarmkapseln, bedienen. Durch die gleichzeitige Verlegung des pankreatischen Ganges wird die Verdauung der Kapseln gestört, ausgenommen, wenn ein nicht stenosierter Duct. Santorini gesondert mündet. Mittels dieser sinnreichen Methode könnte es ferner manchmal gelingen, die Differentialdiagnose zwischen Pankreascarcinom und präjejunalem oder parapylorischem Carcinom zu klären. Doch nicht in allen Fällen, da auch die metastatischen Drüsen des Duodenalcarcinoms im Pankreaskopf den Duct. pancreat. komprimieren können. Sahli sagt wörtlich: „Das

1) siehe S. 61.

2) Sahli, Lehrbuch der klin. Untersuchungsmeth. 4. Aufl. 1905, S. 444. — S. auch Deutsches Archiv f. klin. Medizin 1898, Bd. 61, S. 445. — Schmieden hat kürzlich (Münch. med. Wochenschrift 1906, S. 2289) den Wert der Glutoidprobe an 2 Fällen wieder demonstriert.

Verfahren gibt namentlich für die Diagnose von Pankreaskrankheiten wertvolle Aufschlüsse. Ich verfüge über mehrere Fälle von Pankreascarcinom, wo der negative[1]) Ausfall der Reaktion die Diagnose dieser Lokalisation des Tumors stützte resp. die Annahme wahrscheinlich machte, daß ein bestehender dauernder Ikterus auf ein Pankreascarcinom zurückzuführen war. Freilich brauchen umschriebene Carcinome des Pankreas den Ausführungsgang der Drüse keineswegs immer zu verschließen, wie ich mich mehrfach überzeugte, so daß also positiver Ausfall der Glutoidreaktion nicht unbedingt gegen Pankreascarcinom spricht."

Das präjejunale Carcinom führt zur infrapapillären Duodenalstenose; diese letztere steht symptomatologisch im Vordergrunde und kann sehr wohl diagnostiziert werden. In der Regel kommt es nicht nur zur Erweiterung der Duodenalpartie oberhalb der Stenose, sondern auch noch zur Magenektasie. Die Magensymptome sind S. 61 und 62 beschrieben. Galliges, nicht fäkulentes Erbrechen auch im nüchternen Zustand, fehlender Meteorismus, zeichnet die infrapapilläre Duodenalstenose aus. Für Duodenalverdauung des Magens spricht die energische Verdauung von Hühnereiweiß und Fibrin (durch regurgitiertes Pankreassekret) bei Fehlen von freier HCl. Konstante Anwesenheit von Galle im Magen bei fehlendem Pankreassekret und negativer Ausfall der Sahlischen Glutoidreaktion würden auf einen den Duct. pancreaticus strikturierenden Prozeß im Pankreas hinweisen, wohin man dann auch die das Duodenum stenosierende Ursache verlegen würde. Hochhaus[2]) hat die hauptsächlichsten diagnostischen Merkmale der Magenerweiterung nach tiefer Duodenalstenose folgendermaßen zusammengefaßt:

„1. reichlicher, galliger Mageninhalt,
2. auffallender Wechsel im Verhalten des HCl-Gehaltes und der Verdauungstüchtigkeit des Magensekrets,
3. reichliches Erbrechen trotz sorgfältiger Magenausspülung,
4. in anamnestischer Beziehung Erkrankung der Gallenwege."

Die Stenosenbildung macht also vor allem Magenerscheinungen. Schwere, akute, ileusartige Anfälle sind äußerst selten wegen der dünnbreiigen Beschaffenheit der Contenta. Die Stenose oberhalb und die unterhalb der Choledochusmündung sind in ihren klinischen

1) Ad. Schmidt verbindet mit dieser negativen Probe von Sahli seine positive Kernprobe; s. „Ein neues diagnostisches Merkmal bei Pankreas-Erkrankungen" in Verhandlg. d. Kongr. f. innere Medizin, 21. Kongr. 1904, S. 335.

2) Hochhaus, Berl. klin. Wochenschr. 1891, S. 413.

Erscheinungen toto coelo verschieden und nach Boas[1]) unter allen Umständen klinisch unterscheidbar. Gegen Pylorusstenose würde sprechen: Konstante Anwesenheit von Galle und Pankreassaft im Mageninhalt, Nachweis von freier HCl im Magen (zeitweise), Fehlen von Sarcine und Hefezellen (?), abnorm hoher Indikangehalt des Urins, mehr oder weniger deutliche lehmige Beschaffenheit des Stuhles (Obstipation). Daß bei starrwandigem Carcinom des Pylorus und Schlußunfähigkeit des Pförtners gelegentlich Rücktritt von Galle in den Magen vorkommt, beweist gar nichts. Das Vorhandensein von reichlicher Galle auch im nüchternen Zustand bei zeitweise positivem HCl-Befund trägt zur Entscheidung bei, ob Pylorus-C., ob infrapapilläres Duodenalcarcinom. Die Differentialdiagnose, ob Stenose des untern Duodenums, ob Stenose im Anfangsteil des Jejunums[2]), dürfte zugunsten der letztern entschieden werden, wenn ein breiiger, fäkulent riechender Mageninhalt erbrochen wird; falls ein Tumor fühlbar ist, dessen Beweglichkeit. Je tiefer die Stenose im Dünndarm sitzt, um so unwahrscheinlicher ist die Entwicklung einer Magendilatation. Meteorismus und verstärkte Darmperistaltik würden gegen Duodenalstenose sprechen; bei Duodenalstenose kann eine etwaige Auftreibung der Oberbauchgegend durch Ruktus oder Erbrechen schnell verschwinden.

Wenn es auch unter reiflicher Abwägung sämtlicher Symptome gelingt, die Diagnose einer Duodenalstenose zu stellen und richtig zu lokalisieren, so wird die Differentialdiagnose zwischen den verschiedenen Ursachen dieser Stenose oft geradezu resultatlos bleiben. Wichtig ist es natürlich, in erster Linie die gutartige Duodenalstenose von der bösartigen zu trennen. Eine sorgfältige Anamnese. Berücksichtigung des Alters, Kachexie mögen gelegentlich die Diagnose entscheiden, oft aber bringt erst der operative Eingriff Aufklärung. Die stenosierende Ursache kann im Duodenum oder außerhalb des Duodenums liegen. Kompression des Duodenums ist bei der fixierten Lage desselben ziemlich häufig. Unter den ätiologischen Momenten der Duodenalstenose wären anzuführen: Narbenbildung nach Geschwüren, akute Obturation durch einen eingeklemmten Gallenstein, Pankreascysten, parapankreatische Abszesse, hämorrhagische Infarkte des Pankreas, irgendwie vergrößerte retroperitoneale Lymphdrüsen, konstringierende Adhäsionen, z. B. nach lokaler,

1) Boas, Deutsche med. Wochenschr. 1891, S. 872.

2) Riegel, Deutsche med. Wochenschr. 1890, S. 861. Zur Kasuistik und Symptomatologie der Dünndarmcarc.

von Pericystitis fellea ausgehender Peritonitis, Duodenalverschließung durch das Mesenterium des herabgesunkenen Dünndarms.

Ob eine Neubildung vom Duodenum oder von seiner Umgebung ausgeht, bietet große differentialdiagnostische Schwierigkeiten. In einem Falle der Kußmaulschen Klinik[1]), wo die permanente Anwesenheit von Galle und galligen Massen bei der Ausheberung konstatiert wurde, hatte man die Diagnose auf eine in der Pars horiz. inf. gelegene Stenose intra vitam richtig gestellt, man nahm als Ursache ein Carcinom des Duodenums an. Bei der Sektion fand man ein Sarkom der retroperitonealen Lymphdrüsen, welches das Duodenum in seinem unteren Teil völlig platt gedrückt hatte. — Bei der gegenwärtig immer noch herrschenden Meinung von der Häufigkeit des primären Carcinoms im Pankreaskopf ist dieses eine beliebte Diagnose, auch noch bei der Probelaparotomie. Es muß allerdings zugegeben werden, daß oft nur eine genaue mikroskopisch-topographische Untersuchung des Tumors und seiner Umgebung Aufschluß gibt. Um so mehr muß es als Unfug bezeichnet werden, wenn ein Tumor, der bei der Laparotomie „hinter dem Magen liegend" palpiert wurde, nun als primäres Pankreascarcinom veröffentlicht wird. Wird doch der Tumor im Pankreaskopf[2]) oft nur von carcinomatösen Lymphdrüsen gebildet, oder es ist überhaupt nur eine interstitielle Pankreatitis (Riedel[3])) vorhanden.

Da die **Therapie** der Duodenalstenose nur eine chirurgische sein kann, darf in zweifelhaften Fällen stets die diagnostische Probelaparotomie empfohlen werden, da dieser eventuell gleich die Radikal- oder Palliativoperation angeschlossen werden kann. Doch wird auch die Laparotomie nicht immer vor Fehldiagnosen schützen.

Bei der infausten Prognose des Duodenalcarcinoms muß der Chirurg so früh wie möglich eingreifen. Wenn auch das Carcinom nicht genau zu lokalisieren oder die Ursache der Duodenalstenose

---

1) A. Cahn, Berliner klin. Wochenschr. 1886, Nr. 22. Über die Diagnose der Verengerung des unteren Teils des Duodenums nebst Bemerkungen über das Zurücktreten von Darminhalt in den Magen und den Nutzen der Magenausspülungen bei Ileus.

2) Fuchs, Über carcinomatöse Erkrankungen der Bauchspeicheldrüse. Diss., Breslau 1904.

3) Riedel hat zuerst (Berl. klin. Wochenschr. 1896, Nr. 1) darauf hingewiesen, daß Pankreasverhärtungen nach Ableitung der Galle durch Cholecystostomie oder Cholecystenterostomie (Entfernung der Steine) zurückgingen und Heilung eintrat.

nicht eruierbar war, muß die Laparotomie doch vorgenommen werden. Die seltenen akuten Fälle einer Duodenalstenose verlangen natürlich ohne Aufschub chirurgische Hilfe. Obwohl die periampullären Carcinome schon recht früh Symptome machen, kommen sie doch selten rechtzeitig in chirurgische Behandlung; sie werden als Cholelithiasis monatelang hingeschleppt, kommt es endlich zur Operation, so kann es erst noch passieren, daß das Duodenalcarcinom übersehen wird, besonders wenn zufällig das Carcinom mit eingekeiltem Stein zusammentrifft. Bei einem chronischen Ikterus, der auf eine Verstopfung des Choledochus hindeutet, soll spätestens nach 3 Monaten seit Beginn des Ikterus operiert werden (Kehr, Die in meiner Klinik geübte Technik der Gallensteinoperation usw. 1905, S. 330). Mit dieser Forderung Kehr's dürfte wohl die äußerste Grenze gezogen sein (s. auch Kehr, Münch. med. Wochenschr. 1902, S. 1692). Ist die Radikaloperation eines periampullären Carcinoms nicht mehr ausführbar, so bringt die Cholecystenterostomie als Palliativoperation immer noch Vorteile und vermag das Ende etwas hinauszuschieben. Die Kranken erliegen ja sonst meist der Cholämie, der Cholangitis und deren Folgen. In der mir zugänglichen Literatur fand ich nur 5 Radikaloperationen mitgeteilt. Czerny[1]) hat ein Carcinom des duodenalen Choledochusendes transduodenal entfernt, der Tumor war noch klein, hindernde Verwachsungen nicht vorhanden, aber die Radikaloperation war doch zu spät gewesen, die Obduktion zeigte schon Metastasen in der Leber. Der chronische Ikterus kann zur hämorrhagischen Diathese, er kann ferner zu Gewebsveränderungen führen, welche das Platzen von Nähten begünstigen, Faktoren, die einen Erfolg der Operation vereiteln können, wie im Falle Czerny. In einem zweiten Falle der Heidelberger Klinik trat nach transduodenaler Resectio papillae Vateri et pancreatis wegen Carcinom (Arnspergers Fall 28) Exitus ein infolge Nachblutung ausder Pankreaswunde.

Halsted (John Hopkins Hosp. Bullet. Nr. 106, Jan. 1900) ist einmal die Operation gelungen, jedoch ohne daß dauernde Heilung erreicht wurde. Es handelte sich um ein sehr kleines Carcinom des Divert. Vateri. Er entfernte ein Stück vom gemeinsamen Gallengang, ein Teil vom Duodenum und ein schmales Stück vom Pankreaskopf (zit. nach Körte, Beiträge zur Chirurg. der Gallenwege und der Leber. S. 218.)

---

1) Schüller, Zur Kasuistik und Chirurgie des primären Carcinoms der Papilla Vateri, Fall I. Bruns Beiträge zur klin. Chirurgie 1901, Bd. 31, S. 687.

Ein präjejunales Carcinom hat Syme[1]) mit Erfolg radikal exstirpiert. — Kann der Tumor, der das Duodenallumen einengt, nicht mehr entfernt werden, so vermag die Gastroenterostomie wenigstens die Darmstenose zu kompensieren. Im Falle Butz[2]) wurde bei einem Carcinom der Papille durch Cholecystoduodenostomie der Galle wieder Abfluß verschafft, der Ikterus verschwand, der Prozeß im Duodenum ging unterdessen weiter, es kam zur Duodenalstenose und $^1/_4$ Jahr nach der ersten Operation wurde dann die Gastroenterostomie nötig. Nach einem weiteren Vierteljahr erlag die Kranke der Kachexie. Es genügt also nicht, die zurzeit bestehende Behinderung des Gallenabflusses zu beseitigen, sondern man muß jetzt schon mit der künftig eintretenden Darmstenose rechnen und die Gastroenterostomie noch hinzufügen.

Erst kürzlich (13. November 1906) hat Cordua[3]) im ärztlichen Verein in Hamburg eine 41jährige Patientin, die an einem Carcinom der Papilla duodenalis gelitten hat, vorgestellt. Die klinische Diagnose war auf Choledochusverschluß lithogenen Ursprungs gestellt. Das zehnpfennigstückgroße carcinomatöse Geschwür wurde exstirpiert, der Duct. choledoch. in die hintere Wand des Duodenums eingenäht. Nach Schluß des Duodenums wurde die Gallenblasenexstirpation und eine Gastroenterostomie zur Entlastung des Duodenums hinzugefügt. Die ad extremum abgemagerte Frau hat sich ausgezeichnet erholt und erheblich an Gewicht zugenommen.

Nach besserer Kenntnis der Duodenalcarcinome, besonders nach möglichster Förderung der Frühdiagnose, dürfte auch die Duodenalchirurgie einen segensreichen Aufschwung nehmen und dann der Chirurgie des Magens und derjenigen der Gallenwege ebenbürtig zur Seite stehen.

Fälle aus der pathologisch-anatomischen Anstalt der Universität Basel. (1874—1906).

Von den 9 hier mitzuteilenden Fällen gehören 5 dem weiblichen und 4 dem männlichen Geschlechte an, im Alter von 39 bis 87 Jahren; 2 Fälle saßen über der Papille (siehe Abbildungen), 3 hatten ihren Sitz in der

1) Syme, G. A., The Lancet 1904, pag. 148. Carc. of the duodenum, recovery.

2) Butz, Über Duodenalkrebs und seine Komplikationen (Pankreatitis). Diss., Greifswald 1900.

3) Münchener med. Wochenschrift 1906, S. 2324.

Gegend der Papille und 4 unterhalb der Papille. Die klinische Diagnose im Falle I (parapylorischer Sitz) war „stenosierendes Pylorus-carcinom“ (wurde bei der Operation als Pankreascarcinom angesprochen). Die 3 periampullären Carcinome zeigten alle Ikterus und kamen unter der Diagnose Carcinoma hepatis, im Fall III wurde auch an Pankreascarcinom gedacht. Die 4 präjejunalen Carcinome imponierten als Tuberculosis peritonei, als Carcinosis, als fragliches Carcinoma ventriculi; Fall VII machte überhaupt keine Symptome. Ein Tumor war in 3 Fällen (von 9) zu fühlen. Bei den 3 periampullären Carcinomen wurden nur in einem Falle (Fall III) Konkremente in den Gallenwegen notiert; in den 3 periampullären Fällen war die Gallenblase ektasiert, ebenso Duct. choledochus und Pankreasgang. Eine Abbildung von Fall III findet sich in Kaufmann, Lehrbuch der speziellen pathologischen Anatomie. III. Auflage, S. 573. In diesem Falle war es noch zu einer ausgebreiteten Fettnekrose gekommen. Ungefähr 8 Jahre ante exitum war Fall IV wegen Rektumcarcinom und (mehrere Male nachher) wegen lokalen Rezidiven operiert worden; bei der Sektion konnte im Rektum nichts Carcinomatöses konstatiert werden; im Duodenum fand sich ein gürtelförmiger Tumor, der wohl als primär angesehen werden muß. Was die Metastasen unserer Duodenalcarcinome anbetrifft, so war die Leber in den 9 Fällen 7 mal betroffen, die Lungen 4 mal, das Peritoneum 2 mal, Wirbelsäule einmal und einmal der rechte Hoden. Als interessanter Nebenbefund wies Fall V ein Pankreas accessorium jejuni auf (auch Nebenmilzen).

Fall I. Die Patientin E. B., 64 Jahre alt, wurde am 15. Januar 1906 in die chirurg. Klinik aufgenommen.

Anamnese: Patientin war früher nie ernstlich krank. Seit ca. 3 Wochen leidet Patient an Magenbeschwerden. Sie hat das Gefühl, als ob ihr etwas schwer im Magen liege. Pat. nahm ein Abführmittel, ohne Erfolg. Seit 14 Tagen fortwährend Sodbrennen, Aufstoßen und hier und da Erbrechen. Diese Beschwerden stellten sich nach jeder Mahlzeit ein, auch nachdem Pat. seit einigen Tagen nur flüssige Nahrung zu sich nimmt. Pat. ist in letzter Zeit sehr abgemagert und schwach geworden. Stuhlgang anfangs obstipiert, in den letzten Tagen normal. Schmerzen im Abdomen nehmen zu. Pat. wird mit der Diagnose Ileus in die Klinik geschickt.

Status praesens: Temp. 36,1 °C, Puls 95, (15. I. 1906.) Hochgradig abgemagerte, verfallen aussehende Pat. Augen tief liegend. Haut in großen Falten abhebbar. Zunge schmutzig gelblich-grau, dick belegt. Links Supraclaviculardrüsen leicht vergrößert. Lungen ohne Besonderheiten. Herzdämpfung nicht vergrößert, Töne rein, Aktion unregelmäßig. Puls irregulär und inäqual, öfters aussetzend. Abdomen etwas vorgewölbt, weich. Bei Palpation ausgedehntes Schwappen und Plätschern. Nirgends druckempfindlich. Keine abnorme Resistenz wahrnehmbar. Der schwappende Sack hat die Gestalt des Magens; er reicht bis zur Symphyse. Nach Magenspülung kein Plätschern mehr im Bauch; man fühlt die Wirbelsäule mit der Aorta bequem durch. Rechts vom Nabel in der Pylorusgegend fühlt man einen 2 Frankstück großen, derben Tumor; nicht druckempfindlich: dieser ist gegen seine Umgebung verschieblich. Leber- und Milzdämpfung nicht vergrößert. Harnblase leer.

Diagnose: Stenosierendes Pyloruscarcinom.

Eingetreten 15. I. 06 abends 9 Uhr. Pat. bricht fortwährend, sieht kollabiert aus. Magenspülung. Kochsalzinfusion intravenös 1500 ccm. Kampferinjekt.

16. I. Pat. sieht morgens ziemlich gut aus, hat nicht mehr erbrochen. Puls ziemlich kräftig. Kochsalzinfusion 1500 ccm. Abends Magenspülung, fördert wie gestern viel bräunliche, kaffeesatzartige Flüssigkeit hervor. — Ölinjektion subkutan 50 ccm.

17. I. Vorbereitung zur Operation. Kochsalzinfusion subkutan 1000 ccm. Magenspülung auf dem Stülptisch. — Morph. 0,01.

Fig. 1.
Sonde im Duct. choledochus. P = Pylorus.

12 Uhr mittags Operation: Schnitt in der Mittellinie zwischen Proc. xiph. und Nabel; Eröffnung der Bauchhöhle, Hervorziehen des Magens. Abtasten desselben ergibt keinen Tumor in der Pylorusgegend, nur auf der Serosa finden sich einige Carcinomknötchen; ebenso auf der Serosa des Colon transversum. Die Gallenblase ist gut faustgroß, prall gespannt, durchscheinend. Hinter dem Magen in der Gegend vom Pankreaskopf fühlt man einen derben, hühnereigroßen Tumor. Beim Auseinanderheben der Eingeweide ist der Pylorus bei Druck auf den Magen für Gase gut durchgängig. Man nimmt deshalb an, daß ein Pankreascarcinom den Cysticus komprimiert, daß dasselbe von hinten und die hydropische Gallenblase von vorn auf den Pylorus drückt und so die Symptome einer Pylorusstenose verursacht. Man schreitet nun zur vordern Gastroenterostomie; eine ca. 60 cm unterhalb des Duodenums gelegene Dünndarmschlinge wird hinten durch doppelte, vorn durch dreifache Serosanaht und einfache Schleim-

hautnaht mit dem Magen vereinigt. Nach Eröffnung des Darmlumens wird in jeden Schenkel ein halber Murphyknopf gebracht und nach Vollendung der Gastroenterostomie der zuführende mit dem abführenden Dünndarmschenkel durch den Knopf vereinigt. Über den Knopf wird noch eine fortlaufende zirkuläre Seidennaht gelegt. Nach Vollendung der Enteroanastomose stellt sich heraus, daß dieselbe etwas zu nahe am Magen liegt und der abführende Schenkel der Gastroent. etwas gezerrt und gedreht ist. Durch einige Seidenknopfnähte versucht man, die Drehung aufzuheben, doch gelingt dies nicht recht. Man macht deshalb noch eine Jejunostomie, indem man ein Gummirohr in den obern Dünndarm einführt und dasselbe in einem durch Zusammennähen der Serosa gebildeten 6 cm langen Kanal nach außen leitet. Dann Vernähung der Serosa des Dünndarms mit dem Peritoneum parietale durch Seidenknopfnähte. Verschluß der Bauchdecken durch 3 Silbernähte und Seidenknopfnähte, Haut mit Draht. — Nach der Operation hat Pat. einen ordentlichen Puls. Eingießen von 0,7 Infus. fol. digitalis mit 1 l warmer Na-Cl-Lösung in das Rohr der Jejunostomie.

18. I. Pat. ist unruhig. Puls klein und weich. Coffeininjekt. Temp. 37,5°. Die Därme sind noch schwappend gefüllt; kein Erbrechen. Im Laufe des Nachmittags wird der Puls schlecht, oft nicht mehr fühlbar. Exitus abends $5^1/_2$ Uhr. —

Sekt.-Protokoll Nr. 43, 1906. Die stark abgemagerte Leiche kommt mit der Diagnose: Carcinom des Pankreas, Hydrops der Gallenblase, Kachexie, Gastroenterostomie, Jejunostomie auf den Sektionstisch, am 19. Januar vormittags 10 Uhr.

Wesentlicher Befund: Status post gastroenterostomiam et jejunostomiam, Carcinoma duodeni, Kachexia, Metastases carc. lymphogland. regionalium, hepatis, columnae vertebr. (V.—VIII. V. dors.) Scoliosis col. dors. Cholelithiasis, Cholecystitis chronica, Hydrops vesicae felleae, Atrophia pancreatis, Ectasia duct. Wirsungiani et duct. choledochi. Emphysema et oedema et hypostases pulmonis utriusque. Tuberculosis inveterata pulm. dextr. Bronchopneumonia incipiens lobi inferioris sinistri. Atrophia fusca cordis. Atrophia renum et lienis senilis. Hydrosalpinx sin. et Hydrometra senilis. Polyposis endometrii. Atrophia ovariorum. Oophoritis vetus dextra cum adhaesione ovar. ad process. vermiform.

Länge 154 cm, Gewicht 38,9 kg. Mittelgroße weibliche Greisenleiche, ziemlich stark atrophisch, Haut schlaff, Brüste senil. Muskulatur überall stark atrophisch, gelblichbraun, zerreißlich. Lendenwirbelsäule skoliotisch. Totenstarre an den untern Extremitäten vorhanden. Abdomen etwas aufgetrieben. In der Mittellinie unterhalb des Processus ensiformis bis zum Nabel eine 10,5 cm lange mit Draht und Faden vernähte Operationswunde, an deren unterem Ende ein geknüpftes Drainrohr herausschaut. Dasselbe führt in eine hier angenähte Dünndarmschlinge.

Gehirnsektion ergibt keine Veränderungen.

Brust: Zwerchfellstand rechts 4., links 5. Rippe. Im Thorax liegen vor beide Lungen, die sich in der ganzen Mittellinie berühren, den Herzbeutel vollständig verdecken. Pleurahöhlen enthalten keine Flüssigkeit.

Herz von entsprechender Größe. Epikard ziemlich fettreich. Rechter Ventrikel enthält Cruor und Speckhaut, die sich in den rechten Vorhof

fortsetzen. Endokard glatt. Pulmonalklappen zart, diffus rot imbibiert. Pulmonalis ohne Besonderheiten. Tricuspidalis knapp für 3 Finger durchgängig, Klappengewebe o. B. Herzohr leer. Muskulatur braunrot, mäßig stark entwickelt. Linker Ventrikel gut kontrahiert, leer. Endokard etwas verdickt. Aortaklappen an der Basis verdickt. Aortenintima o. B. Mitralis für 2 Finger durchgängig. Klappengewebe etwas verdickt. Vorhof bietet keine Veränderungen. Foramen ovale geschlossen. Muskulatur auf Schnitt braun, trocken. Coronararterien ziemlich weit klaffend, o. B.

Halsorgane: Zungentonsille ziemlich stark entwickelt. Gaumentonsillen atrophisch. Pharynx- und Ösophagusschleimhaut dunkelblaurot. Im Ösophagus zahlreiche Epithelverdickungen, im obern Teil einige erweiterte Venen. In der Höhe der Bifurkation an der vordern Wand ein etwa für einen Kirschkern durchgängiges blasses Divertikel. Schleimhaut des Kehlkopfs blaß. Trachea wird durch einen rechtsseitigen Strumaknoten ziemlich stark komprimiert und nach links gedrängt. Der betreffende Knoten, über gänseeigroß, enthält nur in den Randpartien wenig normales Parenchym, sonst besteht er aus zahlreichen, zum Teil cystisch, hämorrhagisch umgewandelten Kolloidknoten. Der anderseitige Lappen ist nicht ganz hühnereigroß, von schlaffem, weichem Parenchym gebildet. Ductus thoracicus weit, frei von Tumor.

Brust: Lungen beiderseits sehr voluminös, stark flaumig. Unterlappen dunkelblaurot. Linke Lunge auf Schnitt Oberlappen blaß braunrot, Lunge überall lufthaltig. Unterlappen sehr feucht, überall entleert sich auf Druck viel dunkle, blutige Flüssigkeit, an einzelnen Stellen springen kleine Herdchen etwas vor, trockener als ihre Umgebung, sinken in Wasser unter. Bronchien stark gerötet, namentlich in den untern Partien sehr viel blutige Flüssigkeit enthaltend. Hilusdrüsen stark anthrakotisch, vergrößert, nirgends Kalk.

Rechte Lunge äußerlich wie linke. Auf Schnitt Oberlappen stark lufthaltig. Unter-Lappen dunkel, sehr viel schaumiges Blut entleerend, nirgends pneumonische Stellen. Bronchien sehr stark gerötet. Hilusdrüsen stark anthrakotisch; in einer kleinen Drüse ein kleiner, kreidiger Herd. — Im 5.—8. Brustwirbel grauweiße Tumormetastasen. Die oben erwähnte Skoliose sitzt im 5. Brustwirbel, der rechts etwas eingeknickt erscheint.

Bauch: Bei Eröffnung des Abdomens liegt unter dem rechten Rippenbogen ein Stück Leberlappen, mit verschiedenen Knoten bedeckt, vor. Nach rechts überragt die gut apfelgroße, prall gespannte Gallenblase den Rippenbogen beträchtlich. An ihrer Spitze eine Adhärenz mit der Flexur des Colons. Die ganze linke Bauchseite wird bis hinab auf die Beckenschaufel eingenommen von dem sehr stark geblähten und gefüllten Magen, derselbe mißt 32 : 10 cm. Der Pylorusteil steigt von unten ungefähr in der Mittellinie des Bauches nach oben. Duodenum verschwindet unter der Leber; oberhalb des Pylorus ist eine Schlinge des Jejunums an den Magen angenäht. In kurzer Entfernung von dieser Stelle ist zwischen den beiden Schenkeln dieser Schlinge nochmals eine Anastomose angebracht (in welcher ein Murphyknopf zu fühlen ist). Vor dieser Anastomose ist der eine Schenkel ungefähr um eine halbe Tour gedreht. Am andern befindet sich in der Serosa des Darmes eine Naht. Der abführende Schenkel ist 20 cm

unterhalb der Anastomose an der Bauchwand angenäht, in diesem Schenkel steckt das oben erwähnte Drainrohr. Nach unten und rechts liegt der ganz atrophische, kontrahierte Dünndarm und das Cöcum. Processus vermiformis 12 cm lang, durchgängig, mit seiner Spitze am rechten Ovarium adhärent. In der Bauchhöhle in der Nähe der Gallenblase ein Corpus librum von Bohnengröße. — Milz 9 : 6 : 2 cm, Konsistenz zäh, Kapsel leicht runzlig. Auf Schnitt Pulpa dunkelrot; namentlich die Trabekel sehr deutlich sichtbar. — Leber 23 : 26,5 : 6 cm. Oberfläche glatt, in beiden Lappen zahlreiche bis erbengroße, flache, weiße, derbe Tumorknoten. Leber auf Schnitt deutliche Zeichnung. Farbe des Parenchyms dunkelbraunrot. Überall springen auf Schnitt die erwähnten Tumorknoten hervor. — Magen sehr weit, bis 3 Liter haltend. Schleimhaut graubraunrot, 4 cm oberhalb des Pylorus ist die oben erwähnte Gastroenterostomie. Pylorus weit, o. B. Gleich unterhalb desselben sitzen im Duodenum in der Wand einige derbe weiße Knötchen (mikroskopisch zwischen Muskelschicht und Serosa Metastasen). 3,5 cm unterhalb des Pylorus eine starke Stenose, bedingt durch ein fast vollständig zirkulär verlaufendes Geschwür (s. Fig. 1, S. 73), das breite, schwielige Ränder hat, und auf dessen Grund mißfarbene, dem Pankreas ähnlich sehende Tumormassen sichtbar sind. Der Tumor steht mit dem Pankreas in enger Beziehung. Das Geschwür hat in der Querrichtung des Darms eine Länge von 4,5 cm. Gleich unterhalb desselben mündet die Papille, die für die Sonde durchgängig ist, nachdem man einigen Widerstand in Tumorhöhe überwunden hat. Duct. choledochus stark erweitert. Gallenblase stark hydropisch, darin ca. 50 schwarz und gelb facettierte Gallensteine. Schleimhaut o. B. — Pankreas atrophisch, ziemlich viel Fett enthaltend. Duct. Wirsungianus stark ektasiert, viele Maschen bildend. — Beide Nieren außerordentlich klein, Kapsel ziemlich leicht abziehbar. Oberfläche leicht granuliert. Konsistenz ziemlich zäh. Auf Schnitt Rinde sehr schmal. Pyramiden o. B. Farbe blaßbraunrot. Nebennieren flach, o. B. — Blase ziemlich weit, enthält etwas eitrigen Urin. Schleimhaut ziemlich stark gerötet, sonst o. B. An Hals und Urethra verschiedene variköse Venen. Blasen- und Parametralplexus größtenteils thrombosiert. — Vagina weit, schlaffwandig. Orific. ext. geschlossen. Cervix lang, Corpus kuglig, entleert beim Einschneiden ziemlich viel braunen Schleim. An der Hinterwand ein haselnußgroßer, blauroter Polyp, an der Seitenwand mehrere kleinere. R. Ovarium vollständig atrophisch, in narbigem Gewebe, linkes Ov. noch etwas größer, ebenfalls stark atrophisch. Links eine Hydrosalpinx mäßigen Grades. Darmschleimhaut im obern Teil stark gerötet und geschwollen, sonst o. B.

Ergebnis der histologischen Untersuchung.

Der Randwulst des Geschwürs zeigt auf einem Schnitte, der der Peripherie des Wulstes in der Längsrichtung des Darmes entnommen ist, das typische Bild eines Adenocarcinoms, das in die Tiefe bis in die äußeren Schichten der innern Muscularis gewuchert ist. Die drüsenähnlichen Bildungen sind zum Teil zu kleinen Cysten umgewandelt; in das Lumen springen sich verzweigende Bindegewebssepten vor; überall sind die Drüsenlumina ausgekleidet von einem meist einschichtigen Cylinderepithel-

saum, nirgends Becherzellen. Der Epithelsaum zeigt hier zylindrische, dort mehr kubische Zellen, deren Kerne oft eine etwas ungleichmäßige Lagerung, verschiedene Gestalt, bald mehr stäbchenförmig, bald mehr rund, und auch verschieden intensive Färbbarkeit zeigen. Trotz der scheinbaren Regelmäßigkeit bei schwacher Vergrößerung offenbart sich bei stärkerer Vergrößerung eine kolossale Polymorphie. Das Wachstum ist ein überstürztes, wie in schnell wachsenden Eierstockstumoren erhebt sich das Epithel oft in Epithelknospen. Das Stroma besteht aus wenig Bindegewebe ohne bestimmte Anordnung; am Rande der Drüsenwucherung kleinzellige Infiltration. Die Schleimhaut, die über den Wulst hinwegzieht, zeigt noch die Reste der vielfach durchbrochenen Muscularis mucosae. Gegen das Darmlumen hin stehen auf der Höhe des Wulstes nekrotische Zottenreste, an deren Basis die Drüsenwucherung beginnt, die in der Form und Größe an unregelmäßig gewucherte Lieberkühnsche Drüsen denken lassen, der Übergang in diese vollzieht sich am Rande gegen die gesunde Partie auch nur allmählich. Bemerkenswert ist noch, daß eine Gruppe Brunnerscher Drüsen noch eine Strecke von $2^1/_2$ mm den Wall hinaufreichen, und, wie bekannt, ebenfalls die Muscularis mucosae durchbrechen. Die Brunnerschen Drüsen zeichnen sich scharf ab von der Umgebung, die tumorwärts kleinzellig infiltriert ist.

Ein Schnitt durch die Mitte des Geschwürs in der Längsrichtung des Darms zeigt von dem beidseitigen Randwulst abfallend an Stelle der Schleimhaut eine kernlose, nekrotische Schicht; die Muscularis mucosae ist nicht einmal mehr angedeutet. Verfolgen wir nun die Partie des Geschwürsgrundes in die Tiefe, so kommt zunächst eine Partie ziemlich straffaserigen Bindegewebes, meist senkrecht gegen das Lumen ziehend; zwischen den Bindegewebsfasern verschieden intensiv gefärbte Kernschollen und Detritusmassen. Deutliche Drüsenschläuche werden erst in einer Tiefe sichtbar, deren Entfernung vom Darmlumen etwa der Dicke der Mucosa im normalen Bezirk entspricht. Die Wucherung reicht dann in die Tiefe bis nahe an die Pankreasläppchen, an der Grenze sind Reste der Muskelschicht sichtbar, auch hier fällt das Vorwiegen der Bindegewebsfasern auf. Die atypische Drüsenwucherung ist eine reichliche und kompliziert durch vielfache Septenbildung und Verzweigungen, das Lumen ist hier und da ausgeweitet. Der Epithelsaum ist analog dem beim Randwulst beschriebenen. Im Zwischengewebe nahe der nekrotischen Schicht oft kleinzellige Infiltration. Zwischen den Pankreasläppchen reichliche Bindegewebsbildung.

Der auffallende Bindegewebsreichtum des Geschwürsgrundes mußte die Vermutung nahe legen, daß hier ein Carcinom auf dem Boden eines Ulcus simplex entstanden ist, doch läßt sich diese Vermutung nicht zur Gewißheit erheben, da ja auch durch die Cholelithiasis in diesem Falle eine Ätiologie für die Bindegewebsbildung in der Umgebung des Duct. choledochus (wie es für die interstitielle Pankreatitis im Kopfteil längst bekannt) geschaffen.

Die Untersuchung einer Lebermetastase ergab ähnliche Drüsenimitationen wie im Primärtumor, doch treffen wir hier öfters Becherzellen an und im Drüsenlumen eine homogene, schleimige Substanz. Der Epithelsaum zeigt an einigen Stellen eine tadellose Regelmäßigkeit, an andern Stellen dagegen eine ganz bedeutende Polymorphie. Das feinfaserige

Zwischengewebe ist spärlich. Am Rande der Metastase hier und da eine Andeutung eines Infiltrationswalles. Die umgebenden Leberzellbalken sind dicht zusammengedrängt; um die Gallengänge und Pfortaderäste ist eine geringe herdweise Infiltration mit Rundzellen aufgetreten; ferner finden sich Ablagerungen von grünlichbraunem, fein- und grobkörnigem Pigment im Lebergewebe.

Fall II. Witwe M. W., 40 Jahre alt, tritt am 16. Februar 1884 in die medizinische Klinik ein.

Anamnese: Vater der Pat. starb an einem Herzleiden, die Mutter lebt und ist gesund; alle 4 Geschwister gesund. Pat. war bis vor ca. 1 Jahr stets gesund. Anfangs hatte sie 2—3 Monate lang heftige Diarrhöen, dann Appetitlosigkeit und Schmerzen in der Lebergegend. Bald darauf starkes Jucken der Haut, dann bemerkte sie auch die gelbliche Verfärbung der Haut; exquisit gelbgrün erst seit 4—5 Wochen. Sie will früher nie ikterisch gewesen sein, wohl aber habe sie oft Diarrhöen gehabt. Seit ca. 3 Monaten sind die Schmerzen heftig und seit ungefähr 7 Wochen ist das Abdomen aufgetrieben. Hier und da Nachtschweiße und Husten, nie Blut im Auswurf. Letzte Geburt vor 4 Jahren, von normalem Verlauf. Stuhlgang täglich, grau gefärbt.

Status praesens: Temperatur 35°. Puls 60—66, nicht ganz regelmäßig. Patient hochgradig ikterisch, und zwar sind nicht nur die Schleimhäute gelblich, sondern der ganze Körper. Zunge stark belegt, trocken, gelb verfärbt. Appetit gering. Lunge: Schall beiderseits vorn oben ohne Differenz. Atemgeräusch scharf vesikulär, Exspirium etwas verlängert. Untere Grenze an der 5. Rippe. Lungenstatus der Rückenseite nicht aufgenommen, da Pat. zu schwach, um sich aufzurichten. Herz ohne Besonderheiten.

Abdomen stark aufgetrieben, prall gespannt, an den seitlichen Partien etwas freie Flüssigkeit. Leber in toto stark vergrößert, 3—4 Querfinger unter dem Rippenrand. Das Scrobiculum cordis stark hervorgewölbt. An der Oberfläche der Leber mehrere harte, ungleich große Knoten leicht fühlbar. Im Urin Eiweiß und viel Gallenfarbstoffe. Puls sehr langsam. Cheyne-Stokessches Phänomen.

Diagnose: Carcinoma hepatis.

17. II. Exitus letalis.

Auszug aus dem Sekt.-Protokoll Nr. 56. 1884. Die Sektion fand am 18. Februar im Sektionskurs 2 Uhr nachmittags statt.

Wesentlicher Befund: Carcinom des Duodenums, der Lymphdrüsen, der Leber, der Lunge. Endocarditis verrucosa mitralis et aortica, Thrombose der Vena cruralis dextra, hämorrhagische Infarkte der rechten Lunge, hämorrhagische Erosionen des Magens und des Duodenums. Hydrops. Anasarka. Perimetritis chronica. Fibroma molle pendulum lab. maj. sin. —

Haut zitronengelb, Konjunktiven gelb, Panniculus gut erhalten, ikterisch.

Abdomen: In der Bauchhöhle ca. 1 Liter einer braunroten, trüben Flüssigkeit. Die Leber überragt mehr als handbreit den Rippenbogen und ist besetzt mit zahlreichen bis handtellergroßen, flach prominierenden, zitronengelben Knoten. Milz etwas vergrößert, schmutzig rotbraun, derb. Am Rand zahlreiche rote Knötchen und Cysten. Jejunum, Ileum, Dick-

darm in der ganzen Länge ohne Geschwür. Im Rektum lehmfarbene Fäces. Duodenum Schleimhaut mit mehreren bis mandelgroßen hämorrhagischen Erosionen mit schwarzer Basis. Die Einmündungsstelle des Duct. pancreaticus enthält eine bohnengroße rötliche, weiche Masse (teleangiektatisches Papillom mit Zylinderepithel). Diese Masse hängt zusammen mit einer 5 Frankstück großen flachen, etwa 5 mm dicken Geschwulst, welche die ganze Dicke des Darms durchsetzt. Mikroskopisch: Zylinderzellencarcinom. Auch die Pars interstitialis ductus choledochi ist daran beteiligt. Duct. choledochus sehr weit (Maximum 27 mm), enthält grünen Schleim. Gallenblase vergrößert, Schleimhaut verdickt, rötlich, kein Carcinom. Keine Steine. — Leber sehr groß, schwer. Auf Durchschnitt zahlreiche bis hühnereigroße Knoten, einige erweicht. Tumoren der Leber mikroskopisch ebenfalls Zylinderzellencarcinom. Pankreas zeigt in der ganzen Länge abwechselnd rötliche und derbe weiße Läppchen. Weiße Knoten am reichlichsten im Kopf. Mikroskopisch überall Pankreasstruktur, Stellen grobkörnig, hier und da fettig degeneriert. Duct. pancreaticus im Kopfteil sehr weit, 26 mm, dickwandig, auf der Innenfläche stecknadelkopfgroße, rötliche Wärzchen. An der Einmündungsstelle die oben beschriebene bohnengroße, rötliche, weiche Masse (teleangiektatisches Papillom mit Zylinderepithel, mit dem Carc. duodeni zusammenhängend). Portaldrüsen groß, grünlich, die eine walnußgroß, weißlich, eiterartig erweicht. Vena portarum enthält ein gelbes, zentral erweichtes, mit der Wand verklebtes Gerinnsel, das sich weit in den rechten Ast forterstreckt, hier braunrot, total obturierend. In der Magenschleimhaut sehr zahlreiche bis stecknadelkopfgroße Extravasate und Substanzverluste, sonst Schleimhaut blaß, kein Carcinom. Harnblase enthält ikterischen Harn. An der Wirbelsäule nichts Auffälliges. Mammae weiß, atrophisch, von Fettläppchen durchwachsen, kein Carcinom. Linke Lunge großenteils lufthaltig, mit spärlichen, meist subpleuralen, ikterischen Knoten.

Fall III. Krankengeschichte nicht erhältlich. Sekt.-Protokoll Nr. 288. 1889. (Privat-Sektion.) B. S. Schlafwagen-Kondukteur, 41 Jahre alt, geboren 31. Januar 1848, gestorben 2. August 1889, 4 Uhr a. m., seziert 3. August 1889, 11 Uhr a. m.

Klinische Diagnose: Carcinoma hepatis (Carcinoma pancreatis).

Wesentlicher anatomischer Befund: Carcinom des Duodenums (Papill. intestinalis choledochi). Carcinom der Leber, der portalen Lymphdrüsen. Icterus universalis. Cholelithiasis, Cholecystitis catarrhalis, Hydrops vesicae felleae. Fettgewebsnekrose des Pankreas. Peritonitis chronica und serofibrinosa recens. Gastritis chronica. Synechia pericardii totalis, Dilatation des rechten Ventrikels. Endocarditis chronica aortica et mitralis. Oedema pulmonum. Anasarka der unteren Extremitäten.

Stark abgemagerte Leiche. Haut goldgelb bis bräunlichgelb. Konjunktiven gelb.

In der Bauchhöhle etwa 200 ccm schmutzig bräunliche Flüssigkeit. Einzelne Darmschlingen untereinander verklebt. Die Gallenblase mit einer Dünndarmschlinge am Fundus locker verklebt. Im kleinen Becken Fibrinklumpen. Das große Netz über den linken Leberlappen nach oben ge-

schlagen, fettarm, mit den Bauchdecken verwachsen. Gallenblase stark prominent und prall gefüllt. Der rechte Leberlappen mit dem Rippenbogen durch einige Stränge verwachsen. Die Leber überragt um 4 Finger den Rippenbogen. Magen und Milz nach hinten und oben gedrängt. Milz sehr fest mit der Umgebung adhärent. Die Oberfläche mit einer zottigen, dicken, hellgelben Fibrin- und Eiterschicht bedeckt. Milz stark vergrößert. Durchschnitt dunkelgraurot. Konsistenz schlaff. Colon transversum im rechten Abschnitt mit dem rechten Leberlappen adhärent. Rechte Niere fest mit der Unterfläche der Leber verwachsen. Im Magen bräunliche Flüssigkeit, Schleimhaut teils schiefrig, teils graurötlich gefleckt. Schleimhaut in der Cardia blaß. Pylorus vollständig intakt, ebenso die Pars transversa sup. duodeni. Duodenum enthält bräunlichgelben Schleim. In der Gegend der Papille eine stark fünffrankstückgroße, gelblichweiße Geschwulst mit überhängenden Rändern und deprimiertem Zentrum; in der Mitte mündet der Duct. pancreat.; etwas exzentrisch eine kirschkerngroße Öffnung mit lappigen und etwas fetzigen, dicken, weichen Rändern, welche in den fingerdicken Duct. choledochus führt. In der Gegend des Pankreaskopfes lassen sich drei derbe, etwa kirschgroße Tumoren durchfühlen. Der eine derselben gehört, wie sich bei der Präparation herausstellt, der Duodenalgeschwulst an, welche zapfenförmig am innern Umfang des Choledochus heraufgreift. Die beiden andern sind gelblichweiße, vergrößerte Lymphdrüsen. Der Pankreaskopf fühlt sich etwas derb an, ohne Knoten, blaß graurötlich, körnig. Das übrige Pankreas etwas weicher. Auf dem ganzen Pankreas sehr ausgebreitete Fettnekrose. Starke Dilatation des Duct. Wirsungianus [Abbildung in Kaufmann, Lehrb. d. spez. pathol. Anat. III. Aufl. 1904, S. 573]. — Duct. choledochus im untersten Teil ringförmig von der Geschwulst umgeben, in seiner Nähe die beiden schon erwähnten, vergrößerten Lymphdrüsen. Duct. chol. und hepaticus in der ganzen Ausdehnung fingerdick, mit stark verdickter Wand. Duct. cysticus federkieldick, enthält 2 erbsengroße, maulbeerförmige, schwarze Konkremente. Die Wand der Gallengänge verdickt. Gallenblase weit, angefüllt mit schleimiger, klarer Flüssigkeit, mit milchigem Satz. Letzterer besteht mikroskopisch der Hauptsache nach aus Zylinderepithelien (zum Teil in Schläuchen angeordnet) und Eiterkörperchen. Wand der Gallenblase verdickt, Schleimhaut mit weißlichem, rahmigem Belag, retikuliert, etwas schwielig. — Leber fest mit dem Zwerchfell verwachsen, besonders in der Gegend des Herzbeutels. Nach links von dieser Stelle gegen die Milz zu eine faustgroße, von mehreren Strängen durchzogene Höhle, z. Tl. mit eitrig-fibrinösem Belag ausgekleidet. Die Stränge verlaufen von der Leber zum Zwerchfell, als Inhalt findet sich schleimig-eitrige, gelbe Flüssigkeit. Die Höhle greift bis auf den obern, äußern Umfang der Milz hinüber. — Leber bedeutend vergrößert. An der Oberfläche zahlreiche, bis 5 Frankstück große, flache Erhabenheiten z. Tl. mit zentraler Depression: diese greifen als graue und gelblichweiße Knoten ins Parenchym ein. Auf Durchschnitt der Leber finden sich zahlreiche, zerstreute, hanfkorn-, erbsen-, kirsch-, walnuß-, apfel- bis faustgroße Knoten von derber Konsistenz, von grauweiß oder gelblichweißer Farbe und graurötlichem Saum. Das noch vorhandene Leberparenchym schmutzig graubraun, zum Teil ikterisch. Zeichnung der Acini undeutlich. An der Porta hepatis einige bis hasel-

nußgroße, gelbweiße, derbe Knoten. Mikroskopisch finden sich in den Leberknoten meist gut erhaltene, in weiten Maschen gelegene, keulenförmige, pyramidenförmige, sowie zylindrische Zellen.

Fall IV. Dieser Fall ist dadurch interessant, daß er eine Frau betrifft, welche ungefähr 8 Jahre vor dem Exitus wegen Mastdarmcarcinom und (mehrere Male nachher) wegen lokalen Rezidiven operiert wurde. Eine Krankengeschichte ist nicht vorhanden (Versorgungshaus).

Sekt.-Protokoll Nr. 352, 1893 (Auszug): F. R., Näherin, 63 Jahre alt, geboren 21. April 1830, gestorben 11. September 1893, 6^{15} a. m., seziert 11. September 1893 3^{h} p. m.

Klinische Diagnose: operiertes Carcinoma recti, Carcinoma hepatis. Diverse Metastasen. Ikterus, Marasmus.

Wesentlicher Befund: Carcinoma simplex part. descend. duodeni et duct. choledoch. Enorme Erweiterung der Gallenblase. Carcinom der Leber, Lungen, Retroperitonealdrüsen. Prolapsus recti. Alte Mastdarmscheidenfistel. Hämorrhagische Erosionen des Magens. Blutinhalt in Magen und Darm. Obliteration des ost. ext. u. int. uteri. Part. Defekt der linken Tube. Fibromyom.

Im Rektum der stark abgemagerten Person wurden außer der Operationsnarbe und einer Rektovaginalfistel keine Veränderungen, besonders nichts Carcinomatöses konstatiert; dagegen wies das Duodenum im absteigenden Schenkel (parapapillär) einen gürtelförmigen, im Zentrum zerfallenden, am Rande höckerig prominierenden Tumor auf. Ferner saß im Duct. choledochus ungefähr $1\,^{1}/_{2}$ cm über der Papille ein derber Geschwulstpfropf, der mit feiner Sonde leicht (bis ins Duodenum) verschiebbar war. — Gallenblase prall gespannt, überragt handbreit den Rippenrand, liegt auf dem oberen Umfang der Fossa iliaca dextra. Duct. choledochus daumendick. Aus Gallenblase und großen Gallengängen werden ca. 650 ccm schwarzgrüne Galle aufgefangen. Gallenblase dickwandig (kein Carc.). Druck auf den Duct. choledochus entleert keine Galle ins Duodenum, derselbe ist oberhalb der Papille durch einen haselnußgroßen, derben Geschwulstpfropf verlegt, der mit feiner Sonde bis auf die Geschwürsfläche des Duodenums verschiebbar ist. — Leber verkleinert (1200 gr), Kapsel mit zahlreichen Schwielen. Auf Durchschnitt grünlich, Acini klein. Im rechten Leberlappen ein hanfkorngroßer, grauweißer Knoten. Pankreas sehr schmal, schwielig, klein. Duct. Wirsungianus sehr weit, frei. — Magen groß, reicht bis zur Linea innominata sinistra. Drüsen der Gekröswurzel bis walnußgroß; Durchschnitt teils blaß, teils ikterisch. In der Beckenhöhle etwa 100 ccm zähflüssige, ikterische Flüssigkeit.

Mikroskopisch: Carc. duodeni, hepatis, lymphogland. retroperiton., pulmon. ergeben überall großzelligen, vielfach fettigen degenerierten Krebssaft (Zellen oft mit Vakuolen).

Fall V. Der 39jährige Kesselschmied E. G. sucht am 4. Januar 1889 die medizinische Klinik auf.

Anamnese: Familienanamnese ohne Belang. Im Juli 1888 wohnte Pat. in einem feuchten Logis, seit dieser Zeit will Pat. öfter gehustet haben, auch Kopfschmerzen haben. Keine Nachtschweisse. Seit 3 Tagen

Engigkeit, Schmerzen in der Magengegend. Die letzten 2 Nächte soll starkes Fieber bestanden haben. Unterleib vom „Gemäch" bis zur Brust schmerzhaft. Appetit soll ordentlich sein. Ein Laxans förderte vorgestern einen schwarzen Stuhl zu Tage, seither kein Stuhlgang mehr.

Status präsens: Temperatur 38,0 °. Puls nicht beschleunigt, kräftig, regelmäßig. Zunge leicht belegt, feucht. Mittlerer Ernährungszustand. Thorax lang, schmal, symmetrisch. Lungengrenze v. rechts oberer Rand der VII. Rippe, links oberer Rand der V. Rippe, hinten X., XI Dornfortsatz. Schall überall sonor, hinten eine Spur abgeschwächt, ebenso die Atmung. Herzdämpfung normal, Töne rein, Spitzenstoß an der 6. Rippe. Abdomen über den Recti gespannt, hart, druckempfindlich, im übrigen weich. Keine Druckempfindlichkeit oberhalb der Inguinalgegend. Keine Roseolen. Leber und Milz nicht vergrößert.

5. I. 1889. Pat. schläft wenig, klagt über starke Schmerzen im Bauch. Stuhl angehalten. Tinct. opii simpl. 3 × 10 gtt.

7. I. Keine Besserung, immer die nämlichen Schmerzen. Rechter Hoden zeigt einzelne, kleine, harte Tumoren, ist auf Druck sehr schmerzhaft. Linker Hoden schmerzhaft, kein Tumor fühlbar. Kein Ausfluß. Hochlagerung, Prießnitz. Eisblase.

10. I. Etwas weniger Schmerzen. 4 Tage keine Defäkation. Klysma.

12. I. Austritt.

21. I. Wiedereintritt. Der rechte Hoden ist größer geworden und schmerzhaft.

23. I. Zur Bestimmung freier HCl wird der Magen ausgepumpt. Die Reaktion (Eisenchloridcarbol u. Phloroglucinvanillinprobe) ergibt Abwesenheit von freier HCl, dagegen Anwesenheit von Milchsäure.

Im Epigastrium ein höckriger, leicht druckempfindlicher Tumor fühlbar.

1. II. Pat. wird immer schwächer, sieht kachektisch aus.

8. II. Kolossale Schwäche.

12. II. Exitus.

Klinische Diagnose: Tuberculosis peritonei, Orchitis tuberc., Phthisis pulm.

Sekt.-Protokoll Nr. 68, 1889, 13. II. 3 h p. m.

Wesentlicher Befund: Carcinoma duodeni gegenüber der Papille, im Anfangsteil der Pars transversa inf. Perforation in retroperitoneales Gewebe. Kotabszeß. Metastasen in Lunge, Leber, rechten Hoden, Mesenterialdrüsen. Gastrektasie. R. Hydronephrose. Gastroenteritis. Emphysema pulm. Hypertrophie des rechten Herzens. Nebenmilzen. Nebenpankreas. Anämie.

Stark abgemagerte, doch muskulöse, männliche Leiche. Haut des Gesichts schmutzig gelblich weiß, die des übrigen Körpers blaß. Panniculus atrophisch. Muskulatur blaßrot. Lippen weiß. Ödem der Füße. Beide Hoden im Hodensack; der rechte vergrößert, fühlt sich sehr derb an. In der linken Inguinalgegend eine walnußgroße, diffus in die Nachbarschaft übergehende Geschwulst, die sich höckrig anfühlt; äußerer Inguinalring läßt die Spitze des Zeigefingers eintreten.

Gehirnsektion gibt keine Veränderungen.

Brust: Zwerchfellstand beiderseits hinter der 5. Rippe. Rechte Lunge

vollständig frei, keine Flüssigkeit in der rechten Pleurahöhle; in der linken ca. 20 ccm trübe, weißliche Flüssigkeit. Linke Lunge zeigt hinten einige bandförmige Adhärenzen am Unterlappen. — Herz vergrößert. Auf der Vorderseite des rechten Ventrikels ein etwa 2 Frankstückgroßer Sehnenfleck. Im erweiterten und hypertrophischen rechten Herzen blasse Speckhaut, fast kein Cruor. . Pulmonalklappe gut erhalten. Umfang der A. pulm. 8,8 cm. Tricuspidalis intakt. For. ovale geschlossen. Linker Ventrikel etwas hypertrophisch. Umfang der Aorta 7 cm. Noduli ihrer Lappen leicht verdickt. Vorderer Mitralzipfel am Rande schwielig und etwas elongiert. Muskulatur äußerst blaß, lehmfarben. Mikroskopisch im Herzmuskel nach außen um die Kerne große Pigmentgruppen; das graugelbliche Herzfleisch gegen das Endokard zu zeigt Verwischung der Querstreifung und Fettdegeneration. — Rechte Lunge. Sämtliche Lappen lufthaltig, vesikulär emphysematös, der obere und mittlere Lappen blaß, der untere graurötlich, ödematös. Im oberen Drittel des Oberlappens und im unteren des Unterlappens je ein haselnußgroßer, milchig weißer, weicher umschriebener Knoten. Bronchialdrüsen bis bohnengroß, schwärz; auch das Lungengewebe stark anthrakotisch. Schleimhaut der Bronchien blaß. — Linke Lunge: Oberlappen lufthaltig, sehr blaß, vesikulär emphysematös, an der Spitze einige bis erbsengroße Emphysemblasen und ein hanfkorngroßes, schwarzes, derbes Knötchen, auf Schnitt trocken. Unterlappen lufthaltig, sehr stark ödematös, blaß graurötlich. Im hinteren, unteren Teil eine etwa walnußgroße, konsistentere, wenig lufthaltige Partie von grauroter Farbe. Bronchialdrüsen und Schleimhaut der Bronchien wie rechts.

Halsorgane: Tonsillen beiderseits bohnengroß, weißlich, auf Schnitt saftig. Schleimhaut von Ösophagus, Larynx, Trachea blaß. Schilddrüsenlappen beiderseits etwas über hühnereigroß mit mehreren haselnußgroßen, kolloiden Knoten, Intima der Aorta thoracica zeigt spärliche, gelbliche Flecken.

Bauch: keine Flüssigkeit in der Bauchhöhle. Magen bedeutend erweitert. Fundus reicht bis zum Nabel. Netz fettarm; ein Strang desselben tritt in den linken Leistenkanal und ist hier adhärent. Die vorliegenden Dünndarmschlingen blaß. Nirgends Tuberkel sichtbar. Harnblase vergrößert, stark gefüllt. Gallenblasenfundus an der rechten Kurvatur adhärent. Beim Herüberschlagen der Därme kommt eine faustgroße Vortreibung der Mesenterialwurzel zum Vorschein, welche von der Pars transv. inf. duodeni bis zum Promontorium reicht, sich prall elastisch anfühlt und Fluktuation zeigt. Sie liegt in der Mittellinie, vor der Lendenwirbelsäule. Beim Anziehen der Darmschlingen reißt das Mesenterium am rechten Umfang der Geschwulst ein und zwar in der Mitte einer 5 Frankstück großen, blattartig gezeichneten, flachen, geschwulstähnlichen, weißen Masse; aus dem Einriß entleert sich bräunlicher Darminhalt. — Milz mit dem Zwerchfell mehrfach verwachsen, mittelgroß. Kapsel schlaff. Konsistenz zäh. Auf Schnitt blaßgraurötlich. Nebennieren etwas derb, ohne Besonderheiten. — Linke Niere: Kapsel schwer ablösbar; Oberfläche im allgemeinen glatt, sehr blaß, mit zwei erbsengroßen Cysten und einer bohnengroßen, seichten, narbigen Vertiefung an der Vorderfläche. Rinde und Mark sehr blaß, erstere 7 mm breit, etwas trüb. Becken blaß. Ureter federkieldick. — Rechte Niere im Zusammenhang mit der Geschwulst und dem Duo-

denum herausgenommen. Ureter geschlängelt, im obern Teil fingerdick, verläuft etwa 5 cm in der Geschwulstmasse und ist an einer Stelle vollständig von ihr umgeben. [Die Geschwulstmassen gehen auch in den Psoas hinein und haben ihn zum Teil erweicht.] Kapsel der Niere schwer abzulösen. Oberfläche glatt. Rinde und Mark sehr blaß. Nierenbecken bildet einen über hühnereigroßen, schwappenden Sack. Papillen abgeplattet. Rinde 4—5 mm. — In der Harnblase etwas trüber Urin, Schleimhaut blaß. Prostata etwas vergrößert. Durchschnitt grauweiß. Im Rektum gelbe Kotmassen, Schleimhaut bräunlich, sukkulent. Magen bedeutend erweitert, Schleimhaut weißlich trüb, mameloniert. Duodenum, Schleimhaut teils schiefrig, teils gelblich imbibiert. Aus der Papille kommt gelbe Galle. Gegenüber der Papille, im Anfangsteil der Pars transversa inferior des Duodenum ein etwa 2 Frankstück großes Loch, umgeben von wulstigen, weißen, weichen Geschwulstmassen. Dieses Loch führt in eine faustgroße, bis ans Promontorium reichende, retroperitoneale, mit Darminhalt gefüllte Höhle, welche der oben beschriebenen Geschwulst entspricht. — Mesenterialdrüsen weißlich, bohnengroß, ziemlich derb. — Im obern Teil des Jejunum, etwa 10 cm unterhalb der Flexura duodenojejunalis, ein unter der Darmserosa gelegener, flacher, münzförmiger 5 Centimesstück großer Knoten, welcher sich körnig anfühlt. Auf der Innenseite der Darmwand eine papillenartige Hervorwölbung [mikroskopisch fettig degeneriertes Nebenpankreas]. Schleimhaut des Dünndarms gerötet, im untern Teil leicht schiefrig, sukkulent. Im Dickdarm spärlich gelber Kot, Schleimhaut blaß. — Leber groß; auf der obern und untern Fläche mehrere buckelartige, weißliche Vorwölbungen. Beim Einschneiden stellen sie bis apfelgroße, mächtige Knoten dar mit weißem Inhalt, zum Teil flüssige Massen enthaltend. Wandung durch weißliche, weiche Geschwulstmasse gebildet. Mikroskopisch zeigt ein etwa erbsengroßer Knoten, große mehrkernige, zum Teil zylindrische, zum Teil kubische Zellen. In der Gallenblase etwas braune Galle. Pankreas groß, körnig, weiß, ohne Geschwulstmassen. Rechter Hoden etwa walnußgroß, auf Schnitt teils weich, weiß, in der Mitte ein orangefarbener, dickbreiiger, leicht heraushebbarer Bröckel. In der Nachbarschaft ein markiger, weißer erbsengroßer Knoten, der mikroskopisch aus einzelnen zahlreichen, zum Teil fettig degenerierten, zum Teil scholligen Zellen und Zellkernen und aus Kristallnadeln und stäbchenförmigen Gebilden besteht. Linker Hoden etwa pflaumengroß, auf Schnitt graubräunlich weich.

Fall VI. Keine Krankengeschichte erhältlich.

Sekt.-Protokoll Nr. 120, 1891. Witwe Sch., Spitalpfründerin, 87 Jahre alt, geboren 7. Mai 1804, gestorben 15. April 1891, seziert 15. April 1891 9 Uhr a. m.

Klinische Diagnose: Carcinosis. Verjauchtes Myom des Uterus.

Wesentlicher anatomischer Befund: Carcinoma duodeni. Carcinom und Vereiterung der retroperitonealen Drüsen. Carcinom der Leber. Carcinomatöse Thrombose einer Lebervene. Carcinom der rechten Lunge. Emphysema pulmonum. Arteriosklerose. Nephritis interstitialis chron. Atrophie des Herzens, der Milz, Leber, Nieren, des Gehirns und des Uterus. Endometritis haemorrhagica. Linksseitige Ovarialcyste. Throm-

bose beider Cruralvenen, der Iliaca int. sin. — Mäßiger Ernährungszustand. Haut des Gesichtes schmutzig gelbweiß, im übrigen weiß. Am Abdomen Striae. Beide Unterschenkel, besonders der linke, ödematös. Panniculus verhältnismäßig gut entwickelt, blaßgelb. Muskulatur gelbrötlich, atrophisch.

In der Bauchhöhle keine Flüssigkeit. Großes Netz an der linken Seitenbauchwand adhärent. Die große Blase füllt das kleine Becken aus. Großes Netz fettarm. Beim Aufheben der Dünndarmschlingen reißt unterer Teil des Duodenum ein. Milz mit Zwerchfell und großem Netz adhärent; klein. Kapsel mit rostfarbenen und kalkigen Schwielen. Durchschnitt dunkelgraurot. Trabekel und Gefäße hypertrophisch. Mesenterium mehrfach strangartig am Quercolon adhärent. Mehrere Dünndarmschlingen links mit der Kurvatur adhärent. Nebennieren platt, o. B. Linke Niere Oberfläche uneben, kleinhöckrig. Kapsel leicht trennbar. Durchschnitt graugelbrötlich. Rinde 4 mm. Nierenbecken venös injiziert, mit einzelnen hämorrhagischen Flecken. Beim Herausnehmen der linken Niere fühlt man auf der Wirbelsäule auf den linken Psoas übergreifend eine wurstförmige, resistente Hervorwölbung, ein zufälliger Schnitt am linken Umfang entleert hellgelben, rahmigen Eiter. Rechte Niere zeigt auf der Oberfläche mehrere bis erbengroße Cysten. Nierenbecken venös injiziert, etwas erweitert, im übrigen wie links. Harnblase erweitert und schwappend, enthält bräunlichen mit weißen Flocken vermischten Urin. Schleimhaut blaß, leicht venös injiziert. Unterhalb des Trigonum einzelne warzenartige Exkreszenzen; am Orific. int. erweiterte submucöse Venen. Vagina bläulich und graurot gefleckt mit zahlreichen, oberflächlichen bis 20 Cts.-stück großen Erosionen. Die hintere Muttermundslippe mit der hintern Vaginalwand verwachsen. Uterus 7 cm, wovon Cervix 3 cm; letztere mit weiter Höhle. Schleimhaut stark zerklüftet, blaurot. Uterushöhle erweitert, enthält flüssiges Blut. Schleimhaut samtartig gelockert; die hintere Wand in großer Ausdehnung hämorrhagisch. Fundus des Uterus mit Rektum adhärent. Uterusmuskulatur dünn und schlaff. Rechtes Ovarium vollständig in Adhäsionen eingebettet und an der seitlichen Uteruswandung befestigt. Linkes Ovarium bohnengroß, gelbweiß, fibrös, an seinem Hilus pflaumengroße, dünnwandige, mit klarer Flüssigkeit gefüllte Cyste. Im Rektum dunkelbraune, dünne, mit Blut vermischte Fäces. Im untern Teil finden sich mehrere bis auf die Muskulatur greifende, bis 2 Frankstück große Geschwüre mit flachen Rändern. Schleimhaut leicht schiefrig. Schleimhaut des S. romanum blaß. Im Magen gelbbräunliche Flüssigkeit. Schleimhaut teils blaß, teils graurötlich. Auf der vordern Wand nahe der großen Kurvatur eine erbsengroße knorpelähnliche Einlagerung, auf Durchschnitt ebenfalls knorpelähnlich, in der Mitte gelblich. Am Pylorus eine erbsengroße, grübchenähnliche Einziehung. Duodenum, Schleimhaut im obern Teil schiefrig, im untern Teil blutig imbibiert. Ungefähr in der Mitte der Pars transversa inferior eine handtellergroße Ulceration, welche die ganze Darmwand durchbrochen hat und in eine pflaumengroße Höhle hinter der Wurzel des Mesenteriums sich fortsetzt. Die Ränder des Geschwürs derb und unterminiert. Auf dem Mesenterium sitzen zerstreut graue bis stecknadelkopfgroße Knötchen. In der Gegend des Pankreaskopfes mündet der Gallengang auf der Papille im untern Teil des vertikalen Schenkels. In

der Gegend des Pankreaskopfes findet sich eine taubeneigroße, geschwulstartige Prominenz. Auf der Oberfläche des Fettüberzuges des Pankreas finden sich zahlreiche, zersteute bis erbsengroße Cysten mit zähem, schleimigem Inhalt. Pankreasgang über bleistiftdick. Schwanz des Pankreas atrophisch. Die oben erwähnte wurstförmige Erhabenheit an der Wirbelsäule stellt sich beim Einschneiden als ein Abszeß heraus, welcher bis nahe an das Krebsgeschwür heranreicht. Retroperitoneale Drüsen gelbweiß, zum Teil derb und infiltriert, zum Teil vereitert. Ein isolierter pflaumengroßer Abszeß liegt auf dem Körper des I. Lendenwirbels. — Aorta abdominalis mit zahlreichen Kalkplatten und halbknorpeligen Stellen. Leber klein 860 g. — Auf der Oberfläche mehrere gelbweiße bis 20 Cts.-stück große, scharfumschriebene Flecken, welche als gelbweiße bis haselnußgroße Knoten in das Lebergewebe eingreifen. Auf Durchschnitt finden sich einzelne bis walnußgroße, grauweiße Knoten, welche zum Teil in der Mitte erweicht sind. In einer Lebervene steckt ein grau und gelbweiß gefärbter, bleistiftdicker, markiger Thrombus, welcher mit seinem Ende in die Vena cava inferior hineinragt. Die erst erwähnte Vene passiert auf ihrem Wege einen walnußgroßen Knoten, der die Vene umwachsen hat. Gallenblase bedeutend erweitert, enthält zähe, schwarze Galle. Leberparenchym braunrötlich, Acini klein, verwaschen. Dünndarm kontrahiert, enthält Schleim. Schleimhaut des Ileums dunkelgraurötlich, Jejunum blaß mit mehreren geröteten Falten. Im Dickdarm reichliche breiige Fäces. Schleimhaut des Col. ascend. schiefrig, diejenige des Col. transvers. braunrötlich mit einzelnen fleckigen Hämorrhagien. Schleimhaut des Colon descendens blaß. Proc. vermiformis dünn, kurz. In der linken Vena femoralis und iliaca ext. und int. vom Adduktorenschlitz bis zur Einmündung in die Cava inferior ein obturierender, grauroter, großenteils erweichter Thrombus. In der rechten Vena femoralis unterhalb des Lig. Pouparti einige bleistiftdicke, kleinfingerlange, graurote Thromben.

[Der Saft, welcher sich von den grau- und gelbweißen Knoten der Leber abstreifen läßt zeigt große Zylinderzellen mit ovalem Kern, manche Zellen keulenförmig.]

Aus der Brustsektion ist zu erwähnen, daß ungefähr in der Mitte des Unterlappens der rechten Lunge sich ein pflaumengroßer, graugelbroter, körniger Knoten findet; er sitzt an einer Arteriengabelung, entleert auf Schnitt eitrige, rahmige Flüssigkeit. Mikroskopisch zahlreiche Eiterkörperchen, dazwischen einzelne Klumpen großer zylindrischer und keulenförmiger Zellen mit großem ovalem Kern und Kernkörperchen.

Fall VII. Keine Krankengeschichte vorhanden. Der 81 jährige Pfründer H. M. kam am 4. Sept. 1894 vormittags 8 Uhr mit der klinischen Diagnose: Emphysema pulmonum, Bronchitis chronica, Degeneratio cordis zur Sektion. Geboren 17. Juni 1813, gestorben 2. Sept. 1894, nachmittags 1^{20} h., seziert 4. Sept. 1894 vormittags $8^{\frac{1}{2}}$ h.

Wesentlicher Befund: Carcinoma cylindrocellulare der Pars transversa inf. duodeni mit Übergreifen auf das Pankreas. Carcinom der Leber, der portalen Drüsen und des Peritoneums. Emphysema pulmonum, Bronchitis chronica. Anthrakosis. Divertikel des Ösophagus, Nephritis chronica interstitialis. Atrophia fusca cordis, hepatis. Hydrocephalus internus chronicus. Fibrom der linken Handwurzel.

In der Bauchhöhle ca. 300 ccm trüber, gelbrötlicher, etwas schäumender Flüssigkeit. Großes Netz rechts von der Mitte gelagert in der rechten Regio hypogastrica, florartig verdünnt. Colon transversum vor dem Magen und dem untern Leberrand gelagert, rechts von der Mittellinie nach unten einen mehr als faustgroßen, derben, in der Wurzel des Mesenteriums gelagerten Tumor freilassend und durch die vergrößerte Gallenblase nach unten gedrängt. Der Tumor ist nach rechts und oben vom Col. transversum begrenzt, dahinter von Duodenum und Magen, der Lage nach dem Pankreaskopf entsprechend. — Dünndarm größtenteils kontrahiert. Colon ascendens fest mit dem rechten untern Umfang des vorhin erwähnten Tumors verwachsen, so wie die rechte Flexur. Mesenterialdrüsen klein, höchstens hanfkorngroß. — Milz klein, teilweise mit dem Zwerchfell verwachsen, Kapsel mit halbknorpeligen Knötchen besetzt, Durchschnitt braunrot. Trabekel und Gefäße verdickt. — Magen klein, zusammengezogen, leer. Schleimhaut dick, größtenteils schiefrig, mit grünlich zähem Schleim bedeckt. — Duodenum umgibt halbmondförmig den oben erwähnten Tumor. Die Pars transversa inf. duodeni ist mit dem Tumor verwachsen, aber durchgängig. An ihrem obern Umfang findet sich eine mehr als 5 Frankstück große, graurötliche, derbe, mit dem Tumor festverwachsene Partie. Bei genauerer Betrachtung zeigt sich die affizierte Stelle im Zentrum geschwürig. Das Geschwür hat Mandelgröße, ist sehr derb, die Neubildung hängt zusammen mit dem großen Tumor des Pankreaskopfes. — Nach Entfernung des Magens zeigt sich das Pankreas sehr atrophisch. Nur in der Gegend des Kopfes verliert sich dasselbe in den vorhin erwähnten, sehr derben, schiefrig grau und käsig marmorierten Tumor. Gallenblase kleinapfelgroß,. enthält viel hellbraune, etwas flockige, dünne Galle, ca. 6 erbsengroße, maulbeerähnliche Steine, ohne Geschwüre und Narben. Drüsen an der Pforte bis erbsengroß, schiefrig und grauweiß marmoriert. — Leber klein, 588 gr (!). Vena cava inf. sehr weit und dickwandig; Oberfläche gerunzelt, mit zahlreichen, platten bis 10 Cts.-stück großen, grauweißen Knoten besetzt. Durchschnitt dunkelbraun, Acini undeutlich, Parenchym von kleinen, zerstreuten, erbsen- bis kirschgroßen, derben Knoten durchsetzt. Duct. choledochus bleistiftdick, bis zur Pars interstitialis gelb gefärbt, auch letztere etwas gelb gefärbt. Druck auf die Papille entleert einen trüben, farblosen Schleim, worauf ein Tropfen bräunliche Galle folgt. Im Douglas ca. 6 flache linsengroße Carcinomknoten. — Mikroskopisch: Submucöse Partie der Pars transversa inf. duodeni ergibt zahlreiche, große, meist zylindrische Zellen, darunter viele mit Einschlüssen. Knoten der Leber zeigt Haufen und schlauchartige Anordnung von Zylinderepithel.

Fall VIII. Die 68jährige Näherin A. St. tritt am 5. Februar 1896 in die medizinische Klinik ein.

Anamnese: Vater starb an Altersschwäche, Mutter an einem Brustleiden, ein Bruder an Wassersucht. Frühere Krankheiten: Nervenfieber, Rheumatismus. Jetzige Erkrankung: Seit 6 Monaten hat Pat. Schmerzen in der Magengegend, die $^1/_2$ Stunde nach dem Essen auftreten, um nach $^1/_2$—1 Stunde vorbeizugehen. In letzter Zeit bleibt aber auch in der schmerzfreien Zwischenzeit ein unangenehmes Druckgefühl in der Magengegend. Nach flüssiger Diät, besonders nach Milch, hat Pat. keine Schmerzen.

Nie Aufstoßen, nie Erbrechen. Seit 8 Monaten hier und da schwärzliche Stühle. Pat. bemerkte schon seit einigen Monaten, daß sie rapid abmagert. Husten hier und da, kein Auswurf. Appetit gut. Stuhlgang verstopft. Periode mit 48 Jahren verloren.

Status praesens: Blasse, magere Frau, Pupillen gleich weit, reagieren prompt, Lippen blaß. Zunge belegt. Foetor ex ore. Puls klein, etwas schnellend, Arteria radialis rigid, rollt unter dem Finger, eng. Temp. 36,8. Puls 96. Herz: Spitzenstoß bis in die Mammillarlinie im 5. Intercostalraum. Töne rein. Lungen: Schall sonor, in der linken Fossa supraclav. kurz. Atmung vesikulär mit lautem Exspirium. Grenzen vorn unterer Rand der VII. Rippe, hinten 11. Dornfortsatz.

Abdomen: runzlig, flach. Links vom Nabel, bis in die Nabelhöhe hinabreichend ein Tumor, orangegroß, hart, uneben, verschiebt sich mit der Respiration etwas. Leberrand 2 Finger unter dem Rippenbogen. Milz nicht vergrößert. Inguinaldrüsen sind nicht vergrößert.

Diagnose: Carcinoma ventriculi?

6. II. Auf Klystier ein hartes, gelbliches Skybalon. Probefrühstück (nur Tee) herausgehebert, ergibt grünliche Fetzen in der Flüssigkeit. Spuren von HCl, keine Milchsäure; Hefezellen. Aufblähung des Magens gibt kein bestimmtes Resultat, der Tumor tritt nicht deutlicher hervor. Februar: Befinden ordentlich, doch zunehmende Schwäche. Tumor gleich, kaum verschieblich. Nie Erbrechen. Keine Supraclaviculardrüsen fühlbar. Puls klein, weich.

29. III. Tumor scheint gänzlich verschwunden zu sein.

31. III. Tumor wieder fühlbar, oberhalb des Nabels, keine Druckempfindlichkeit und keine spontanen Schmerzen.

20. IV. Leib etwas aufgetrieben, Schall tympanitisch, in den abhängigen Partien Dämpfung. Keine deutliche Fluktuation. Tumor nicht mehr fühlbar wegen des aufgetriebenen Abdomens.

16. V. Brechen von kaffeesatzartigen Massen. Starke Diarrhoe, keine Blutstühle, eher lehmfarbene Stühle.

20. V. Kein Erbrechen mehr. Stuhlgang regelmäßig.

25. V. Erbricht ca. 1 Liter grünlicher Flüssigkeit.

27. V. genießt nur noch Milch, erbricht wieder. Abends 34,6 °. Pat. sieht sehr schlecht aus.

29. V. Seit 3 Tagen kein Stuhl, erbricht alles, sehr starke Abmagerung.

30. V. Exitus letalis.

Klinische Diagnose: Carcinoma ventriculi, Magenverschluß.

Sekt.-Protokoll Nr. 240, 1896 vom 1. Juni, nachmittags 2 Uhr.

Wesentlicher Befund: Carcinoma partis oblique ascendentis duodeni. Carcinom des Pankreaskopfes. Peritonitis carcinomatosa der Plica Douglasii. Braune Atrophie der Leber. Schnürleber. Braune Atrophie des Herzens. Atrophie der Milz und Nieren. Emphysem. Bronchiektasie. Schiefrige Induration beider Spitzen.

Leiche höchst abgemagert, 25,39 kg. Haut schmutziggelbweiß, Konjunktiven weiß.

Bauch: Nach Eröffnung der Bauchhöhle liegt der sehr große Magen vor, dessen große Kurvatur bis zur Symphyse reicht. Er ist stark mit

Flüssigkeit gefüllt. Die Erweiterung betrifft auch den Anfangsteil des Duodenums. Durch das florartig dünne kleine Netz schimmert ein gelblicher, derber Tumor durch. Die Gegend des großen Netzes von bleistiftdicken Venen durchsetzt. Großes Netz bläulichrot, geschrumpft. Colon transversum kontrahiert. Dünndärme plattgedrückt, liegen im kleinen Becken. Auf dem Dünndarmmesenterium zahlreiche, hirsekorngroße, perlschnurartig angeordnete Chylusretentionen. In der Bauchhöhle ca. 100 ccm einer schmutzig braunrötlichen Flüssigkeit mit schwärzlichen Flocken durchmischt. An der Wurzel des Gekröses ein derber, lappiger Tumor von kleiner Faustgröße. Milz klein, auf Schnitt dunkelbraunrot, Trabekel und Gefäße verdickt. Der vordere Rand des Leberlappens mit der rechten Flexur verwachsen, ebenso der absteigende Schenkel des Duodenums. Die Dilatation im Duodenum reicht bis zur Stelle, wo es von unten rechts nach oben links umbiegt. Der Tumor an der Wurzel des Dünndarmgekröses besteht aus bis haselnußgroßen, gelbweißen Lappen. An seiner linken Seite kommt das Jejunum zum Vorschein. Durchschnitt der Tumors derb, gelbweiß, läßt trüben Saft abstreichen. Bei Eröffnung des Duodenums vom Ende an entleert sich massenhaft schmutzig grünliche Flüssigkeit. Pylorusring sehr stark erweitert. Im Beginn der Pars oblique ascend. duodeni ein unregelmäßig zackiges, stark 5 Frankstück großes Geschwür mit aufgeworfenen sehr derben Rändern. An den obern Rand des Geschwürs schließt der erwähnte Tumor an. Geschwürsbasis zum Teil glatt, narbig; unten eine gelbe, fetzige Partie, wo die Sonde in ein bohnengroßes, divertikelartiges Geschwür gelangt. Papille gut erhalten, entleert ein Tröpfchen braune Galle. Ca. 1 cm unter ihr beginnt das Geschwür. — Der Magen faßt ca. $2^1/_2$ l Wasser. Schleimhaut graurötlich, Umfang des Pylorusringes 9,5 cm, des Duodenums 3 cm, weiter hinten 13 cm. Nach Entfernung des Magens liegt das Pankreas auf faustgroßer Erhöhung vor. Auf Durchschnitt zeigt es sich vom Schwanz zum Kopf verdünnt. Hier ist es von dem erwähnten Tumor, der vom Duodenum aus geht, fast ganz eingenommen. Schnittfläche des Tumors etwas mattglänzend, auf dem Durchschnitt die Art. pancreatico-duodenalis getroffen. — In der Gallenblase dunkelbraune Galle. Leber sehr klein, mit querer Schnürfurche. Durchschnitt dunkelbraunrot. Acini klein. — Därme fast leer, Schleimhaut blaß.

Fall IX. Der Reisende E. R. O., 57 Jahre alt, befand sich nur kurze Zeit in klinischer Beobachtung; es ist dies um so mehr zu bedauern, als dieser Fall im anatomischen Befund große Ähnlichkeit hat mit dem Falle Wilkes, der klinisch genau beobachtet werden konnte, wo Insuffizienz des Pylorus nach den Stenoseerscheinungen aufgetreten war.

Aus dem Sekt.-Protokoll Nr. 290, 1906. (Sekt.-Kurs.) E. R. O. Reisender, geboren 12. April 1849, gestorben 5. Juni 1906, seziert 6. Juni 1906.

Klinische Diagnose: Kachexie. Carcinoma ventriculi aut hepatis?

Wesentlicher anatomischer Befund: Ulcus carcinomatosum duodeni permagnum. Pylephlebitis et Pylothrombosis hepatis. Anaemia universalis. Degeneratio fusca cordis.

Mittelgroße, stark abgemagerte, männliche Leiche, von blaßem Kolorit der Haut. Totenstarre in Nacken und Armen gelöst, in den Beinen noch

erhalten. Aus der Gehirn- und Brustsektion ist nichts Besonderes zu erwähnen.

Bei Eröffnung des Abdomens liegen vor: die mäßig geblähten Dünndarmschlingen. Über diesen liegt das sehr fettarme Netz, durchsichtig, bis zu den Spinae iliacae reichend. Cöcum sehr stark gebläht. Colon transversum in der mittleren Partie ebenfalls gebläht. Dünndarmschlingen blaß. Proc. vermiformis hinter dem Cöcum liegend, mit einem stark entwickelten

Fig. 2.

Aus der (in der Abbildung versteckten) Papilla Vateri ragen 2 Sonden heraus; die eine liegt im Duct. chol., die andere im Duct. Wirsung. Ein Teil des Magens ist hinter den Pankreasschwanz (P) zurückgeschlagen. Lb = Leber. M = Magen. D = Duodenum (pars descendens).

Mensenteriolum. Lumen durchgängig. Der linke Leberlappen ist an seiner Unterfläche mit der kleinen Kurvatur des Magens und der Pars sup. duodeni verwachsen. Die ganze Pylorusgegend ist resistent und vorgewölbt. Bei Eröffnung von Duodenum und Magen zeigt sich gleich bei Beginn des absteigenden Schenkels an dessen innerem Abschnitt beginnend, ein handbreites, unregelmäßiges Geschwür mit höckriger, zum Teil zerklüfteter Oberfläche. Die obere Grenze des Geschwüres reicht bis in die linke Parasternallinie. Nach dem Magen zu ist der Rand des Geschwüres auf-

geworfen. Der Geschwürsgrund vertieft sich nach dem Choledochus hin; hier eröffnet sich rechts oben der Choledochus mit einer für dünne Sonde durchgängigen Fistel, aus welcher sich bei Druck auf die Gallenblase Galle von gelbbräunlicher Farbe entleert. Untere Partie des Choledochus wegsam. Keine auffallende Erweiterung des Choledochus oder der Gallenblase. — Die Leber ist nicht vergrößert, Konsistenz nicht vermindert. Von der Porta hepatis aus besonders in den linken Leberlappen ausstrahlend ist das periportale Bindegewebe vermehrt, meist straff faserig, an wenigen Stellen sulzig geschwollen, von gelblicher Farbe mit einer schmalen gelbgrün infiltrierten Zone. Hier befindet sich auch in einem erweiterten Pfortaderast ein grünschwarzer Thrombus. Keine Abszeßhöhlen in der Leber. Nirgends Metastasen außer den regionären Lymphdrüsen; auch Wirbelsäule frei.

Makroskopisch scheint die obere Grenze des carcinomatösen Geschwüres in der Gegend des Pylorusringes zu liegen. Mikroskopisch konnte in der Umgebung des Walles keine Duodenalschleimhaut nachgewiesen werden. Die oben an den Wall angrenzende Magenschleimhaut zeigt den Charakter einer Gastritis interstitialis. Da der Pylorus nicht ermittelt werden konnte, ist es nicht ausgeschlossen, daß sich das Geschwür eine Strecke weit in den Pylorusteil des Magens erstreckt. Strittig bleibt dann der Ausgangspunkt des Carcinoms.

Zur mikroskopischen Untersuchung des Tumors wurde zunächst eine Partie aus dem Wall (siehe $\asymp$ bei Fig. 2) herausgeschnitten. An der Oberfläche ist keine Spur von Schleimhaut mehr erkennbar. Man sieht diffus, ohne jegliche Struktur, Züge von Carcinomzellen von der Oberfläche bis zur Muscularis reichend, die letztere in ihren innern Lagen auffasernd. Die polymorphen, dicht gelagerten Epithelien, haben einen klumpigen, unregelmäßig gestalteten, tief dunkelblau gefärbten Kern. Hier und da konfluieren die Kerne, ein Haufen chromatischer Substanz liegt in einem Protoplasmakomplex. In der Tiefe finden sich wenige stümperhafte Drüsenimitationen mit einschichtigem, atypischem Epithelsaum.

Zur weitern histologischen Untersuchung wurde eine Partie gewählt, wo der Tumor fest auf dem Pankreas saß (da wo in Fig. 2 der $\downarrow$ liegt). Gegen das Darmlumen hin findet sich zunächst eine tief reichende nekrotische Partie. Dann folgen zwischen hämorrhagischen Stellen Carcinomzellen ohne Ordnung, in Zügen, in Haufen; gegen das Pankreas hin ganz schlecht geratene Drüsenimitationen aufweisend. Beinahe durch das ganze Präparat trennt eine strafffaserige Bindegewebsschicht Pankreas und Tumor. Die Pankreasläppchen sind nahe dieser Schicht wie zusammengepresst, schmal. Die Pankreasläppchen sind durchaus normal; keine Bindegewebsvermehrung, keine Nekrosen, keine Erweiterung der Gänge. Da wo der Tumor mit Pankreasläppchen in Berührung kommt zeigt es sich, daß die Pankreasdrüsen chromatinreichere Kerne besitzen. Das Pankreas als Ausgangspunkt des Carcinoms ist dem ganzen Bilde entsprechend nicht anzunehmen.

Parapylorische Carcinome.[1])

1. Jahr der Veröffentlichung: 1873. — Autor: Sidney-Coupland. — Quelle: Transact. of the patholog. society of London. — Alter: M.[2]), 72 J. — Sitz des Carcinoms: Unterhalb des Pylorus. — Tumor mit Gallenblase verwachsen. — Mikroskopisch: Adenocarcinom. — Metastasen: ein kleiner Herd in der Leber. — Ikterus: 14 Wochen ante exitum eingesetzt. — Cholelithiasis: Keine Steine. — Duct. choled.: Choledochus und Cysticus induriert. — Magen: Magen ektasiert. Urin: gallenfarbstoffhaltig. — Sonstige Bemerkungen: Keine Symptome von Gallensteinen.

2. Jahr der Veröffentlichung: 1886. — Autor: C. A. Ewald. — Quelle: Berliner klin. Wochenschr. S. 527. — Alter: W.[3]), 67 J. — Sitz des Carcinoms: 2 cm unterhalb des Pylorus ein ausgeheiltes rundes Duodenalgeschwür, in dessen faserig narbigem Grunde sich ein Carcinom zu entwickeln begann, mit dem Leberrande verwachsen. — Mikroskopisch: Anhäufung eigenartiger Rundzellen in Gestalt breiter alveolenähnlicher Züge und runder Nester, welche unverkennbar den Eindruck einer beginnenden carc. Wucherung machen. — Duct. choled.: Chol. frei, mündet 8 cm vom untern Rand des Geschwürs. — Magen: M. faßt 1500 ccm Wasser, HCl fehlt, Milchsäure positiv. — Klinische Diagnose: Magencarc. — Sonstige Bemerkungen: Fall von Atrophie der Magenschleimhaut.

3. Jahr der Veröffentlichung: 1894. — Autor: A. Pic. — Quelle: Revue de méd. 14. p. 1090 obs. I. — Alter: W., 53 J. — Sitz des Carcinoms: Im Anfangsteil des Duodenums ringförmiges Neopl., füllt das ganze Darmlumen aus. — Mikroskopisch: Épithelioma primitif des glandes de Brunner. — Metastasen: Lebermetastasen, Carcinosis peritonei. — Ikterus: Nie. — Hydrops vesic. fell.: Nein. — Duct. choled.: Doppelt so dick. — Magen: Erbrechen sehr häufig.

4. Jahr der Veröffentlichung: 1894. — Autor: A. Pic (Guéneau de Mussy). — Quelle: Revue de méd. 14. p. 1093 obs. II. — Alter: W., 52 J. — Sitz des Carcinoms: Sitz des Carcinoms 8 cm vom Pylorus entfernt, Duodenum oberhalb dilatiert (11 cm Umfang). — Mikroskopisch: Épithelioma. — Ikterus: Ikterus. — Magen: M. stark dilatiert, reichliches Erbrechen. — Klinische Diagnose: Pylorus-Carc. — Sonstige Bemerkungen: Stühle einmal ganz schwarz.

5. Jahr der Veröffentlichung: 1898. — Autor: Czygan. — Quelle: Archiv für Verdauungskr. Bd. III S. 82. — Alter: M., 42 J. — Sitz des Carcinoms: 1 cm vom Pylorus abwärts beginnend bis ca. 2 cm oberhalb der Mündung des Duct. chol. Kuppe des kl. Fingers konnte die Striktur passieren. — Ikterus: Ikterus fehlt. — Magen: Hochgradige Ektasie, große Menge freier u. physiol. geb. HCl, starke Labfermentwirkg. Fehlen von Galle. — Urin: Indikan stets reichlich, kein Gallenfarbst. kein Zucker. — Klinische Diagnose: Carc. duod.?

---

1) Anmerkung bei der Korrektur: Die nun folgende Zusammenstellung aus der Literatur war im Manuskript übersichtlich in Tabellenform angeordnet.

2) M. = Mann. 3) W. = Weib.

6. Jahr der Veröffentlichung: 1902. — Autor: Wurm. — Quelle: Beitrag zur Kasuistik des Carc. duod. Diss. München; Fall I. — Alter: W., 61 J. — Sitz des Carcinoms: An der Grenze zwischen absteigendem und oberem horizont. Teil. Mit Striktur des Duod. — Metastasen: Keine Metastasen. — Ikterus: Fehlt. — Duct. choled.: Ch. im Endteil erweitert.

7. Jahr der Veröffentlichung: 1902. — Autor: Wurm. — Quelle: Beitrag zur Kasuistik des Carc. duod. Diss. München; Fall II. — Alter: W., 39 J. — Sitz des Carcinoms: $1^1/_2$ cm vom Pylorus entfernt 10 Pfennigstück großes Geschwür. — Mikroskopisch: Scirrhöses Adenocarcinom. — Magen: Gastrektasie. — Sonstige Bemerkungen: Absolut keine Symptome.

8. Jahr der Veröffentlichung: 1902. — Autor: Höft. — Quelle: Ein Fall von Magenkrebs und krebsigem Duodenalgeschwür. Diss. Kiel. — Alter: M., 65 J. — Sitz des Carcinoms: 1 cm vom Pylorus beginnend $2^1/_2$ cm langes und 3 cm breites Geschwür. — Mikroskopisch: Adenocarcinom. — Metastasen: Metastasen in der Leber. — Ikterus: 1 Monat ante exit. beginnend. — Magen: Magenbeschwerden seit einigen Monaten, öfters Erbrechen, HCl negativ. — Klinische Diagnose: Carc. ventriculi.

9. Jahr der Veröffentlichung: 1906. — Autor: Gerster. — Quelle: Proceedings of the New-York path. soc. New series, Vol. V. No. 4 to 8. A Case of Carcinoma of the bile ducts and duodenum (Ausgangspunkt?). — Alter: W., 61 J. — Sitz des Carcinoms: the duodenum showed an ulcerated spot, $^3/_4$ cm in diameter, situated half way between the pylorus and the pap. of Vater on the posterior aspect of the gut. Its floor was part of the periphery of a hard, illdefined mass, 3 cm in diameter, lying behind the duod. and in front of the hilum of the right kidney. — Mikroskopisch: A mass of fibrous tissue infiltrated with many small metastases of adenocarcinoma lying behind the intestinal mucosa, which at one point showed a dense surface growth of carcinoma. — Ikterus: Ikterus. — Hydrops vesic. fell.: Gallenblase vergrößert. — Duct. Wirsung.: Ohne Besonderh. — Pankreas: Chronische interstitielle Pankreatitis, Fettnekrosen. — Urin: Urin sehr dunkel. — Klinische Diagnose: Stein oder maligne Geschwulst des Choledochus. — Sonstige Bemerkungen: Fettnekrosen des Pankreas und des queren Mesocolon.

10. Jahr der Veröffentlichung: 1906. — Autor: Geiser. — Quelle: Diese Arbeit Fall I. Sekt. 43, 1906. — Alter: W., 64 J. — Sitz des Carcinoms: 3,5 cm unterhalb d. Pylorus eine Stenose, bedingt durch ein fast vollständig zirkulär verlaufendes Geschwür, gleich unterhalb mündet die Papille. — Mikroskopisch: Adenocarc. — Metastasen: Metastases lymphogland. regionalium, hepatis et col. vertebr. (V. dors. V—VIII). — Cholelithiasis: Cholelithiasis, Cholecystitis chronic. — Hydrops vesic. fell.: Hydrops ves fell. — Duct. choled.: Ch. ektesiert. — Duct. Wirsung.: Ektasiert. — Pankreas: Atrophia pancreatis. — Magen: Ektasiert, bis 3 l haltend, Erbrechen. — Klinische Diagnose: Mit der Diagnose Ileus in die Klinik geschickt, stenosierendes Pyloruscarc. (bei der Operation Pankreascarc.).

11. Jahr der Veröffentlichung: 1906. — Autor: Geiser. —

Quelle: Diese Arbeit Fall IX. — Alter: M., 57 J. — Sitz des Carcinoms: Ein handbreites, unregelmäßiges Geschwür, zirkulär, das obere Drittel der Pars desc, die ganze Pars sup. einnehmend. Der Grund des Geschwürs vertieft sich nach dem Choledochus. Nach dem Magen zu ist der Rand des Geschwüres aufgeworfen. — Mikroskopisch: Adenocarcinom, z. T. polymorphzelliges Carcinom. — Metastasen: Nur regionäre Lymphdrüsen. — Cholelithiasis: Keine Steine. — Hydrops vesic. fell: Kein Hydrops. — Duct. choled.: Choledochus durchgängig, nicht erweitert. — Duct. Wirsung.: O. B. — Pankreas: O. B. — Magen: Nicht abnorm erweitert. — Klinische Diagnose: Carc. ventricul. aut hepatis? — Sonstige Bemerkungen: Pylephlebitis et Pylethrombosis hepatis.

Anmerkung: Friedrich stellte am 2. Juli 1904 im Med. Verein Greifswald zwei Fälle von etwa kleinapfelgr. Duod.-Carc. mit Sitz zwischen Pylorus und Papille vor; freie HCl vorhanden, palpabler Tumor fehlte; deshalb war eine gutartige Pylorusstenose angenommen worden, Gastroenterostomie. Münch. med. Wochenschrift 1904, S. 2073.

Periampulläre Carcinome.

12. Jahr der Veröffentlichung: 1840. — Autor: Durand-Fardel. — Quelle: Arch. générales de méd. Paris 1840, p. 187. obs. VI. — Alter: W., 81 J. — Sitz des Carcinoms: Das duodenale Ende d. Choledoch. durch eine klein nußgroße krebsige Masse verstopft. Sonde dringt aber leicht durch. — Metastasen: Keine Metastasen. — Ikterus: Kein Ikterus. — Cholelithiasis: Steine in der Gallenblase. — Hydrops vesic. fell.: Hydrops v. fell. — Duct. choled.: Chol. und alle Gallengänge erweitert. — Magen: Nie Erbrechen. — Sonstige Bemerkungen: Symptômes d'étranglement intestinal.

13. Jahr der Veröffentlichung: 1848. — Autor: Dittrich. — Quelle: Prager Vierteljahrsschr. XIX. — Alter: W., 57 J. — Sitz des Carcinoms: Um das Divert. Vateri ein zottiges, unebenes, mit schmutzig grauer Basis versehenes Krebsgeschwür von $1^3/_4$ cm Durchm. — Metastasen: Die an der hintern Wand des Duod. liegenden Drüsen krebsig. Peritonitis carcinomatosa. — Ikterus: Intensiver, allgemeiner Ikterus. — Duct. choled.: Ektasie der Gallenwege.

14. Jahr der Veröffentlichung: 1848. — Autor: Dittrich. — Quelle: Prager Vierteljahrsschr. XIX. — Alter: W., 45 J. — Sitz des Carcinoms: Gürtelförmiger Med.-Krebs der mittleren Portion des Duod., die untere Hälfte d. D. chol. in den Krebs hineingezogen, für die feinste Sonde nicht durchgängig. — Metastasen: In der Rindensubstanz beider Nieren bis haselnußgr., medulläre Krebsknoten. — Ikterus: Ikterus. — Duct. choled.: D. chol. u. Gallenwege erweitert.

15. Jahr der Veröffentlichung: 1858. — Autor: Frerichs. — Quelle: Klinik der Leberkrankheiten I. S. 142, Nr. 5 (Fig. 25.) — Alter: W., 63 J. — Sitz des Carcinoms: An der Mündungsstelle des Duct. chol. und Duct. Wirs. Substanzverlust von $2^1/_2$ cm Breite und 4 cm Länge, umgeben von schwammigen Wucherungen, welche in Verbindung stehen mit einer nach außen sich erstreckenden markschwammartigen Geschwulst,

letztere durchsetzt nicht bloß die Häute des Darms, sondern erstreckt sich bis in den Kopf des Pankreas hinein. — Ikterus: Ikterus. — Hydrops vesic. fell.: Gallenblase ausgedehnt. — Duct. choled.: Erweiterte Gallenwege. — Pankreas: Normal. — Urin: In dünnen Schichten, safrangelb. — Sonstige Bemerkungen: Nebenbefund: Ulc. ventr. simpl.

16. Jahr der Veröffentlichung: 1858. — Autor: Frerichs. — Quelle: Klinik der Leberkrankheiten I. S. 146, Nr. 5 (Fig. 28). — Alter: M., 55 J. — Sitz des Carcinoms: Kopf des Pankreas hart, mit scirrhöser Neubildung durchsetzt, der Krebs hat den D. chol. vollständig obliteriert und ragt in Form einer gelappten, walnußgr. Geschwulst in das Duod. hinein. — Ikterus: Ikterus 10 Wochen ante exitum aufgetreten. — Cholelithiasis: Einige kleine maulbeerförmige Konkremente in der Blase. — Hydrops vesic. fell.: Gallenblase ektasiert. — Duct. choled.: Chol. dilatiert. — Duct. Wirsung.: Dilatiert. — Urin: Harn schwarzbraun, kein Eiweiß, kein Zucker. — Klinische Diagnose: Verstopfung des Duct. chol. durch Konkremente.

17. Jahr der Veröffentlichung: 1858. — Autor: Frerichs. — Quelle: Klinik der Leberkrankheiten I. S. 153, Nr. 7 (Fig. 30). — Alter: M., 50 J. — Sitz des Carcinoms: Einmündungsstelle des D. chol. und D. Wirs. prominieren in das Duod. in Gestalt einer harten, weißen Papille. — Ikterus: Ikterus schon 3 Monate vor Spitaleintritt. — Duct. choled.: Dilatiert. — Duct. Wirsung.: Dilatiert. — Urin: Kein Eiweiß, zeitweise Zucker. — Sonstige Bemerkungen: Darmblutung. (Dieser Fall ist als Carc. des Pankreaskopfs bezeichnet.)

18. Jahr der Veröffentlichung: 1858. — Autor: Frerichs. — Quelle: Klinik der Leberkrankheiten I. S. 249, Nr. 19. — Alter: W., 58 J. — Sitz des Carcinoms: An der Eintrittsstelle des D. chol., eine walnußgroße Geschwulst mit allen Eigenschaften des Zottenkrebses. — Ikterus: Ikterus im Vordergrund. — Cholelithiasis: Keine Gallensteine. — Hydrops vesic fell.: Gallenblase ausgedehnt. — Duct. choled.: Gallenwege ansehnlich erweitert. — Pankreas: Schlaff, welk. — Urin: Harn schwarzbraun. — Klinische Diagnose: Ein Tumor, welcher den D. chol. verschließen könnte, wurde vergebens durch Palpation gesucht. — Sonstige Bemerkungen: Leber weich (Leucin, Tyrosin).

19. Jahr der Veröffentlichung: 1864. — Autor: S. Rosenstein. — Quelle: Berliner klin. Wochenschr. S. 336. Ikterus durch Kankroid des Duct. chol. mit Albuminurie. — Alter: M. ? — Sitz des Carcinoms. An der Stelle der Mündung des D. chol. prominiert in das Duod. eine etwa kirschengroße Anschwellung, welche mit der unveränderten Schleimhaut des Duod. überzogen ist. Mündung des Chol. auf dem Gipfel der Anschwellung. — Mikroskopisch: Zylinderepithelzellen, den Darmepithelien sehr ähnlich, aber unregelmäßiger, in Form von ramifizierten Balken mit geringem bindegewebigem Gerüst zusammengruppiert. — Metastasen: Von Metastasen kein Wort erwähnt. — Ikterus: Sehr starker Ikterus. — Hydrops vesic. fell.: Hydrops vesicae felleae. — Duct. choled.: Fingerdick, alle Gänge erweitert. — Urin: In 24 h 300 ccm, Albuminurie, deutliche Gallenreakt. — Klin. Diagnose: Katarrhalischer Ikterus. — Sonstige Bemerkungen: Kleine Gallengänge begleitet von abszedierenden Herden. Cerebrale Erscheinungen fehlten vollständig.

20. Jahr der Veröffentlichung: 1868. — Autor: G. Merkel. — Quelle: Wiener med. Presse IX, 37 u. 38. — Alter: M., 45 J. — Sitz des Carcinoms: An der Mündungsstelle des erweiterten Duct. chol. befindet sich eine haselnußgroße Geschwulst aus Zylinderzellen. — Mikroskopisch: Zylinderzellen schlauch- und sackförmig angeordnet in zartem Bindegewebe. — Ikterus: Ikterus. — Duct. choled.: Gallenwege durchweg gleichmäßig erweitert.

21. Jahr der Veröffentlichung: 1868. — Autor: G. Merkel. — Quelle: Wiener med. Preese IX, 37 u. 38. — Alter: W., 62 J. — Sitz des Carcinoms: An der Einmündungsstelle des Duct. choł. in den Zwölffingerdarm ein Substanzverlust von der Größe eines 2 Markstückes mit gelbgrauem Grunde und wulstigen Rändern. — Mikroskopisch: Schlauch- und nesterförmige Anhäufung von Zylinderzellen. — Ikterus: Starker Ikterus. — Hydrops vesic. fell.: Gallenblase stark ausgedehnt. — Duct. choled.: Gallengänge stark ausgedehnt.

22. Jahr der Veröffentlichung: 1875. — Autor: Friedreich. — Quelle: Ziemssens Handbuch VIII. 2, S. 251. — Alter: M., 43 J. — Sitz des Carcinoms: Ein in der Pars descendens sitzender, ringförmiger Krebs, der zur Verschließung des Duct. choled. Veranlassung gegeben hatte. — Ikterus: Chron. Ikterus. — Duct. choled.: Starke Dilat. der Gallengänge. — Duct. Wirsung.: Mündet getrennt vom Chol., ist stark erweitert. Mündung komprimiert. — Pankreas: Chron. Pankreatitis und nachfolgende Atrophie des Organs. — Klin. Diagnose: Chron. Ikterus, Milztumor, glatte, schmerzlose Leber, genauere anat. Diagnose unmöglich.

23. Jahr der Veröffentlichung: 1878. — Autor: Fischel. — Quelle: Prager med. Woch. Nr. X. — Alter: W., 67 J. — Sitz des Carcinoms: Haselnußgroße, carcinomatöse Geschwulst der Papille. — Ikterus: Ikterus. — Cholelithiasis: Nirgends ein Stein. — Hydrops vesic. fell. Geringe Ausdehnung.

24. Jahr der Veröffentlichung: 1883. — Autor: Cockle. — Quelle: Medical Times and Gaz. London p. 493 (case II von Fenwick). — Alter: M., 53 J. — Sitz des Carcinoms: Der Tumor umgab die Mündung des Choled., infiltrierte die Wand des Duod. auf 3 Zoll Länge und in der halben Kirkumferenz. Duodenum oberhalb dilatiert. — Mikroskopisch: A spheroidal cell cancer. — Metastasen: Regionäre Lymphdrüsen vergrößert. Leber u. Pankreas frei von Metastasen. — Ikterus: Ikterus. — Hydrops vesic. fell.: Blase enorm ausgedehnt. — Duct. choled.: Chol., Cyst., Hepaticus stark dilatiert. — Klin. Diagnose: I. Ikterus catarrhalis. II. Steinobstrukt. im Choled. III. Leberabszeß. — Sonstige Bemerkungen: Perforation der Gallenblase, Peritonitis.

25. Jahr der Veröffentlichung: 1889. — Autor: Roselieb. — Quelle: Über 5 Fälle von Carc. d. Dünndarms. Diss. München. — Alter: W., 74 J. — Sitz des Carcinoms: Der Übergang d. Choledoch. im Duod. ist völlig verschlossen, die Umgebung dieser Stelle etwa walnußgroß, krebsig, derb, infiltriert. — Ikterus: Starker Ikterus. — Hydrops vesic. fell.: Über Gänseeigröße. — Duct. choled.: Hochgradig dilatiert.

26. Jahr der Veröffentlichung: 1889. — Autor: Roselieb. — Quelle: Über 5 Fälle von Carc. d. Dünndarms. Diss. München. — Alter: M., 56 J. — Sitz des Carcinoms: Im absteigenden Teil Lumen auf den

Umfang eines kl. Fingers verengt, hier ist eine die ganze Oberfläche der Schleimhaut einnehmende Ulceration etwa vom Umfang eines 5 Markstückes. — Metastasen: Metastasen in Leber und Lungen. — Ikterus: Hochgradig. — Hydrops vesic. fell.: Gallenblase vergrößert. — Magen: Heftige Magenschmerzen, ohne Erbrechen, Magen stark ausgedehnt. — Urin: Viel Gallenfarbstoff. — Klin. Diagnose: Carc. hepatis.

27. Jahr der Veröffentlichung: 1889. — Autor: Pilliet. — Quelle: Bull. de la soc. anat. de Paris, p. 589. T. III. 1889. — Alter: M., 81 J. — Sitz des Carcinoms: Au niveau de l'ampoule de Vater il existe un champignon surélevé, blanc rosé, du volume d'une petite noisette, paraissant constitué par un épithélioma de très petit volume, sans ulcération à sa surface. Il recouvre exactement les deux canaux, cholédoque et pancréatique. — Mikroskopisch: Un épithéliome cylindrique, parti de la surface duodénale, ayant envahi l'ampoule par contiguité. — Metastasen: Keine Metastasen. — Ikterus: Ikterus. — Cholelithiasis: Keine Steine. — Hydrops vesic. fell.: Hydrops vesic. — Duct. choled.: Ch. dilat. — Duct. Wirsung.: Nicht dil. — Pankreas: Klein, kein Carc. — Magen: Magen klein. — Urin: Gallenfarbstoffhaltig.

28. Jahr der Veröffentlichung: 1891. — Autor: Warmburg. — Quelle: Über die Diagnose des Carc. duodeni. Diss. Berlin. — Alter: M., 38 J. — Sitz des Carcinoms: Kleinapfelgroße Geschwulst in der Pars descend., liegt mit ihrem Zentrum wesentlich da, wo die Papille sein sollte, ragt pilzförmig in das Innere des Darms hinein. Darmschleimhaut an der Stelle der Geschwulst in 2 Markstückgröße ulcerös zerfallen, hat das Pankreas erreicht und eine Randzone von $^1/_2$ cm Breite bereits zerstört. — Mikroskopisch: Zylinderzellkrebs. — Metastasen: Leber, glandulae coeliacae. — Ikterus: Ikterus. — Cholelithiasis: Nirgends Steine. — Hydrops vesic. fell.: Gallenblase stark dilatiert. — Duct. choled.. Chol. u. Gallengänge stark dilatiert. — Duct. Wirsung.: Leicht erweitert. — Magen: Magen nicht erweitert.

29. Jahr der Veröffentlichung: 1894. — Autor: Weecke. — Quelle: Zur Kenntnis d. prim. Duod.-C. Diss. Kiel. — Alter: W., 45 J. — Sitz des Carcinoms: 2 cm oberhalb der Papille ein 4 und 7 cm im Durchmesser haltendes Geschwür. — Metastasen: Metastasen der benachbarten Lymphdrüsen. Einwachsen des Krebses in den Duct. cyst. — Ikterus: Ikterus. — Cholelithiasis. Zahlreiche kleine Steine der Gallenblase. Duct. choled.: Ektasie der Gallenwege. — Duct. Wirsung.: Dilatiert. — Pankreas: Frei. — Magen: Zeitweiliges Erbrechen (an der hintern Magenwand eine große Narbe).

30. Jahr der Veröffentlichung: 1894. — Autor: Deetjen. — Quelle: Ein Fall von prim. Krebs d. Duct. chol. Diss. Kiel. — Alter: M., 62 J. — Sitz des Carcinoms: Beginnendes Carc. des Duct. chol. an der Ausmündungsstelle desselben in den Darm. Papilla duod. derb, ragt ringförmig hervor. — Hydrops vesic. fell.: Gallenblase prall gespannt. — Duct. choled.: Dilatiert (Sonde passiert bequem). — Klin. Diagnose: Magen- und Lebercarc. — Sonstige Bemerkungen: ca. 6 monatliche Krankheitsdauer.

31. Jahr der Veröffentlichung: 1894. — Autor: Olivier. — Quelle: Zieglers Beiträge 15. Bd. S. 351, Fall II. — Alter: M., 57 J. —

Sitz des Carcinoms: Etwas oberhalb der Papille radiäre Falten in der Mucosa, die in einer kleinen trichterartigen Vertiefung zusammenlaufen, diese Stelle entspricht einem Tumor von Kleinnußgröße, welcher seinen Sitz scheinbar im Pankreas hat. — Mikroskopisch: Adenocarcinom, erweist sich mikroskopisch vom Duodenum ausgehend. — Ikterus: Von Ikterus nichts erwähnt. — Duct. choled.: Keine Erweiterung, gut durchgängig. — Duct. Wirsung.: Nicht erweitert. — Magen: Erweiterung des Magens. Erbrechen, freie HCl. — Sonstige Bemerkungen: Vergl. die Bemerkung von Pic. Contribution à l'étude du cancer primitif du Duod. Rev. de Méd. 1895, p. 82.

32. Jahr der Veröffentlichung: 1894. — Autor: Holtbuer. — Quelle: Über das Carc. des Papilla duod. Diss. Leipzig, S. 25. — Alter: M., 29 J. — Sitz des Carcinoms: Tumor genau der Mündungsstelle des Duct. chol. an der Papille entsprechend, walnußgroß, flach; blumenkohlartiges Wachstum, derbe Basis, stark zerklüftete Außenfläche. — Ikterus: Ikterus. — Cholelithiasis: Keine Konkremente. — Hydrops vesic. fell.: Gallenblase prall gefüllt. — Duct. choled.: Choled. daumenstark. — Sonstige Bemerkungen: Biliäre Lebercirrhose.

33. Jahr der Veröffentlichung: 1894. — Autor: Holtbuer. — Quelle: Über das Carc. d. Pap. duod. S. 29. — Alter: M., 42 J. — Sitz des Carcinoms: Unter dem Pylorus in der Gegend der Duodenalpapille ein stark höckriger, an der Oberfläche exulcerierter Tumor, der gürtelförmig 6 cm breit den Darm umgibt. — Mikroskopisch: Adenocarcinom der Lieberkühnschen Krypten. — Metastasen: Linke Lunge, hintere Partie des Unterlappens. — Ikterus: Ikterus. — Cholelithiasis: Ein kirschgroßer, flachhöckriger Stein. — Hydrops vesic. fell.: Gallenblase 15 cm lang, 6 cm Durchm. — Duct. choled.: Choled. daumendick. Cysticus bleistiftdick. — Magen: Magenbeschwerden, vollst. Fehlen von HCl, Milchsäure vorhanden.

34. Jahr der Veröffentlichung: 1894. — Autor: A. Fränkel. — Quelle: Berl. klin. Wochenschr. S. 252. — Alter: M., Mitte der 40. J. — Sitz des Carcinoms: In der Umgebung der Papilla Vateri kaum mehr als markstückgroßes Carc., zirkumskript. an der Ausmündungsstelle des Chol. — Ikterus: Starker Ikterus seit $^1/_2$ Jahr. — Cholelithiasis: Konkrementartige Gebilde (Anfänge von Bilirubinstein.) — Hydrops vesic. fell.: Stark ausgedehnt. — Duct. choled.: Gallengänge enorm dilatiert. — Sonstige Bemerkungen: Eitrige Cholangitis (Bact. coli) Fieber.

35. Jahr der Veröffentlichung: 1894. — Autor: Lannois et Courmont. — Quelle: Revue de médecine p. 291. — Alter: M., 77 J. — Sitz des Carcinoms: Um die Choledochusmündung herum in 5 Frankstückgröße. — Mikroskopisch: Épithélioma cylindrique. — Metastasen: Keine Metastasen, keine vergrößerten Supraclaviculardrüsen. — Ikterus: Kein Ikterus. — Hydrops vesic. fell.: O. B. — Duct. choled.: O. B. — Pankreas: Absolut frei. — Magen: Kein Erbrechen, Magen nicht dilatiert. — Sonstige Bemerkungen: Zugleich Plattenepithelcarc. des Ösophagus.

36. Jahr der Veröffentlichung: 1896. — Autor: Vincent Georges. — Quelle: Étude sur le cancer primitif de l'ampoule de Vater. Thèse Paris obs I. — Alter: M., 40 J. — Sitz des Carcinoms: Im Niveau der ampulla Vateri eine pilzförmige, nicht ulcerierte Masse, darin

die Mündung des Choled. — Mikroskopisch: Adenocarcinom. — Metastasen: Keine Metastasen. — Ikterus: Ikterus (niemals kolikartige Schmerzen). — Duct. choled.: Dilatiert. — Duct. Wirsung.: Dilatiert. — Urin: Gallenfarbstoffhaltig, kein Eiweiß, kein Zucker.

37. Jahr der Veröffentlichung: 1896. — Autor: Vincent Georges. — Quelle: Étude sur le cancer primitif de l'ampoule de Vater. Obs. II. — Alter: M., 53 J. — Sitz des Carcinoms: An Stelle der Ampulla Vateri ein beetartiges Epitheliom ($3^1/_2$ cm Länge und 2 cm Breite) — Mikroskopiscch: Zylinderzellepitheliom wie im übrigen Darmkanal vorkommend. — Metastasen: Im linken Leberlappen. — Ikterus: Viermal Ikterus. — Cholelithiasis: Keine Steine. — Hydrops vesic. fell.: Gallenblase voluminös. — Duct. choled.: Chol. noch sondierbar, oberhalb enorm dilatiert. — Magen: Kein Erbrechen. — Urin: Gallenfarbstoffhaltig. — Klin. Diagnose: Eingekeilter Choledochusstein, Cholangitis. — — Sonstige Bemerkungen: Profuse, intestinale Hämorrhagie.

38. Jahr der Veröffentlichung: 1897. — Autor: Günther. — Quelle: Ein Fall von Carc. d. Duod. Diss. Jena. — Alter: W., 45 J. — Sitz des Carcinoms: 6 cm hinter dem Pylorus beginnende Neubildung, 8 cm lang, den ganzen absteigenden Schenkel einnehmend, bis auf die Serosa die Wand durchsetzend, mäßig fest, gewulstet, in das Darmlumen vorspringend. Anfangsteil des Duodenums erweitert. — Ikterus: Leichte Andeutung von Ikterus. — Duct. choled.: Unterer Teil des Chol. 1,8 cm weit. — Pankreas: Bietet nichts Besonderes. — Magen: Erbrechen, morgens Mageninhalt stark grün. Fehlen von freier HCl. Milchsäure reichlich. Magen mit 3080 ccm Wasser füllbar. Pylorus 11 cm Umfang. — Urin: Gallenfarbstoff nicht nachweisbar. — Klin. Diagnose: Carcinoma pylori (Gastrektasie). — Sonstige Bemerkungen: In der Mitte der hintern Magenwand strahlige Narbe. 2,5 cm vor dem Pylorus ein Geschwür, welcher Natur?

39. Jahr der Veröffentlichung: 1898. — Autor: Schlesinger. — Quelle: Wiener klin. Wochenschr. S. 245. — Alter: M., 58 J. — Sitz des Carcinoms: Guldenstückgroßes Dünndarmcarc. im absteigenden Teil d. Duod., welches in seinen Randpartien bis zum Div. Vateri reichte. — Metastasen: Leberpforte, Leber. — Ikterus: Ikterus, zuletzt äußerst intensiv. — Hydrops vesic. fell.: Enormer Hydrops, sonst keine Veränderungen der Gallenblase. — Duct. choled.: Abknickung des Duct. cysticus. — Magen: Keine Magendilat., stets freie HCl, mäßige Mengen von Milchsäure. Nie alkalisch. Ziemlich gute Verdauungsfähigkeit, Erbrechen sub finem vitae. — Sonstige Bemerkungen: Keine Zeichen von Darmstenose, zeitweilig Schmerzen, in die Gallenblasengegend lokalisiert.

40. Jahr der Veröffentlichung: 1898. — Autor: Mauclaire et Durrieux. — Quelle: Bulletins de la soc. anat. de Paris 73, p. 277. — Alter: M., 70 J. — Sitz des Carcinoms: An Stelle der Ampulla Vateri eine auf $^3/_4$ des Duodenallumens sich ausdehnende Neubildung (ressemblant à une énorme valvule connivente tuméfiée). — Mikroskopisch: Épithélioma cylindrique avec des points carcinomateux. — Metastasen: Leber, Mesenterialdrüsen. — Ikterus: Kein Ikterus. — Pankreas: Normal. —

Magen: Magen nicht erweitert. Erbrechen. — Urin: O. B. — Klin. Diagnose: Cancer de l'intestin, amenant des phénomènes d'obstruction.

41. Jahr der Veröffentlichung: 1899. — Autor: Auerbach. Quelle: Über Verschluß d. Duct. choled. an seinem untersten Abschnitt. Diss. Leipzig. Fall VI. — Alter: M., 43 J. — Sitz des Carcinoms: Im absteigenden Schenkel des Duod., im Bereich der Papilla duodeni. — Metastasen: Lebermetastasen. — Ikterus: 14 Tage Ikterus (Schüttelfrost). — Hydrops vesic. fell.: Hochgradige Erweiterung der Gallenblase. Duct. choled.: Gallenstauung. — Magen: Kaffeesatzartiges Erbrechen. Fehlen von freier HCl, reichlich Milchsäure. — Urin: Dunkelbraun. — Klin. Diagnose: Empyem der Gallenblase.

42. Jahr der Veröffentlichung: 1899. — Autor: Auerbach. — Quelle: Über Verschluß d. Duct. choled. an seinem untersten Abschnitt. Diss. Leipzig. Fall VII. — Alter: W., 62 J. — Sitz des Carcinoms: Die ganze Papille ist in eine zottige, sehrweiche, dunkelrotgraue Geschwulstmasse verwandelt, die etwa die Größe eines kleinen Apfels besitzt. — Metastasen: Lebermetastasen. — Ikterus: Ikterus an Intensität wechselnd. — Cholelithiasis: Am Fundus der Blase einige kleine Pigmentkrümel. — Hydrops vesic. fell.: 10 cm Umfang, 16 cm Länge. — Duct. choled.: Chol., Cyst., Hepaticus stark erweitert. — Duct. Wirsung.: Stark erweitert. — Pankreas: Sehr fest. — Magen: Kein Erbrechen, freie HCl, keine Milchsäure. — Urin: Viel Gallenfarbstoff. — Klin. Diagnose: I. Cholelithiasis mit nachfolgendem Lebercarc., II. Carc. papill. duod.

43. Jahr der Veröffentlichung: 1899. — Autor: Descos et Bériel. — Quelle: Sur un cas de cancer du duod. Revue de Méd. XIX, p. 633. — Alter: W., 58 J. — Sitz des Carcinoms: Ulceration 1—2 cm oberhalb der Papille beginnend, 6—7 cm nach unten sich ausdehnend. Grund der Ulceration entspricht dem Pankreaskopf. — Mikroskopisch: Adenocarcinom. — Metastasen: Keine Metastasen in der Leber. — Ikterus: Teinte jaunâtre, mais qui n'est pas bien celle de l'ictère. — Cholelithiasis: 2—3 Steine. — Hydrops vesic. fell.: Nicht erweitert. — Duct. choled.: In seiner Länge reduziert, beträchtliche Erweiterung der Gallengänge. — Magen: Erbrechen selten, nie reichlich. Magen kaum dilatiert. — Urin: Kein Eiweiß, kein Zucker. — Klin. Diagnose: Magenkrebs? — Sonstige Bemerkungen: Keine Zeichen von Duodenalstenose, keine Zeichen von Pylorusinsuffizienz. Fehlen des Syndroms Bard-Pic (Ikterus).

44. Jahr der Veröffentlichung; 1900. — Autor: Halsted. — Quelle: Bulletin of the Johns Hopkins Hospital, Vol. XI, Nr. 106, p. 4. — Alter: W., 60 J. — Sitz des Carcinoms: Primary carcinoma of the duodenal papilla and diverticulum of the Vater, successfully removed by operation; cystico-enterostomy three months after the first operation. (At the autopsy it was found that the carcinoma had recurred in the head of the pancreas and duodenum closing the common duct.) — Metastasen: Keine Drüsenmetastasen zur Zeit der Operation. — Ikterus: Ikterus. — Cholelithiasis: Konkremente. — Hydrops vesic. fell.: Gallenblase dilatiert. — Duct. choled.: Erweitert. — Sonstige Bemerkungen: Februar und Mai 1898 operiert, Herbst 1898 gestorben.

45. Jahr der Veröffentlichung: 1900. — Autor: Krielke. — Quelle: Ein Fall von Krebsgeschwür des absteigenden Duod. Diss. Kiel. — Alter: W., 54 J. — Sitz des Carcinoms: Unmittelbar unter der Choled.-Mündung ein 3 cm langes bis 2 cm breites Krebsgeschwür (zerstörte Choledochuspapille). — Mikroskopisch: Adenocarcinom. — Metastasen: Leber, Herz, Herzbeutel, Retromediastinal-, Bronchial-, Retroperitoneal-, Mesenterial-, Portaldrüsen, Pankreas, Bauchfell, Nierenbecken. — Ikterus: Ikterus. — Cholelithiasis: Große Anzahl Steine in der Gallenblase. — Hydrops vesic. fell.: Stark erweitert. — Duct. choled.: Choled. und Hepatic. sehr weit. — Pankreas: D. Sant. mündet gesondert. — Magen: Magen ziemlich ausgedehnt, stark galliges Erbrechen, keine freie HCl nachweisbar. — Klin. Diagnose: Multiples Carcinom der obern Bauchhöhle (Netz, vielleicht Lymphdrüsen), primärer Sitz? — Sonstige Bemerkungen: Übergangsstelle von Duod. ins Jejunum durch krebsige retroperitoneale Drüsen stark stenosiert.

46. Jahr der Veröffentlichung: 1900. — Autor: Butz. — Quelle: Über Duodenalkrebs und seine Komplikationen. Diss. Greifswald. — Alter: W., 29 J. — Sitz des Carcinoms: In Papillenhöhe. Duod. auf Kleinfingerdicke verengt, (4 cm Umfang), an der Stelle der Verengerung ein ca. 2 Markstück großes Krebsgeschwür, in dessen Mitte die Stelle der Papille. — Mikroskopisch: Adenocarcinom. — Metastasen: Carcinomata metastatica hepat., pulm. dextri, glandularum supraclavicularium sinistri lateris, gland. bronch., retroperitoneal. Pleuritis carcinosa sinistra. — Ikterus: Plötzlich beginnender Ikterus. — Cholelithiasis: Keine Steine in den Gallenwegen. — Hydrops vesic. fell.: Sehr große Gallenblase. — Duct. choled.: Cysticus, Choled. erweitert, letzterer verengt sich gegen d. Duod. hin etwas. Sonde passiert jedoch. — Duct. Wirsung.: Für feinste Sonde Mündung nicht passierbar. Degeneratio cystica. — Magen: Sodbrennen, häufiges Aufstoßen, Magenschmerzen. HCl positiv, Milchsäure negativ. Salolprobe nach $1^1/_2$ h positiv. — Urin: Gallenfarbstoff reichlich, kein Eiweiß, kein Zucker. — Klin. Diagnose: I. Icterus catarrh. II. Ict. chron., vielleicht infolge von Gallenstein. III. Hydrops vesicae fell. Ict. universalis, Verschluß des D. chol. wahrscheinlich durch einen Stein. Zuletzt Tumor pancreatis inoperabilis. — Sonstige Bemerkungen: Cholecystoduodenostomie beseitigt den Ikterus, nach $^1/_4$ Jahr wieder Magenbeschwerden, Erbrechen großer Mengen. — Gastroenterostomie. $^1/_4$ Jahr nachher wieder Magenbeschwerden, keine Ektasie. Frühgeburt im 6. Monat. Kachexie.

47. Jahr der Veröffentlichung: 1900. — Autor: Butz. — Quelle: Über Duodenalkrebs etc. Diss. Greifswald, S. 31, Fall 17. — Alter: W., 32 J. — Sitz des Carcinoms: Carcinoma ostii ductus choledoch. duoden.; exulcerierter Tumor, flach, unregelmäßige, harte Grenze, 4 cm lang, $3^1/_2$ cm breit, Ränder wallartig. — Metastasen: Lebermetastasen. — Ikterus: Starker Ikterus. — Hydrops vesic. fell.: Gallenblase stark ausgedehnt. — Duct. choled.: Chol., Cystic. dilatiert. — Klin. Diagnose: Perityphlitis, Echinococcus?

48. Jahr der Veröffentlichung: 1901. — Autor: Krause. — Quelle: Ein Fall von prim. Krebs d. Duod. Diss. Kiel. — Alter: M., 69 J. — Sitz des Carcinoms: 1 cm von der Papilla duodeni nach oben eine unregelmäßig erodierte Stelle von etwa 6 mm Durchmesser, leicht hämorrha-

gisch, nach welcher die Falten der Umgebung sternförmig herangezogen sind. — Mikroskopisch: Zylinderzellkrebs. — Metastasen: Geschwollene, sehr harte epigastrische Drüse. — Ikterus: Starker Ikterus. — Hydrops vesic. fell.: Gallenblase schlaff, groß. — Duct. choled.: Chol. für Sonde durchgängig, aus der Mündung ragen 2 gestielte Schleimhautpolypen. — Pankreas: Fettnekrosen (auch im Netz). — Magen: Keine freie HCl. Milchsäure. — Urin: Bierbraun, ikterische Zylinder, geringer Albumengehalt. — Klin. Diagnose: Carc. Verschluß. des Duct. chol. — Sonstige Bemerkungen: Duct. hepat. schwielig, narbig, verdickt; chron. interstitielle Hepatitis.

49. Jahr der Veröffentlichung: 1901. — Autor: Schüller. — Quelle: Bruns' Beiträge z. kl. Ch. Bd. 31, Fall I, S. 683. — Alter: M., 66 J. — Sitz des Carcinoms: Ulceration circulär um die Ausmündungsstelle des Duct. chol., reicht etwa 1—1½ cm in den Duct. chol. hinauf (operativ transduodenal entfernt). — Mikroskopisch: Adenocarcinom. — Metastasen: Lebermetastasen. — Ikterus: Ikterus beständig zunehmend. — Duct. choled.: Chol., Cyst., Hep. erweitert. — Duct. Wirsung.: Nicht erweitert. — Urin: Kein Eiweiß, zeitweise Glykosurie, intensive Gallenfarbstoffreaktion. — Klin. Diagnose: Starke biliäre Hypertrophie der Leber. Gallenstauung, wahrscheinlich im Choledochus. Cholangoitis. — Sonstige Bemerkungen: Fieber mit remittierendem Typus, nie Kolikanfälle.

50. Jahr der Veröffentlichung: 1901. — Autor: Schüller. — Quelle: Bruns' Beiträge z. kl. Chir. Bd. 31, Fall II. — Alter: M., 56 J. — Sitz des Carcinoms: An der Einmündungsstelle des Choledochus quillt die Schleimhaut wulstig vor. Die Stelle hat narbenartige, derbe Beschaffenheit in der Umgebung. — Mikroskopisch: Carcinomgewebe teils mehr scirrhös, teils mehr retikuliert. — Ikterus: Ikterus. — Cholelithiasis: Hirsekorngroße, aber auch einige größere maulbeerförmige Pigmentsteine. — Hydrops vesic. fell.: Erweitert, außerordentlich verdickte Wandung. — Duct. choled.: Chol., Cyst. erweitert. — Magen: Kein Erbrechen, HCl positiv, Milchsäure negativ, Magen morgens nüchtern, leer. — Urin: Dunkel, kein Eiweiß, kein Zucker. — Sonstige Bemerkungen: Keine Schmerzen, Cholecystenterostomie.

51. Jahr der Veröffentlichung: 1901. — Autor: W. Soltau Fenwick. — Quelle: Edinburgh medical journal, N. Series, Vol. X, p. 312, case I. — Alter: W., 54 J. — Sitz des Carcinoms: An Stelle der Papille ein Geschwür von der Größe eines Shillings, mit hartem Grunde. — Mikroskopisch: Cylindrical cell carcinoma. — Metastasen: Keine Metastasen in der Leber, drei retroperitoneale Drüsen vergrößert. — Ikterus: Tiefer Ikterus. — Hydrops vesic. fell.: Erweitert. — Duct. choled.: Größere Gänge dilatiert. — Magen: Magen nicht vergrößert, freie HCl. In den letzten Tagen Erbrechen. — Urin: Gallenfarbstoffhaltig, kein Eiweiß, kein Zucker.

52. Jahr der Veröffentlichung: 1902. — Autor: De Havilland Hall. — Quelle: Lancet 1902, S. 1102. — Alter: M., 46 J. — Sitz des Carcinoms: An der Mündungsstelle. — Mikroskopisch: A columnar carcinoma. — Ikterus: Ikterus. — Hydrops vesic. fell.: Gallenblase ektasiert. — Duct. choled.: Chol. Cystic. erweitert. — Duct. Wirsung.:

Erweitert. — Magen: Kein Erbrechen. — Urin: Gallenfarbstoffhaltig, kein Eiweiß, kein Zucker. — Sonstige Bemerkungen: Leber vergrößert.

53. Jahr der Veröffentlichung: ? — Autor: Kast und Rumpel (jetzt Fränkel und Rumpel). — Quelle: Path. anat. Tafeln, Heft 3, Fall V. — Alter: W., 71. — Sitz des Carcinoms: In der Gegend der Papille ein höckriger, z. Tl. ulcerierter Tumor von etwa 3 cm Durchmesser. — Mikroskopisch: Zylinderzellencarc. — Metastasen: Nirgends Metastasen. — Ikterus: Tiefer Ikterus. — Hydrops vesic. fell.: Stark ausgedehnte Gallenblase. — Duct. choled.: Gallenwege stark erweitert. — Urin: Spärlich, schwarzgrün, sehr viel Gallenfarbstoff, kein Eiweiß, kein Zucker. — Sonstige Bemerkungen: Tod $3^1/_2$ Monate nach Auftreten der ersten Erscheinungen.

54. Jahr der Veröffentlichung: ? — Autor: Kast und Rumpel. — Quelle: Path. anat. Tafeln, Heft 3, Fall VI. — Alter: M., 74 J. — Sitz des Carcinoms: In der Gegend der Papille; in der Pars intest. d. Duct. chol. die gleichen zottigen und in Zerfall begriffenen Wucherungen. — Mikroskopisch: Adenocarc. cylindrocellulare papillomatosum. — Metastasen: Keine Metastasen. — Ikterus: Wiederholt vorübergehend Ikterus. — Urin: Während der Anfälle gallenfarbstoffhaltig. — — Klin. Diagnose: Verdacht auf Leberkrebs seit vielen Jahren. — Sonstige Bemerkungen: Seit 5 Jahren Anfälle unter dem Bilde der Gallensteinkolik.

55. Jahr der Veröffentlichung: 1905. — Autor: Körte. — Quelle: Beitr. zur Chirurg. d. Gallenwege etc. S. 398, Anhang VI, Fall 11. (Langenbecks Archiv, Bd. 71, S. 1049). — Alter: M., 46 J. — Sitz des Carcinoms: Markstückgroße, geschwürig zerfallene, carcinomatöse Geschwulst an der Papilla Vateri. — Ikterus: Icterus viridis. — Cholelithiasis: Einige Steine. — Hydrops vesic. fell.: Gallenblase vergrößert, enthält dünnen Eiter. — Duct. choled.: Stark ausgedehnt, Konkremente. — Sonstige Bemerkungen: Cholecystostomie, Choledochusdrainage 13 Tage p. op., Tod an Kachexie.

56. Jahr der Veröffentlichung: 1905. — Autor: Körte. — Quelle: Beitr. zur Chirurg. d. Gallenwege etc. S. 398, Anhang VI, Fall 12. (Verhdlg. d. deutsch. Ges. f. Chir. 1903, S. 628, Fall 3). — Alter: W., 44 J. — Sitz des Carcinoms: Kleinkirschgroßer, harter Tumor (Exzision, Choledochusdrainage). — Mikroskopisch: Adenocarcinom. — Ikterus: Ikterus. — Cholelithiasis: Keine Steine. — Hydrops vesic. fell.: Hydrops vorhanden. — Duct. choled.: Chol. erweitert. — Urin: Urin dunkel, kein Eiweiß, kein Zucker. — Klin. Diagnose: Choledochusstein. — Sonstige Bemerkungen: Keine Sektion; Befund durch Operation erhoben.

57. Jahr der Veröffentlichung: 1905. — Autor: Körte. — Quelle: Beitr. zur Chir. d. Gallenwege. S. 223, Anhang VI, Fall 13. — Alter: W., 54 J. — Sitz des Carcinoms: Carc. der Choledochusmündung in der Papilla Vateri (Resektion des Duodenums). Kleine, harte Scheibe von ca. Bohnengröße, sie betraf nur die Choledochusmündung, während die dicht daneben liegende Mündung des Duct. pancr. frei war. — Mikroskopisch: Adenocarcinom. — Ikterus: Ikterus. — Hydrops vesic. fell.: Gallenblase sehr vergrößert. — Duct. choled.: Erweitert. — Klin.

Diagnose: Bei der ersten Operation ($1^1/_2$ Jahr vorher) als gutartige narbige Stenose aufgefaßt.

58. Jahr der Veröffentlichung: 1906. — Autor: Arnsperger. — Quelle: Bruns' Beitr. z. kl. Chir. 48. Bd., S. 711, Fall 28. — Alter: W., 43 J. — Sitz des Carcinoms: Papille als walnußgr. Tumor in das Duod. vorspringend. — Mikroskopisch: Adenocarcinom. — Metastasen: Keine Metastasen. — Ikterus: Icterus gravis. — Cholelithiasis: Stein von Hühnereigröße. — Hydrops vesic. fell.: Stark ausgedehnt. — Duct. choled.: Chol. erweitert. — Magen: Magen erweitert. — Klin. Diagnose: Carc. der Gallenblase? Obtur. Choled.-Stein? Cholämie. — Sonstige Bemerkungen: Transduodenale Resectio papillae Vateri et pancreatis.

59. Jahr der Veröffentlichung: 1906. — Autor: Arnsperger. — Quelle: Bruns' Beitr. z. kl. Chir 48. Bd., S. 712, Fall 29. — Alter: M., 55 J. — Sitz des Carcinoms: An der Papille ein ulceriertes, stenosierendes Carc., in den Pankreaskopf übergehend. — Metastasen: Keine Metastasen. — Ikterus: Ikterus gravis. — Hydrops vesic. fell.: Enorm erweitert. — Duct choled.: Chol. daumendick. — Sonstige Bemerkungen: Choledochoenterostomie, Cholecystektomie.

60. Jahr der Veröffentlichung: 1906. — Autor: Geiser. — Quelle: Diese Arbeit Fall II, Sekt. Nr. 56, 1884. — Alter: W., 40 J. — Sitz des Carcinoms: Die Einmündungsstelle des Duct. pancreat. enthält eine bohnengroße, rötliche, weiche Masse (teleangiektatisches Papillom mit Zylinderepithel), diese Masse hängt zusammen mit einer 5 Frcs.-Stück großen, flachen Geschwulst. — Mikroskopisch: Zylinderzellencarcinom. — Metastasen: Leber, Lunge, Portaldrüsen (Wirbelsäule negativ). — Ikterus: Ikterus hochgradig. — Cholelithiasis: Keine Steine. — Hydrops vesic. fell.: Gallenblase vergrößert. — Duct. choled.: Sehr weit. — Duct. Wirsung.: Im Kopf des Pankreas sehr weit. — Pankreas: Mikroskopisch überall Pankreasstrukt. — Urin: Viel Gallenfarbstoffe u. Eiweiß. — Klin. Diagnose: Carc. hepatis. — Sonstige Bemerkungen: Krankheitsdauer ca. 1 Jahr.

61. Jahr der Veröffentlichung: 1906. — Autor: Geiser. — Quelle: Diese Arbeit, Fall III, Sekt.-Nr. 288, 1889. — Alter: M., 41 J. — Sitz des Carcinoms: 5 Frankstück gr., gelblichweiße Geschwulst, in der Mitte mündet der Duct. pancreat., etwas exzentrisch eine kirschkerngr. Öffnung mit fetzigen, dicken Rändern, welche in den fingerdicken Chol. führt. — Metastasen: Leber, portale Lymphdrüsen. — Ikterus: Icterus universalis. — Cholelithiasis: Im Duct. cyst. 2-erbsengroße, maulbeerförmige, schwarze Konkremente. — Hydrops vesic. fell.: Gallenblase weit. — Duct. choled.: Choled. fingerdick. — Duct. Wirsung.: Stark dilatiert. — Pankreas: Ausgebreitete Fettnekrose. — Klin. Diagnose: Carc. hepatis (Carc. pancreatis). — Sonstige Bemerkungen: Abbild. in Kaufmann, Lehrb. der spez. pathol. Anat., III. Aufl. S. 573.

62. Jahr der Veröffentlichung: 1906. — Autor: Geiser. — Quelle: Diese Arbeit, Fall IV, Sekt. Nr. 352, 1893. — Alter: W., 63 J. — Sitz des Carcinoms: Im absteigenden Schenkel parapapillär ein gürtelförmiger, im Zentrum zerfallender, am Rande höckrig prominierender Tumor. — Mikroskopisch: Großzelliger, vielfach fettig degenerierter Krebssaft. — Metastasen: Leber, Lungen, Retroperitonealdrüsen. — Ik-

terus: Ikterus. — Hydrops vesic. fell.: Enorme Erweiterung. — Duct. choled.: Chol. daumendick. — Duct. Wirsung.: Sehr weit, frei. — Pankreas: Schmal, schwielig. — Magen: Magen groß. — Klin. Diagnose: Carc. hepatis. — Sonstige Bemerkungen: 8 Jahre ante exit. wegen Rektumcarc. und mehrmals nachher wegen lokalen Rezidiven operiert. Bei der Sekt. nichts Carcinomatöses konstatiert.

Anm. bei der Korrektur: Hierher gehören ferner der Fall Cordua (S. 71) und der Fall von Carnot et Harvier (Presse médicale 1906 p. 183).

Präjejunale Carcinome.

63. Jahr der Veröffentlichung: 1896. — Autor: Herz. — Quelle: Deutsche med. Woch. S. 362, Fall 4. — Alter: M., 66 J. — Sitz des Carcinoms: 6 cm unter der Papilla duod. die ganze Zirkumferenz von derben Geschwulstmassen eingenommen, welche ein flaches, auf der Höhe ulceriertes Plateau bilden und nach oben mit einem gewulsteten, derben schüsselartigen Rande in das Duod. hineinsehen. — Metastasen: Eine Drüse neben der Aorta vor der Wirbelsäule, einige Drüschen im Mesocolon transv. und im Mesenterium. — Magen: Erbrochenes stark sauer (Congo), freie HCl fehlt, Uffelmann stark positiv, Gallenfarbstoff nach Gmelin leicht nachweisbar. Magen dilatiert. — Urin: Kein Eiweiß, kein Zucker, kein Indican. Ziemlich viel Urobilin. — Sonstige Bemerkungen: 4 Monate Krankheitsdauer.

64. Jahr der Veröffentlichung: 1896. — Autor: M. Baillet. — Quelle: Bull. de la soc. anat. de Paris 71, p. 712. — Alter: M., 66 J. — Sitz des Carcinoms: Du siège sous-vatérien, sténose duodénale, l'ampoule de Vater au-dessus est libre de toute compression. — Mikroskopisch: Adenocarc. (rapelle de loin une vague disposition glandulaire. — Metastasen: (Rien à noter aux autres organes). — Ikterus: Kein Ikterus. — Hydrops vesic. fell.: Nicht vergrößert. — Magen: Magen dilatiert, galliges Erbrechen. — Urin: Kein Eiweiß, kein Zucker. — Klin. Diagnose: Latenter Magenkrebs (Pyloruscarc.), obgleich die Untersuchung des Magensaftes keine Hinweise bot.

65. Jahr der Veröffentlichung: 1901. — Autor: Rolleston. — Quelle: Lancet 1901, p. 1121. — Alter: M., 50 J. — Sitz des Carcinoms: A tight stricture of the third part of the duod. just where the mesentery crosses over it; the stricture just admitted a cedar pencil. — Mikroskopisch: Carcinoma with columnar cells. — Metastasen: Keine Metastasen. — Ikterus: Nie Ikterus. — Hydrops vesic. fell.: Gallenblase groß. — Duct. choled.: Gänge erweitert. — Duct. Wirsung.: Nicht erweitert. — Magen: Galliges Erbrechen, keine freie HCl, Magen und Duod. oberhalb d. Striktur dilatiert. — Urin: Indican zeitweise positiv. — Klin. Diagnose: Pyloruscarc.

66. Jahr der Veröffentlichung: 1901. — Autor: Soltau Fenwick. — Quelle: Edinburgh medical journal, N. Series, Vol. X, p. 316. — Alter: M., 56 J. — Sitz des Carcinoms: The lower end of the upper two thirds of the duodenum (8 inch. in length) was found to be the seat of an ulcerated malignant growth, which had so contracted the lumen of the

bowel that it hardly admitted the tip of the index finger. — Mikroskopisch: Columnar cell cancer. — Metastasen: Linke Supraclavicular-drüse vergrößert, im rechten Leberlappen Knötchen, retroperitoneale Drüsen. — Ikterus: Kein Ikterus. — Magen: Erbrechen öfters, alle 24 St, alkalisch, grün, Gmelin positiv, Fibrin wird verdaut. Magen erweitert, abends ausgewaschen, morgens nüchtern doch 13 Unzen galliger Flüssigkeit. — — Urin: Spur Eiweiß. — Sonstige Bemerkungen: Kein Tumor palpabel. Vordere Partie der Abdominalhöhle von 2 dünnwandigen nebeneinander liegenden Säcken eingenommen, links der dilatierte Magen, rechts die oberen $^2/_3$ des Duod. (8 inch. in length, 13 inch. in circumf.).

67. Jahr der Veröffentlichung: 1904. — Autor: G. A. Syme. — Quelle: Lancet 1904, p. 148. — Alter: M., 40 J. — Sitz des Carcinoms: A hard thickening of the third portion; the strictured portion is one and a quarter inches long and its wall is three-eighths of an inch thick; no raged ulceration in the lumen. — Mikroskopisch: Columnar carc. with an attempt at alveolar formation (great development of connective tissue). — Magen: Erbrechen (nie Blut, nie Galle), Magen dilatiert. — Urin: Kein Eiweiß, kein Zucker. — Klin. Diagnose: Pyloric obstruction. — Sonstige Bemerkungen: Befund durch Operation erhoben. Duodenalpartie in $3^1/_2$ Zoll Länge reseziert, mit Erfolg.

68. Jahr der Veröffentlichung: 1906. — Autor: Geiser. — Quelle: Diese Arbeit, Fall V, Sekt.-Nr. 68, 1889. — Alter: M., 39 J. — Sitz des Carcinoms: Gegenüber der Papille, im Anfangsteil der Pars inf. ein ca. 2 Frankstück gr. Loch, umgeben von wulstigen, weißen, weichen Geschwulstmassen; dieses Loch führt in eine faustgroße bis ans Promontorium reichende retroperitoneale, mit Darminhalt gefüllte Höhle. Kotabszeß. — Mikroskopisch: (Lebermetastase: große, mehrkernige, z. Tl. zylindrische, z. Tl. kubische Zellen). — Metastasen: Leber, Mesenterialdrüsen, rechte Lunge, rechter Hoden. — Ikterus: Kein Ikterus. — Pankreas: Ohne Geschwulstmassen. — Magen: Freie HCl fehlt, Milchsäure vorhanden, Magen bedeutend erweitert. — Klin. Diagnose: Tuberculosis peritonei (Phthisis pulm.). — Sonstige Bemerkungen: Pankreas accessorium 10 cm unterhalb der Flexura duodeno-jejunalis.

69. Jahr der Veröffentlichung: 1906. — Autor: Geiser. — Quelle: Diese Arbeit, Fall VI, Sekt.-Nr. 120, 1891. Alter: W., 87 J. — Sitz des Carcinoms: In der Mitte der Pars inferior eine handtellergroße Ulceration, welche die ganze Darmwand durchbrochen hat und in eine pflaumengroße Höhle hinter der Wurzel des Mesenteriums sich fortsetzt, Ränder derb. — Mikroskopisch: Krebssaft der Lebermetastasen zeigt große Zylinderzellen mit ovalem Kern, manche Zellen keulenförmig. — Metastasen: Leber, carc. Thrombose einer Lebervene, rechte Lunge, Carc. und Vereiterung der retroperitonealen Drüsen. — Ikterus: Kein Ikterus. — Hydrops vesic. fell.: Bedeutend erweitert. — Duct. Wirsung.: Über bleistiftdick. — Klin. Diagnose: Carcinosis.

70. Jahr der Veröffentlichung: 1906. — Autor: Geiser. — Quelle: Diese Arbeit, Fall VII, Sekt.-Nr. 287, 1894. — Alter: M., 81 J. — Sitz des Carcinoms: In der Wurzel des Mesenteriums ein Tumor (faustgroß) mit der Pars inf. fest verwachsen, mehr als 5 Frankstück großes Geschwür im Duodenum bildend. (Übergreifen auf das Pankreas).

— Mikroskopisch: Submucöse Partie der Pars inf. ergibt zahlreiche große, meist zylindrische Zellen. Knoten der Leber zeigt Haufen und schlauchartige Anordnung von Zylinderepithel. — Metastasen: Leber, portale Drüsen, Peritoneum. — Ikterus: Kein Ikterus. — Cholelithiasis: 6 erbsengroße maulbeerähnliche Steine. — Hydrops vesic. fell.: Kleinapfelgroß. — Duct. choled.: Choledoch. bleistiftdick. — Pankreas: Sehr atrophisch, nur in der Gegend des Kopfes verliert es sich in den Tumor. — Klin. Diagnose: Emphysema pulm. Bronchitis chronica. Degeneratio cordis.

71. Jahr der Veröffentlichung: 1906. — Autor: Geiser. — Quelle: Diese Arbeit, Fall VIII, Sekt.-Nr. 240, 1896. — Alter: W., 68 J. — Sitz des Carcinoms: 1 cm unter der Papille beginnend ein 5 Frankstück großes Geschwür mit aufgeworfenen, sehr derben Rändern. Am obern Rand setzt sich die Masse in die Wurzel des Dünndarmgekröses fort, rechts vom Beginn des Jejunums. — Metastasen: Carc. des Pankreaskopfes, Peritonitis carcinomatosa der Plica Douglasii. — Ikterus: Kein Ikterus. — Cholelithiasis: Keine Steine. — Magen: Nie Erbrechen (außer ante Exitum). Spuren von HCl. Hefezellen. Keine Milchsäure, Magen sehr groß ($2^1/_2$ l fassend). — Klin. Diagnose: Carc. ventriculi? Magenverschluß. — Sonstige Bemerkungen: Pars sup. und desc. duodeni erweitert, Pylorusring 9,5 cm. Tumor palpabel, dann verschwunden, dann wieder palpabel.

Es sei mir noch gestattet, meinem verehrten Lehrer und Chef, Herrn Professor Ed. Kaufmann für die Anregung zu dieser Arbeit und das fördernde Interesse, sowie für die gütige Überlassung der Abbildungen herzlich zu danken.

---

1) L. Müller, Ein Fall von Duodenalcarcinom mit Enteroanastomose usw., Diss., München 1904, ist, was die Lokalisation anbetrifft, ungenügend beschrieben, deshalb hier nicht verwertet.

IV.

Kleinere Mitteilung.

Ein geheilter Fall von Zygomaticus- und Infraorbitalneuralgie operiert nach der Bardenheuerschen Methode. (Neurinsarkoklese).

Von

Dr. med. **Grabowski**, Köln-Ehrenfeld.

In folgendem möchte ich einen Fall von Neuralgie des rechten Zygomaticus und Infraorbitalis mitteilen, der allen Behandlungsarten getrotzt hat und nach der Bardenheuerschen Methode operiert und zur Heilung gebracht ist.

Herr Pet. M. aus Deutz, 66 Jahre alt, trat am 24. Juni 1906 wegen heftiger rechtsseitiger Gesichtsneuralgie in meine Behandlung. Er ist seit 1885 Feldhüter, hat infolge seines Amtes oft Gelegenheit gehabt, bei Unwetter Durchnässungen und Erkältungen zu erleiden, zumal er wöchentlich einmal Nachtdienst hatte. Vor 4 Jahren (1902) traten seine ersten Schmerzanfälle im Gesicht auf, und zwar nur bei psychischen Aufregungen. Dieselben waren gleich von Anfang an stark, aber nicht häufig.

M. war ziemlich starker Raucher, Alkohol genoß er nicht. Lues wird verneint, ist auch nicht nachweisbar. Die Eltern waren sehr gesund, desgleichen die 6 Geschwister.

M. wurde in D. behandelt und erhielt Pulver und Medizin; da Erkältungen angenommen werden konnten, vermutlich Salizyl.

Alsdann wurde er im jüdischen Asyl 1903 ambulatorisch behandelt, ca. 3 Monate lang, ebenfalls mit Pulvern und Medizin.

Schließlich hat er noch verschiedentliche Konsultationen gehabt und auch einen Magnetopathen aufgesucht. Er selbst konnte sich in Schmerzanfällen mit kalten Umschlägen helfen, oder machte „Kneippsche Kur“ mit nassen Strümpfen. So brachte er seine Zeit zu, bis er im Juni 1906 in meine Behandlung trat.

M. ist ein kräftiger Mann mit blühender Gesichtsfarbe, der wesentliche Erkrankungen noch nicht durchgemacht hat. Er klagt über anfallsweise auftretende unerträgliche Schmerzen, die unter dem rechten Auge

entstehen, alsdann um das Auge herumgehen und in der Schläfengegend „hängen bleiben", um nun immer stärker und unerträglicher zu werden. Sie strahlen aus bis zum Gebiet des Supraorbitalis, nach hinten bis zum Ohr und nach unten bis über das Jochbein zur Wange. Die Schmerzen werden als stärkste Zahnschmerzen beschrieben, als wenn ein Bohrer in den Kopf gebohrt würde und dann hin- und hergerissen. Sie entstehen beim Essen und Sprechen (anfänglich bei Aufregungen), öfters auch ohne Ursache, meistens am Tage, im letzten halben Jahre meistens nachts.

Die Untersuchung auf Leitungsfähigkeit des Zygomaticus ergab Herabsetzung aller sensibler Reize, elektrischer und thermischer; leichte Berührung mit dem Finger wurde überhaupt nicht gefühlt. Weniger deutlich war die Leitungsherabsetzung des Infraorbitalis, der an der Neuralgie auch offenbar weniger stark beteiligt war. Die Druckpunkte des Zygomat. und Infraorb. waren äußerst empfindlich.

Nachdem Pat. noch einige Zeitlang mit Elektrisieren, Ätherspray usw. versuchsweise behandelt war, wurde er am 17. Juli unter Assistenz von Dr. Landwehr operiert, der mit mir gemeinschaftlich den Befund an den erkrankten Nerven konstatiert hat.

Die Schnitte wurden für den Infraorbitalis tangential, für den Zygomaticus radiär zur Orbita angelegt, um die späteren Narben möglichst unsichtbar zu gestalten, und insbesondere keine Adhäsion mit dem Orbitalrande hervorzurufen.

Das Periost wurde alsdann konzentrisch zur Orbita gespalten und der Infraorbitalis zuerst aufgesucht. Um die Blutung zu stillen, ging ich nach Tamponade vom Infraorbitalis ab, suchte den Zygomaticus auf, hebelte das Periost der Wangenseite ebenso wie der orbitalen Seite so weit ab, daß man den Zygomaticus aus dem orbitalen Gewebe in das Os zygomaticum hineingehen, dies durchbohren und zur Wangenhaut gehen sah, und suchte zunächst nach weiteren Ästen. Es fand sich aber nur ein einziger Nervenfaden vor. Dieser wurde sogleich, also vor dem Meißeln, einer eingehenden Betrachtung unterzogen. Es zeigte sich sein peripheres, sowie sein mediales Ende (ca. $^1/_2$ cm beiderseits vom Knochen sichtbar) gerötet. Es gelang nicht, die Rötung durch Abtupfen zu entfernen. Alsdann wurde er durch Ausmeißeln eines dreieckigen Stückes aus dem Orbitalrande ganz freigelegt, so daß er vom Orbitalgewebe zur Haut zog, und wiederum einer genauen Betrachtung unterzogen, ob makroskopisch sichtbare Veränderungen zu konstatieren seien. Dr. Landwehr und ich hatte begreifliches Interesse, ob es gelingen würde, auch unsererseits pathologische Veränderungen am Nerven zu konstatieren, wie Bardenheuer angegeben hat. Den Schmerzattacken entsprechend mußte die Erkrankung am Zygomaticus deutlicher ausgesprochen sein wie am Infraorbitalis. Der Nerv Z. zeigte auch der theoretischen Erwägung entsprechend stärkere pathologische Veränderungen als der Infraorbitalis. Der Zygomat. präsentierte sich bei der Betrachtung als etwa zwirndickes rotes Fädchen; es blieb auch beim Abtupfen rot, die weiße natürliche Färbung des Nerven war nicht vorhanden. Deutlich fiel insbesondere eine kleine äußerst prall gefüllte Vene auf, die mit dem Nerv zusammen durch das Foramen zygomat. faciale zog. Es war ferner zu konstatieren, daß der Nerv gequollen aussah und an seiner Oberfläche gelockert. Mit dem Meißel ist er nicht in Berührung ge-

kommen, da das Knochenstück der Orbita, nachdem von beiden Seiten genügend eingemeißelt war, auf einmal ausgebrochen werden konnte, so daß der Nerv auf einmal freilag. Veränderungen im Knochenkanal zu konstatieren, war ich nicht imstande.

Bei der nun folgenden Herausmeißelung des Infraorbitalis zeigte sich gleicherweise eine Rötung des Nervenstranges, wenn auch nicht so stark wie am Zygomat. facialis. Eine Partie des Infraorbitalis war aber zweifellos gesund, nämlich die laterale. Der am meisten lateral ziehende Teil des Nerven war sehnig gelblichweiß, und sehr deutlich konnte man diesen Farbenunterschied beim Abtupfen im Gegensatz zu den gerötеten anderen Bündeln, insbesondere im Gegensatz zum Zygomaticus, konstatieren.

Die Operation wurde alsdann nach Einbettung des Nerven in Lappen, d. h. nach Unterschiebung eines Periostmuskellappens zwischen Nerv und Knochenwunde, mit subkutaner Hautnaht geschlossen und hat kaum sichtbare Narben hinterlassen, desgleichen sind die Facialisfasern für das Auge intakt geblieben.

Die auf die Operation folgende Nacht war schmerzfrei, ebenso der folgende Tag. In der Nacht vom 18. bis zum 19. erfolgten kleine Anfälle, ähnlich wie vor der Operation; am 19. vormittags starke Schmerzen in Absätzen, verschieden lang, $^1/_2$ Minute und länger, mittags weniger.

Verbandwechsel. Wunde heilt reaktionslos, mäßiges Ödem, keine Temperaturerhöhung.

Abends starke Schmerzen, besonders stark nachts gegen 12—1 Uhr.

20. Tags weniger Schmerzen, nachts stark, aber weniger wie tags vorher.

21. Nachmittags beim Kaffeetrinken und Essen Schmerzen, nachts auch, aber geringe Anfälle, „ca. ein paar Sekunden."

22. Ebenfalls beim Essen.

23. und 24. Gelinder.

25. und 26. Wenige kleine Anfälle.

27. Gut.

28.—29. Nachts wieder starke Anfälle.

30. Massage. Keine Schmerzen seit 7 Uhr abends.

1. VIII. Nachts kleiner Schmerzanfall.

2.—3. Nachts von 1 Uhr 45 Min. bis 6 Uhr morgens vier starke Anfälle, ca. 1 Minute lang.

3.—4. Sehr starke Anfälle von 11—6 Uhr morgens.

4. Von vormittags 7 Uhr an frei.

Von da ab leichte, abends 8 Uhr einige sehr starke Anfälle. Nachts weniger.

6. Tags keiner. Abends von 7—8 Uhr einige leichte Anfälle.

7. Besonders beim Essen und Sprechen von $7^1/_2$ bis abends 9 Uhr. Von da ab nachts keine Anfälle mehr.

8. Schmerzfrei bis abends 10 Uhr, von da ab bis nachts $1^1/_2$ Uhr fortwährend Schmerzen: von $1^1/_2$ bis $5^1/_2$ Uhr keine Schmerzen, von $5^1/_2$ bis mittags 1 Uhr anhaltend stark, von da ab frei bis nachts $2^1/_2$ Uhr; von $2^1/_2$ Uhr bis zum 10. vormittags 8 Uhr stets kleine Anfälle. Vom 10. vormittags bis zum 11. schmerzfrei. Nun erst werden die Anfälle geringer. Sie fangen mit leisem Kribbeln an und hörten eventuell auf. Bei

stärkeren Anfällen gehen sie ganz in die Schläfen über, „als ob eine Tischgabel eingestoßen und gedreht wird.“ In den folgenden Tagen steigt der Schmerz nicht mehr auf den Gipfelpunkt, am 18. VIII. stellt Patient sich schmerzfrei vor mit der Angabe, daß er seit 4 Tagen den Schmerz „allmählich los“ geworden sei. Bis zum 25. VIII. ist der Schmerz nicht wiedergekehrt, desgleichen am 25. IX. und heute am 25. X. ist Pat. ebenfalls von den Schmerzen verschont geblieben ($2\,^1/_2$ Monate seit der Operation).

Ich habe gleich beim Verbandwechsel und bei allen folgenden Besuchen mich überzeugt, daß eine Läsion des Nervenfadens während der Operation nicht stattgefunden hat. Am 4. Tage post op. war bereits die Berührung mit dem Finger in der Schläfengegend leise fühlbar, die vor der Operation nicht gefühlt wurde. Die Sensibilität der Schläfengegend stieg in der Rekonvaleszenz trotz der nachträglichen Anfälle allmählich, bis sie ca. am 25. VIII. ebensogut war wie links. Es wurde leiseste Berührung mit Watte gefühlt, desgleichen Temperaturunterschiede, wie: in der Hand erwärmter und luftwarmer Schlüssel mit Sicherheit unterschieden. Sensibilitätsdefekt hat nie bestanden, sondern allmählicher Aufstieg der geschwächten Sensibilität seit dem Tage der Operation.

Nach Lage des Falles stelle ich mir vor, daß Patient infolge Durchnässungen eine rheumatische Perineuritis akquieriert hat, die die Nervenfaser wegen ihres engen Zusammenhanges in Mitleidenschaft ziehen muß. Infolge der Entzündung tritt eine Verengung des Lumens des Durchtrittskanals und dauernder Druck auf den Nerven ein, der die Leitung für sensible Reize dauernd herabsetzt, zugleich aber auch von Zeit zu Zeit die Neuralgien auslöst. Naheliegend ist vielleicht für die Erklärung dieser zeitweise auftretenden Neuralgien die Annahme, daß leise Zerrungen des im Knochenkanal fixierten Nerven daran schuld sind. Während normalerweise der Nerv im Knochenkanal etwas hin- und hergezogen werden kann, ist er bei Schwellungen und Entzündungen daran gehindert. So kann beispielsweise der neuralgische Anfall beim Kauen ungezwungen durch diese Annahme erklärt werden, wobei die Blutfluxion zu dem entzündeten Nerven natürlich auch eine große Rolle spielen wird. Plausibel ist vielleicht auch die Erklärung, daß nach Eröffnung des Knochenkanals jetzt eine sekundäre Fluxion die kleine Begleitvene erweitert hat, auf der solange der Druck des geschwollenen Nerven gelastet hatte. Inwieweit der Zygomatico-Temporalis beteiligt war, ist nicht entschieden. Er wurde bei der Operation nicht berücksichtigt. Sein im Knochen liegender Anteil ist auch meist nur wenige Millimeter (2—3) lang, während der Zygom.-Fac. mindestens 10 mm Knochenstrecke hat und einerseits hierdurch sowohl eine stärkere Stauung der Blut- und Lymphzirkulation, die neben dem Nerven durch das Foramen zygomat.-faciale geht, hervorbringen kann, als auch durch seine durch weniger Weichteile gedeckte Durchtrittsstelle durch den Knochen für äußere Einflüsse leichter erreichbar ist. Was die postoperativen Schmerzen anbelangt, so ist vielleicht nicht ausgeschlossen, daß dieselben gerade, weil der Nerv intakt geblieben ist, persistierten, um erst mit der Rückbildung der Perineuritis und Neuritis allmählich zu verschwinden.

Es ist dies der zweite Fall von Neurinsarkoklese, den ich operiert habe, und den ich vollständig habe ausheilen sehen. Beide Fälle haben

jeder anderen Therapie gespottet und bei beiden waren die neuralgischen Schmerzen so groß, daß die bereits im höheren Lebensalter stehenden Patienten sich entschlossen, den Eingriff machen zu lassen, der beide Male den gewünschten Erfolg hatte. Der erste Fall war eine Neuralgie des Mandibularis rechts. Er wurde gemeinsam mit Herrn Prof. Bardenheuer operiert, wobei ich besonders auf die sorgfältige Herauslösung und Einbettung des Nerven aufmerksam gemacht wurde. Patient ist seit einem Jahre vollständig schmerzfrei. Der mitgeteilte Fall ist seit ca. 3 Monaten von den Neuralgien geheilt.

Dieses günstige Resultat ist sicherlich der Beachtung wert, und die nicht schwierige Operation sollte bei allen den Fällen noch versucht werden, die allen anderen therapeutischen Maßnahmen getrotzt haben.

Eine sehr starke Stütze der Bardenheuerschen Theorie bildet jedenfalls der pathologische Befund am Nerven, den ich mit dem assistierenden Kollegen Dr. Landwehr aufgenommen habe. Der gute Erfolg bezüglich des Verschwindens der Schmerzen, den dieses neue Operationsverfahren gehabt hat, ermuntert weiterhin, geeignete Fälle schwerer Neuralgien auf diesem Wege zur Ausheilung zu bringen.

V.

Besprechungen.

1.

Felix Lejars, Technik dringlicher Operationen, übersetzt von Dr. Hans Strehl. Dritte deutsche Auflage. II. Teil. Verlag: Gustav Fischer, Jena. 1906. Preis des vollständigen Werkes Mk. 20, geb. Mk. 22.50.

Der zweite Teil dieses vortrefflichen Werkes, welches nunmehr komplett vorliegt, enthält die dringliche Chirurgie an dem Urogenitalapparat, am Rektum und Anus (Wunden, Rupturen, Fremdkörper, Prolapsus), incarcerierte Hernien, und endlich unter dem Abschnitte Extremitäten: die Luxationen und Frakturen, Wunden nnd Verbrennungen, akute Osteomyelitis, heiße Abszesse und Phlegmone und zuletzt Pustula maligna.

Zum Lobe des Buches braucht etwas Besonderes nicht mehr gesagt zu werden. Es ist von einem erfahrenen und ausgezeichneten Fachmann verfaßt und ebenso übersetzt. Möge es unter den deutschen Ärzten zahlreiche Freunde finden. Helferich.

2.

A. C. Celsus, Über die Arzneiwissenschaft in acht Büchern, übersetzt und erklärt von Eduard Scheller. Zweite Auflage, neu durchgesehen von Walther Frieboes. Verlag: Friedrich Vieweg & Sohn, Braunschweig. 1906. Preis Mk. 18, geb. Mk. 20.

Es ist immer gut und lehrreich sich zu vergegenwärtigen, wie vieles unsere Vorgänger mit weit geringeren Hilsmitteln gewußt und gekonnt haben. Das Buch von Celsus hatte immer einen großen Reiz, und ich selbst erinnere mich lebhaft, mit welchem Vergnügen ich als älterer Student „Entdeckungen“ in diesem Buch, namentlich in den beiden letzten Abschnitten, welche von der Chirurgie handeln, gemacht habe. Die Übersetzung ist ausgezeichnet. Die Erläuterungen, welche sodann Seite 479 bis 775 einnehmen, sind in hohem Grade belehrend. Auch Abbildungen sind reproduziert, am Schlusse noch auf 4 Tafeln das antike chirurgische

Instrumentarium. Bei der neuerdings erfreulicherweise gesteigerten Neigung zu historischen Studien, welche sich auf allen Gebieten der Gesamtmedizin kundgibt, ist zu hoffen, daß auch dieses Buch in viele Hände gelangen wird. Es gehört in den Rahmen der neueren chirurgischen Werke, welche sich mit historischen und künstlerischen Darstellungen über die Tätigkeit des Arztes, Krankheiten und deren Behandlung usw. befassen, von welchen mehrere auch an dieser Stelle besprochen wurden.

Helferich.

Anzeigen literarischer Neuigkeiten, welche der Redaktion zugeschickt worden sind:

Nordiskt Medicinskt Arkiv, Kirurgi 1906, Afd. I, Häft 1.

Sinding-Larsen: Beiträge zum Studium der Behandlung der Hüftgelenkstuberkulose im Kindesalter.

Archives internationales de Chirurgie. Vol. III, Fasc. 2, 1906.

La Roy, Gand: Contribution à l'étude des sarcomes primitifs de l'intestin grêle,

Remedi, Cagliari: Contributo alla terapia della splenomegalia malarica.

Revue de Chirurgie, No, 10, 11, 1906, Okt., Nov.

Kirmisson et Guimbellot: De l'appendicite chez le nourisson.

Devic et Bériel: A propos d'un cas des tumeurs multiples des os sans albumosurie (1 fig.).

Galzin: Variété rare de hernie inguinale interstitielle. Opération. Remarques sur la pathogénie.

Martin du Pan: Contribution à l'étude du cancer du rectum (suite et fin).

Baudet et Kendirdjy: De la vasovésiculectomie dans les cas de tuberculose génitale (suite).

Cahier: L'inflammation des diverticules intestinaux ou diverticulite (suite et fin).

Féré: Sur la fréquence de l'apophyse sus-épitrochléenne (2 fig.).

Vlaccos: Du pied varus congénital (pathogénie et traitement).

Tixier: Indications opératoires des traumatismes anciens du crane (à suivre).

Revue Française de Médecine et de Chirurgie No. 19—21, 1906.

Broca: Appendicites consécutives aux entérites de l'enfance.

Roger et Garnier: L'occlusion intestinale.

Broca; Luxation de la hanche en arrière au début d'une coxalgie.

Berger: Fracture spontanée du fémur dans un cas de paralysie générale.

Vignard et Barlatier: Quelques faits de chirurgie cranio-cérébrale chez des enfants.

The St. Paul Medical Journal, No. 10, Okt. 1906.

Peddicord: Pyelitis.

Dennis: Etiology and pathology of acute septic osteomyelitis.

American Journal of Surgery, Vol. XX, No. 10, 11, Okt., Nov. 1906.

Eliot: Subcutaneous rupture of abdominal viscera, with especial reference to the intestine and kidney.

Brickner: Fracture of the base of the fifth metatarsal bone by indirect violence.

Gray: The Roentgen Ray treatment of malignant disease of the bladder through a suprapubic incision.
Gibney: Gonorrheal arthritis in children.
Fischer: Abdominal tumors in children.

La Clinica chirurgica, No. 10, 1906.
Cecca: Sulla patologia del corpusculo intercarotideo.
Cernezzi: Contributo allo studio del tessuto elastico nei tumori sul modo di comportarsi della fibre elastiche durante lo sviluppo del carcinoma a cellule piatte.
Moretti: La via transpleurale e laparotomia nella cura delle lesioni violenti diaframmatiche, contributo alla casuistica delle ferite toracodiaframmatiche.
Zaccarini: L'osteosintesi nelle fratture.

Fifth annual report of the New York State Hospital for the care of crippled and deformed children for the year 1905.

Transactions of the clinical society of London, Vol. XXXIX, 1906 enthält 52 kleine Abhandlungen und kasuistische Mitteilungen.

Bulletins et Mémoires de la Société de Chirurgie de Paris, Okt., Nov. 1906.
Dieulafé: Phlébite du membre inférieur gauche survenue après appendicectomie à froid.
Legueu: De la réparation en deux temps des pertes de substances traumatiques ou opératoires de l'urètre périnéal.
Michon: Tuberculose hypertrophique de la partie terminale de l'iléon.
Potherat: A propos des plaies pénétrantes de l'abdomen par projectiles.

Baum-Kiel.

VI.

Uber die Luxation im Talonaviculargelenke.[1]

Von

Dr. Richard Morian, Essen-Ruhr.

(Mit 4 Abbildungen.)

M. H.! Gestatten Sie, daß ich Ihnen heute kurz eine chirurgische Rarität vorführe, zwar nur in Sonnenlicht- und Röntgenbildern, aber an dem geheilten Fuße des Kranken ist jetzt nichts Besonderes mehr zu sehen. Wenn ich meinem Literaturstudium trauen darf, ist dieser Fall erst die 11. Beobachtung von Luxation im Talonavicularelenke, während noch 2 Fälle von Subluxation sich erwähnt finden. Mit gutem Rechte fordert Bähr, daß man die isolierte eigentliche Luxation des Kahnbeines (von der er 5 sichere Fälle kennt, einen 6. erwähnt Fuhr kurz und ein 7. von Thiem ist inzwischen hinzugekommen) von der Luxation des Kahnbeines, das in Verbindung blieb mit dem übrigen distalen Fußskelett, trennt.

Die Autorität des bedeutenden Chirurgen Paul Broca (1853) und des bekannten Anatomen Wilhelm Henke (1858) hat es vermocht, daß man jahrzehntelang außer der Verrenkung des Sprungbeines im Fuße nur die Luxatio sub talo für möglich hielt, trotzdem Dubreuil (1868 und 1871) durch gegenteilige Beobachtungen dagegen protestierte. Allein 1892 und 1893 veröffentlichte Fuhr[2] (Gießen) 2 zweifellose Verrenkungen im Chopartschen Gelenke und rettete damit auch die früher über Bord geworfenen gleichen und ähnlichen Beobachtungen. Die Zusammenstellungen von Bähr[3] (1895) und Beyer[3] (1904) zeigen denn auch, daß die Beobachtungen,

1) Nach einem Vortrage in der Vereinigung niederrheinisch-westfälischer Chirurgen zu Düsseldorf, am 3. Nov. 1906.

2) Münchner med. Wochenschr. 1892 u. 1893.

3) Volkmanns Sammlung klin. Vortr.

die im letzten Jahrzehnt durch die Kontrolle der Röntgenstrahlen eine unumstößliche Sicherheit erfahren haben, in der Tat fast alle Möglichkeiten von Verrenkungen im Fuß erschöpft haben, auch die unwahrscheinlichen und nach Broca fast unmöglichen.

So hat sich auch gezeigt, daß nicht bloß das Chopartsche Doppelgelenk als ganzes, sondern auch jede seiner Hälften für sich verrenkt werden kann. Bähr beschreibt wenigstens 2 Subluxationen des Calcaneocuboidgelenkes, während die Luxationen im Talonaviculargelenke schon zahlreicher beobachtet wurden.

Unter den Luxationen im Talonaviculargelenke, die Broca aus der Literatur anführt, befinden sich 2 Beobachtungen von Roux, die sich später als Fehldiagnosen herausstellten (die eine war eine isolierte Talusluxation, die andere eine Luxatio sub talo). Gewiß war Broca berechtigt, diese beiden Beobachtungen zurückzuweisen, mit ihnen aber schob er auch die übrigen, weil sie nicht sicher bewiesen wären, beiseite in der Annahme, daß die anatomische Beschaffenheit des Talonaviculargelenkes eine Luxation fast unmöglich erscheinen lasse, obwohl Bérard schon 30 Jahre zuvor die klinischen Erscheinungen der Luxation im Talonaviculargelenke beschrieben hatte.

Ich wiederhole die von Broca angeführten sicheren Fälle kurz.

I. Subluxationen im Talonaviculargelenke.

1. Richerand (Nosographie chirurgicale Paris 1805, t. 2, p. 287 hatte Gelegenheit, bei J. L. Petit mehrere Subluxationen des Naviculare nach unten zu sehen.

2. Boyer (Annales chir., t. 4, p. 405). Durch Fall vom Pferde entstand eine Subluxation des Naviculare nach unten-außen. Sie wurde erst nach einigen Tagen erkennbar, als die Schwellung nachgelassen hatte. Die Bewegungen des Fußes waren lange Zeit eingeengt, weil das Sprunggelenk eine bedeutende Drehung erfahren hatte. Später stellten sie sich wieder her und es hinterblieb nur eine leichte Mißgestaltung des Fußes.

II. Luxationen im Talonaviculargelenke.

1. The Lancet (1847, I, p. 133). Im Museum des Londoner Hospitals gibt es ein Präparat, an dem man eine Luxation des Naviculare nach unten-innen sehen kann. Der Kranke war bei einem Brande aus dem Fenster gesprungen und an Schädelbruch gestorben.

2. Adams (The Lancet 1847) t. 1, p. 133). Einem jungen Manne fiel ein Sack Reis aus großer Höhe auf den Außenrand der Fußwurzel. Das Naviculare stand nach außen-unten, der Sprungbeinknopf nach innen und ein wenig nach oben vor dem Kahnbein, der Fuß stand nach außen.

ohne daß die Richtung in der Sohle verändert gewesen wäre. Die Reposition wurde leicht durch einen Druck mit dem Daumen auf den vorspringenden Taluskopf bewirkt.

3. Thomas Wells (1832, American journ. of med. sciences, vol. 10, p. 21). Ein Arzt sprang aus dem Wagen, mit dem die Pferde durchgingen, er fiel auf den linken Fuß und luxierte sich das Talonaviculargelenk. Das Naviculare stand nach unten und innen. Die Einrichtung gelang nicht, die Haut wurde geschwürig, der Taluskopf kariös, der Fuß blieb nach innen abgewichen. Nach 6 Wochen entfernte Wells den völlig kariösen Talus. Es erfolgte Heilung mit 1 Zoll Verkürzung.

4. Smith (1843 Transact. of the prov. med. and surg. Assoc., vol. 11 p. 412). Ein 25jähriger Mann hatte sich eine Luxation im Talonaviculargelenke mit Verschiebung das Kahnbeines nach innen-unten zugezogen. Es erfolgte Hautgangrän über dem vorspringenden Taluskopf und einen Monat später stieß sich der ganze Talus los, er wurde fortgenommen. Die Heilung erfolgte nach $2\frac{1}{2}$ Monaten. In diesem Falle hatte man fälschlich eine Talusluxation angenommen.

5. Beever (1843 Transact. of the prov. med. and surg. Assoc., vol. 11, p. 405). Ein Fall aus großer Höhe auf den rechten Fuß bewirkte eine Kommunitivfraktur des Fersenbeines und Luxation des Kahnbeines im Talonavikulargelenke nach unten. Extension und Rotation am Fuß brachte die Repositon leicht zustande. Vom Fersenbein wurden mehrere Knochenstücke losgestoßen, es kam, wenn auch mit Verkürzung, zur Heilung.

6. M. Roux (Gaz. des Hôpitaux 1830, t. 2, p. 130). Eine junge Dame glitt auf der Treppe beim Absteigen aus, verrenkte sich den einen Arm, brach sich den anderen Vorderarm und zog sich zugleich eine Luxation im Talonaviculargelenke nach innen-unten zu. Der Taluskopf sprang nach oben und außen vor. Die Einrenkung war leicht, trotzdem entstand eine Hautentzündung und geringe Gangrän, schließlich heilte sie ohne Difformität.

8. Chassaignac (zitiert nach G. Kühn, Über Verrenkung des Os naviculare, insbesondere die isolierte. Inaug.-Diss. Würzburg 1877) nach A. Dubreuil: Das Naviculare war mit den beiden ersten Keilbeinen und dem Mittelfußknochen usw. auf den Kopf des Talus getreten, so daß es auf dem Talushals ruhte. Das 3. Keilbein war plantar luxiert, während die drei letzten Mittelfußknochen in Verbindung mit der quer abgebrochenen Gelenkfläche des Würfelbeines auf das Würfelbein hinaufgeschoben waren.

9. Dubreuil (nach G. Kühn). Das Os scaphoïdeum stand auf dem Talushals und dem Fersenbein, während die übrigen Gelenke der Fußwurzel in ihrer normalen Verbindung geblieben waren.

10. Wodarz (Deutsche Zeitschr. f. Chir. 63). Ein Mann fiel aus großer Höhe auf Kisten. Das Kahnbein war nach oben und innen verrenkt. Da eine Reposition des veralteten Falles nicht gelang, wurde durch Resektion des Gelenkes eine gute Stellung und volle Funktion erzielt.

Ich lasse nun die Geschichte meines Falles folgen.

Ein 27jähriger Mamorsäger, der vor 5 Jahren nach Überfahrung dicht oberhalb des rechten Knies amputiert werden mußte, schaute am 4. V. 1906, hinter den Kulissen einer Liebhaberbühne stehend, dem aufgehenden Vor-

die im letzten Jahrzehnt durch die Kontrolle der Röntgenstrahlen eine unumstößliche Sicherheit erfahren haben, in der Tat fast alle Möglichkeiten von Verrenkungen im Fuß erschöpft haben, auch die unwahrscheinlichen und nach Broca fast unmöglichen.

So hat sich auch gezeigt, daß nicht bloß das Chopartsche Doppelgelenk als ganzes, sondern auch jede seiner Hälften für sich verrenkt werden kann. Bähr beschreibt wenigstens 2 Subluxationen des Calcaneocuboidgelenkes, während die Luxationen im Talonaviculargelenke schon zahlreicher beobachtet wurden.

Unter den Luxationen im Talonaviculargelenke, die Broca aus der Literatur anführt, befinden sich 2 Beobachtungen von Roux, die sich später als Fehldiagnosen herausstellten (die eine war eine isolierte Talusluxation, die andere eine Luxatio sub talo). Gewiß war Broca berechtigt, diese beiden Beobachtungen zurückzuweisen, mit ihnen aber schob er auch die übrigen, weil sie nicht sicher bewiesen wären, beiseite in der Annahme, daß die anatomische Beschaffenheit des Talonaviculargelenkes eine Luxation fast unmöglich erscheinen lasse, obwohl Bérard schon 30 Jahre zuvor die klinischen Erscheinungen der Luxation im Talonaviculargelenke beschrieben hatte.

Ich wiederhole die von Broca angeführten sicheren Fälle kurz.

I. Subluxationen im Talonaviculargelenke.

1. Richerand (Nosographie chirurgicale Paris 1805, t. 2, p. 287 hatte Gelegenheit, bei J. L. Petit mehrere Subluxationen des Naviculare nach unten zu sehen.

2. Boyer (Annales chir., t. 4, p. 405). Durch Fall vom Pferde entstand eine Subluxation des Naviculare nach unten-außen. Sie wurde erst nach einigen Tagen erkennbar, als die Schwellung nachgelassen hatte. Die Bewegungen des Fußes waren lange Zeit eingeengt, weil das Sprunggelenk eine bedeutende Drehung erfahren hatte. Später stellten sie sich wieder her und es hinterblieb nur eine leichte Mißgestaltung des Fußes.

II. Luxationen im Talonaviculargelenke.

1. The Lancet (1847, I, p. 133). Im Museum des Londoner Hospitals gibt es ein Präparat, an dem man eine Luxation des Naviculare nach unten-innen sehen kann. Der Kranke war bei einem Brande aus dem Fenster gesprungen und an Schädelbruch gestorben.

2. Adams (The Lancet 1847) t. 1, p. 133). Einem jungen Manne fiel ein Sack Reis aus großer Höhe auf den Außenrand der Fußwurzel. Das Naviculare stand nach außen-unten, der Sprungbeinknopf nach innen und ein wenig nach oben vor dem Kahnbein, der Fuß stand nach außen.

ohne daß die Richtung in der Sohle verändert gewesen wäre. Die Reposition wurde leicht durch einen Druck mit dem Daumen auf den vorspringenden Taluskopf bewirkt.

3. Thomas Wells (1832, American journ. of med. sciences, vol. 10, p. 21). Ein Arzt sprang aus dem Wagen, mit dem die Pferde durchgingen, er fiel auf den linken Fuß und luxierte sich das Talonaviculargelenk. Das Naviculare stand nach unten und innen. Die Einrichtung gelang nicht, die Haut wurde geschwürig, der Taluskopf kariös, der Fuß blieb nach innen abgewichen. Nach 6 Wochen entfernte Wells den völlig kariösen Talus. Es erfolgte Heilung mit 1 Zoll Verkürzung.

4. Smith (1843 Transact. of the prov. med. and surg. Assoc., vol. 11 p. 412). Ein 25jähriger Mann hatte sich eine Luxation im Talonaviculargelenke mit Verschiebung das Kahnbeines nach innen-unten zugezogen. Es erfolgte Hautgangrän über dem vorspringenden Taluskopf und einen Monat später stieß sich der ganze Talus los, er wurde fortgenommen. Die Heilung erfolgte nach $2\frac{1}{2}$ Monaten. In diesem Falle hatte man fälschlich eine Talusluxation angenommen.

5. Beever (1843 Transact. of the prov. med. and surg. Assoc., vol. 11, p. 405). Ein Fall aus großer Höhe auf den rechten Fuß bewirkte eine Kommunitivfraktur des Fersenbeines und Luxation des Kahnbeines im Talonavikulargelenke nach unten. Extension und Rotation am Fuß brachte die Repositon leicht zustande. Vom Fersenbein wurden mehrere Knochenstücke losgestoßen, es kam, wenn auch mit Verkürzung, zur Heilung.

6. M. Roux (Gaz. des Hôpitaux 1830, t. 2, p. 130). Eine junge Dame glitt auf der Treppe beim Absteigen aus, verrenkte sich den einen Arm, brach sich den anderen Vorderarm und zog sich zugleich eine Luxation im Talonaviculargelenke nach innen-unten zu. Der Taluskopf sprang nach oben und außen vor. Die Einrenkung war leicht, trotzdem entstand eine Hautentzündung und geringe Gangrän, schließlich heilte sie ohne Difformität.

8. Chassaignac (zitiert nach G. Kühn, Über Verrenkung des Os naviculare, insbesondere die isolierte. Inaug.-Diss. Würzburg 1877) nach A. Dubreuil: Das Naviculare war mit den beiden ersten Keilbeinen und dem Mittelfußknochen usw. auf den Kopf des Talus getreten, so daß es auf dem Talushals ruhte. Das 3. Keilbein war plantar luxiert, während die drei letzten Mittelfußknochen in Verbindung mit der quer abgebrochenen Gelenkfläche des Würfelbeines auf das Würfelbein hinaufgeschoben waren.

9. Dubreuil (nach G. Kühn). Das Os scaphoïdeum stand auf dem Talushals und dem Fersenbein, während die übrigen Gelenke der Fußwurzel in ihrer normalen Verbindung geblieben waren.

10. Wodarz (Deutsche Zeitschr. f. Chir. 63). Ein Mann fiel aus großer Höhe auf Kisten. Das Kahnbein war nach oben und innen verrenkt. Da eine Reposition des veralteten Falles nicht gelang, wurde durch Resektion des Gelenkes eine gute Stellung und volle Funktion erzielt.

Ich lasse nun die Geschichte meines Falles folgen.

Ein 27jähriger Mamorsäger, der vor 5 Jahren nach Überfahrung dicht oberhalb des rechten Knies amputiert werden mußte, schaute am 4. V. 1906, hinter den Kulissen einer Liebhaberbühne stehend, dem aufgehenden Vor-

die im letzten Jahrzehnt durch die Kontrolle der Röntgenstrahlen eine unumstößliche Sicherheit erfahren haben, in der Tat fast alle Möglichkeiten von Verrenkungen im Fuß erschöpft haben, auch die unwahrscheinlichen und nach Broca fast unmöglichen.

So hat sich auch gezeigt, daß nicht bloß das Chopartsche Doppelgelenk als ganzes, sondern auch jede seiner Hälften für sich verrenkt werden kann. Bähr beschreibt wenigstens 2 Subluxationen des Calcaneocuboidgelenkes, während die Luxationen im Talonaviculargelenke schon zahlreicher beobachtet wurden.

Unter den Luxationen im Talonaviculargelenke, die Broca aus der Literatur anführt, befinden sich 2 Beobachtungen von Roux, die sich später als Fehldiagnosen herausstellten (die eine war eine isolierte Talusluxation, die andere eine Luxatio sub talo). Gewiß war Broca berechtigt, diese beiden Beobachtungen zurückzuweisen, mit ihnen aber schob er auch die übrigen, weil sie nicht sicher bewiesen wären, beiseite in der Annahme, daß die anatomische Beschaffenheit des Talonaviculargelenkes eine Luxation fast unmöglich erscheinen lasse, obwohl Bérard schon 30 Jahre zuvor die klinischen Erscheinungen der Luxation im Talonaviculargelenke beschrieben hatte.

Ich wiederhole die von Broca angeführten sicheren Fälle kurz.

I. Subluxationen im Talonaviculargelenke.

1. Richerand (Nosographie chirurgicale Paris 1805, t. 2, p. 287 hatte Gelegenheit, bei J. L. Petit mehrere Subluxationen des Naviculare nach unten zu sehen.

2. Boyer (Annales chir., t. 4, p. 405). Durch Fall vom Pferde entstand eine Subluxation des Naviculare nach unten-außen. Sie wurde erst nach einigen Tagen erkennbar, als die Schwellung nachgelassen hatte. Die Bewegungen des Fußes waren lange Zeit eingeengt, weil das Sprunggelenk eine bedeutende Drehung erfahren hatte. Später stellten sie sich wieder her und es hinterblieb nur eine leichte Mißgestaltung des Fußes.

II. Luxationen im Talonaviculargelenke.

1. The Lancet (1847, I, p. 133). Im Museum des Londoner Hospitals gibt es ein Präparat, an dem man eine Luxation des Naviculare nach unten-innen sehen kann. Der Kranke war bei einem Brande aus dem Fenster gesprungen und an Schädelbruch gestorben.

2. Adams (The Lancet 1847) t. 1, p. 133). Einem jungen Manne fiel ein Sack Reis aus großer Höhe auf den Außenrand der Fußwurzel. Das Naviculare stand nach außen-unten, der Sprungbeinknopf nach innen und ein wenig nach oben vor dem Kahnbein, der Fuß stand nach außen.

ohne daß die Richtung in der Sohle verändert gewesen wäre. Die Reposition wurde leicht durch einen Druck mit dem Daumen auf den vorspringenden Taluskopf bewirkt.

3. Thomas Wells (1832, American journ. of med. sciences, vol. 10, p. 21). Ein Arzt sprang aus dem Wagen, mit dem die Pferde durchgingen, er fiel auf den linken Fuß und luxierte sich das Talonaviculargelenk. Das Naviculare stand nach unten und innen. Die Einrichtung gelang nicht, die Haut wurde geschwürig, der Taluskopf kariös, der Fuß blieb nach innen abgewichen. Nach 6 Wochen entfernte Wells den völlig kariösen Talus. Es erfolgte Heilung mit 1 Zoll Verkürzung.

4. Smith (1843 Transact. of the prov. med. and surg. Assoc., vol. 11 p. 412). Ein 25jähriger Mann hatte sich eine Luxation im Talonaviculargelenke mit Verschiebung das Kahnbeines nach innen-unten zugezogen. Es erfolgte Hautgangrän über dem vorspringenden Taluskopf und einen Monat später stieß sich der ganze Talus los, er wurde fortgenommen. Die Heilung erfolgte nach $2\frac{1}{2}$ Monaten. In diesem Falle hatte man fälschlich eine Talusluxation angenommen.

5. Beever (1843 Transact. of the prov. med. and surg. Assoc., vol. 11, p. 405). Ein Fall aus großer Höhe auf den rechten Fuß bewirkte eine Kommunitivfraktur des Fersenbeines und Luxation des Kahnbeines im Talonavikulargelenke nach unten. Extension und Rotation am Fuß brachte die Repositon leicht zustande. Vom Fersenbein wurden mehrere Knochenstücke losgestoßen, es kam, wenn auch mit Verkürzung, zur Heilung.

6. M. Roux (Gaz. des Hôpitaux 1830, t. 2, p. 130). Eine junge Dame glitt auf der Treppe beim Absteigen aus, verrenkte sich den einen Arm, brach sich den anderen Vorderarm und zog sich zugleich eine Luxation im Talonaviculargelenke nach innen-unten zu. Der Taluskopf sprang nach oben und außen vor. Die Einrenkung war leicht, trotzdem entstand eine Hautentzündung und geringe Gangrän, schließlich heilte sie ohne Difformität.

8. Chassaignac (zitiert nach G. Kühn, Über Verrenkung des Os naviculare, insbesondere die isolierte. Inaug.-Diss. Würzburg 1877) nach A. Dubreuil: Das Naviculare war mit den beiden ersten Keilbeinen und dem Mittelfußknochen usw. auf den Kopf des Talus getreten, so daß es auf dem Talushals ruhte. Das 3. Keilbein war plantar luxiert, während die drei letzten Mittelfußknochen in Verbindung mit der quer abgebrochenen Gelenkfläche des Würfelbeines auf das Würfelbein hinaufgeschoben waren.

9. Dubreuil (nach G. Kühn). Das Os scaphoïdeum stand auf dem Talushals und dem Fersenbein, während die übrigen Gelenke der Fußwurzel in ihrer normalen Verbindung geblieben waren.

10. Wodarz (Deutsche Zeitschr. f. Chir. 63). Ein Mann fiel aus großer Höhe auf Kisten. Das Kahnbein war nach oben und innen verrenkt. Da eine Reposition des veralteten Falles nicht gelang, wurde durch Resektion des Gelenkes eine gute Stellung und volle Funktion erzielt.

Ich lasse nun die Geschichte meines Falles folgen.

Ein 27jähriger Mamorsäger, der vor 5 Jahren nach Überfahrung dicht oberhalb des rechten Knies amputiert werden mußte, schaute am 4. V. 1906, hinter den Kulissen einer Liebhaberbühne stehend, dem aufgehenden Vor-

die im letzten Jahrzehnt durch die Kontrolle der Röntgenstrahlen eine unumstößliche Sicherheit erfahren haben, in der Tat fast alle Möglichkeiten von Verrenkungen im Fuß erschöpft haben, auch die unwahrscheinlichen und nach Broca fast unmöglichen.

So hat sich auch gezeigt, daß nicht bloß das Chopartsche Doppelgelenk als ganzes, sondern auch jede seiner Hälften für sich verrenkt werden kann. Bähr beschreibt wenigstens 2 Subluxationen des Calcaneocuboidgelenkes, während die Luxationen im Talonaviculargelenke schon zahlreicher beobachtet wurden.

Unter den Luxationen im Talonaviculargelenke, die Broca aus der Literatur anführt, befinden sich 2 Beobachtungen von Roux, die sich später als Fehldiagnosen herausstellten (die eine war eine isolierte Talusluxation, die andere eine Luxatio sub talo). Gewiß war Broca berechtigt, diese beiden Beobachtungen zurückzuweisen, mit ihnen aber schob er auch die übrigen, weil sie nicht sicher bewiesen wären, beiseite in der Annahme, daß die anatomische Beschaffenheit des Talonaviculargelenkes eine Luxation fast unmöglich erscheinen lasse, obwohl Bérard schon 30 Jahre zuvor die klinischen Erscheinungen der Luxation im Talonaviculargelenke beschrieben hatte.

Ich wiederhole die von Broca angeführten sicheren Fälle kurz.

I. Subluxationen im Talonaviculargelenke.

1. Richerand (Nosographie chirurgicale Paris 1805, t. 2, p. 287) hatte Gelegenheit, bei J. L. Petit mehrere Subluxationen des Naviculare nach unten zu sehen.

2. Boyer (Annales chir., t. 4, p. 405). Durch Fall vom Pferde entstand eine Subluxation des Naviculare nach unten-außen. Sie wurde erst nach einigen Tagen erkennbar, als die Schwellung nachgelassen hatte. Die Bewegungen des Fußes waren lange Zeit eingeengt, weil das Sprunggelenk eine bedeutende Drehung erfahren hatte. Später stellten sie sich wieder her und es hinterblieb nur eine leichte Mißgestaltung des Fußes.

II. Luxationen im Talonaviculargelenke.

1. The Lancet (1847, I, p. 133). Im Museum des Londoner Hospitals gibt es ein Präparat, an dem man eine Luxation des Naviculare nach unten-innen sehen kann. Der Kranke war bei einem Brande aus dem Fenster gesprungen und an Schädelbruch gestorben.

2. Adams (The Lancet 1847) t. 1, p. 133). Einem jungen Manne fiel ein Sack Reis aus großer Höhe auf den Außenrand der Fußwurzel. Das Naviculare stand nach außen-unten, der Sprungbeinknopf nach innen und ein wenig nach oben vor dem Kahnbein, der Fuß stand nach außen.

ohne daß die Richtung in der Sohle verändert gewesen wäre. Die Reposition wurde leicht durch einen Druck mit dem Daumen auf den vorspringenden Taluskopf bewirkt.

3. Thomas Wells (1832, American journ. of med. sciences, vol. 10, p. 21). Ein Arzt sprang aus dem Wagen, mit dem die Pferde durchgingen, er fiel auf den linken Fuß und luxierte sich das Talonaviculargelenk. Das Naviculare stand nach unten und innen. Die Einrichtung gelang nicht, die Haut wurde geschwürig, der Taluskopf kariös, der Fuß blieb nach innen abgewichen. Nach 6 Wochen entfernte Wells den völlig kariösen Talus. Es erfolgte Heilung mit 1 Zoll Verkürzung.

4. Smith (1843 Transact. of the prov. med. and surg. Assoc., vol. 11 p. 412). Ein 25jähriger Mann hatte sich eine Luxation im Talonaviculargelenke mit Verschiebung das Kahnbeines nach innen-unten zugezogen. Es erfolgte Hautgangrän über dem vorspringenden Taluskopf und einen Monat später stieß sich der ganze Talus los, er wurde fortgenommen. Die Heilung erfolgte nach $2\frac{1}{2}$ Monaten. In diesem Falle hatte man fälschlich eine Talusluxation angenommen.

5. Beever (1843 Transact. of the prov. med. and surg. Assoc., vol. 11, p. 405). Ein Fall aus großer Höhe auf den rechten Fuß bewirkte eine Kommunitivfraktur des Fersenbeines und Luxation des Kahnbeines im Talonavikulargelenke nach unten. Extension und Rotation am Fuß brachte die Repositon leicht zustande. Vom Fersenbein wurden mehrere Knochenstücke losgestoßen, es kam, wenn auch mit Verkürzung, zur Heilung.

6. M. Roux (Gaz. des Hôpitaux 1830, t. 2, p. 130). Eine junge Dame glitt auf der Treppe beim Absteigen aus, verrenkte sich den einen Arm, brach sich den anderen Vorderarm und zog sich zugleich eine Luxation im Talonaviculargelenke nach innen-unten zu. Der Taluskopf sprang nach oben und außen vor. Die Einrenkung war leicht, trotzdem entstand eine Hautentzündung und geringe Gangrän, schließlich heilte sie ohne Difformität.

8. Chassaignac (zitiert nach G. Kühn, Über Verrenkung des Os naviculare, insbesondere die isolierte. Inaug.-Diss. Würzburg 1877) nach A. Dubreuil: Das Naviculare war mit den beiden ersten Keilbeinen und dem Mittelfußknochen usw. auf den Kopf des Talus getreten, so daß es auf dem Talushals ruhte. Das 3. Keilbein war plantar luxiert, während die drei letzten Mittelfußknochen in Verbindung mit der quer abgebrochenen Gelenkfläche des Würfelbeines auf das Würfelbein hinaufgeschoben waren.

9. Dubreuil (nach G. Kühn). Das Os scaphoïdeum stand auf dem Talushals und dem Fersenbein, während die übrigen Gelenke der Fußwurzel in ihrer normalen Verbindung geblieben waren.

10. Wodarz (Deutsche Zeitschr. f. Chir. 63). Ein Mann fiel aus großer Höhe auf Kisten. Das Kahnbein war nach oben und innen verrenkt. Da eine Reposition des veralteten Falles nicht gelang, wurde durch Resektion des Gelenkes eine gute Stellung und volle Funktion erzielt.

Ich lasse nun die Geschichte meines Falles folgen.

Ein 27jähriger Mamorsäger, der vor 5 Jahren nach Überfahrung dicht oberhalb des rechten Knies amputiert werden mußte, schaute am 4. V. 1906, hinter den Kulissen einer Liebhaberbühne stehend, dem aufgehenden Vor-

hang nach, verlor dabei das Gleichgewicht und stürzte, nachdem er wahrscheinlich mit der linken Fußspitze unter einer Leiste hängen geblieben war, rückwärts kopfüber eine fünfstufige Treppe hinunter. Er hatte so-

Fig. 1.
Luxation im Talonaviculargelenke (von außen nach innen).

fort große Schmerzen in seinem linken Fuße und mußte nach Hause gefahren werden. Als in den nächsten 10 Tagen die Abschwellung eintrat, erkannte der Arzt, daß es sich um eine ungewöhnliche Verletzung des

Fußes handelte und schickte den Mann in die Huyssens-Stiftung. Hier gab der Verletzte an, mit einer Binde um den Fuß, wenn auch unter

Fig. 2.
Luxation im Talonavicul. sin. med. inf. (Ferse aufgelegt).

Schmerzen wohl auftreten, doch nicht vorwärts schreiten zu können. Dabei, auch in der Ruhe, schmerze es ihn an der Außenseite des Fußrückens

vor dem Sprunggelenke. Der linke Fußrücken war in geringem Grade geschwollen und in der Nähe der Sohle innen und außen blutunterlaufen. Der linke Fuß stand von außen und von hinten betrachtet, wie ein nicht ganz korrigierter Klumpfuß, den man wohl auch als runden Fuß bezeichnet,

Fig. 3.

Luxation im Talonaviculargelenke nach innen-unten.

mit den Zehen nach einwärts, flektiert und supiniert. Auf dem Fußrücken wölbte sich nach oben-außen der rundliche Taluskopf unter einer gerötеten Hautstelle abnorm weit vor, die als hauptsächlichster Schmerzpunkt bezeichnet wurde. An der Innenfläche des Fußes fehlte aber der

Klumpffußknick, vielmehr sprang die Rauhigkeit des Kahnbeines nach innen und fast bis zur Mitte des inneren Knöchels nach hinten vor. Dadurch war der Fuß, wenn auch der Vergleich mit der anderen Seite fehlte, sicher verkürzt. Das Chopartsche Gelenk war steif, das Lisfrancsche aktiv und passiv, ebenso wie die etwas nach rückwärts gespannten Zehen

Fig. 4.
Luxation im Talonaviculare medio-inferior.

in der Bewegung herabgesetzt, und sie schmerzten wie auch die eingeengten Bewegungen im Sprunggelenke. Das Röntgenbild zeigte bei der Aufnahme von außen nach innen, daß der obere Rand des Kahnbeines 1 cm zu tief stand, die Gelenklücke zwischen Sprung- und Kahnbein fehlte, statt dessen legte sich der Sprungbeinschatten über das Kahnbein

nach vorn hinüber und der Schatten des Kahnbeines ließ sich noch $1\frac{1}{2}$ cm weit nach rückwärt auf den des Sprungbeines verfolgen. Das übrige Fußskelett hatte sich nicht verschoben, besonders, hebe ich hervor, hing das Kahnbein mit den Keilbeinen und das Fersenbein mit dem Würfel unversehrt zusammen. Nach der Aufnahme von oben nach unten sprang das Naviculare, mit den Vorfuße in normaler Verbindung, halbmondförmig nach innen vor und hatte die Talusgelenkfläche vollkommen verlassen. Es ruhte mit seinem äußeren Rande auf der Innenseite des Taluskopfes, sich dellenförmig in diesen einbohrend.

Die Schatten der vier letzten Mittelfußknochen deckten sich teilweise.

Es lag somit eine Verrenkung im Talonaviculargelenke vor, nach innen und etwas nach unten, während die übrigen Gelenke der Fußwurzel in ihrer normalen Verbindung verharrten. Sie schien durch Beugung und Einwärtsdrehung des Fußes entstanden zu sein.

Am 19. V. 1906 wurde im Morphiumätherrausche die Reposition durch Abduktion und Extension des Vorfußes bei gleichzeitigem Druck auf Talus und das Naviculare unter einem knackenden Geräusche unschwer bewirkt. Die Retention besorgte eine Gipsschere. Da die Röntgenphotographie jedoch ergab, daß das Kahnbein noch nicht vollkommen die Sprungbeingelenkfläche überall berührte, so wurde am 23. V. 1906 in Narkose durch weitere Extension und Abduktion bei Druck auf das Kahnbein von innen bis zu einer deutlichen Plattfußstellung, wie die letzten Röntgenbilder beweisen, eine völlige Einrenkung erreicht, und diese wiederum mit einer Gipsschere festgehalten. Am 31. V. 1906 konnte der Patient das Krankenhaus auf Krücken verlassen und hatte seine Schmerzen verloren.

Gegenwärtig arbeitet er wieder, klagt aber noch über Schmerzen in der Gegend des Kahnbeines bei Bewegungen im Chopart und um das Sprunggelenk herum, besonders beim Wetterwechsel. Äußerlich sieht man dem Fuße nichts Krankhaftes mehr an.

Aus der Zusammenstellung der 11 Fälle geht hervor, daß die Luxationen nach unten-innen mit 6, also mehr als der Hälfte der Fälle, vertreten sind. Es folgen die nach oben-innen mit zweien, je eine nach oben, nach unten und nach unten-außen. Für die Entstehung der Luxation durch indirekte Gewalt geben die Experimente von Hönigschmied beachtenswerte Fingerzeige. Während bei der Auswärtsdrehung des Fußes die Gewalt sich gewöhnlich schon an der Unterschenkelgabel erschöpft, in Bandabreißung, Bruch des unteren Wadenbeinendes mit und ohne Bänderzerreißung oder Diastase der Malleolengabel mit und ohne Fibulabruch, kam es bei gewaltsamer Einwärtsdrehung des Fußes unter 20 Versuchen 1 mal zum Bruche des äußeren Knöchels, 18 mal zerrissen die Bänder, und zwar 15 mal in dem Chopartschen Gelenke, darunter 6 mal zugleich das Ligamentum talo-fibulare anticum, 4 mal das letztere allein. Daraus geht hervor, daß der innere Knöchel die Gewalt-

einwirkung durch Vermittlung des anstemmenden Talus nach unten und vom Fußgelenke fortweist, Wenn der Fuß festgehalten wird und die fallende Körperlast als Gewalt wirkt, so kommt natürlich das Gleiche heraus.

Ich versuchte in etwa 10 Fällen die Luxation an der Leiche hervorzubringen, wobei sich die Füße Erwachsener als weniger geeignet erwiesen, da sie zu viel Kraft erfordern, selbst wenn man, wie ich es tat, subkutan Kapsel und Bänder des Talonavicular-Gelenkes durchschnitten hat. Es gelang mir nur ein einziges Mal, eine isolierte Luxation des Talonaviculargelenkes bei einem etwa 7jährigen Kinde hervorzurufen durch Extension und Supination des Vorfußes gegen das fixierte Fersenbein und Sprungbein. In den übrigen Fällen kam es stets zu einer Luxation des ganzen Chopartschen Gelenkes nach unten. Der Hergang der Luxation war, daß das Naviculare sich mit dem oberen Rand gegen den Talus stemmte und nach Zerreißung der sich spannenden Weichteile auf der Fußsohle von der Gelenkfläche des Taluskopfes abgehebelt wurde, alsdann über den Taluskopf an dessen untere und innere Seite glitt, wo eine Verhakung in der Nähe des Talushalses stattfand. Fuhr [1]) hat uns einsehen gelehrt, woran es liegt, daß überhaupt eine solche Luxation möglich ist, die man sich bei der Anordnung der Knochen und bei der starken und straffen Bandverbindung im Chopartschen Gelenke nicht so leicht zu erklären vermag. Der Grund liegt an der verschiedenen Gestaltung des Talus, hauptsächlich an seiner Länge. Reicht der Talus weit nach vorn über das Fersenbein hinaus, so entsteht die Luxation im Talonaviculargelenke offenbar leichter als im umgekehrten Falle. Daß bei dem engen Band- und Gelenkgefüge der Fußwurzel die Verlagerung von Talus und Naviculare ohne Sprengung des Calcaneocuboidgelenkes möglich wird, erklärt sich zum Teil aus der Rollung beider Knochen, die in unserem Falle hauptsächlich im Sprungbein liegt und im Sinne der Supination ausgefallen ist. Auf der dorsoplantaren Röntgenaufnahme bei aufgelegter Sohle deckt der Talusschatten den Calcaneus beinahe ganz, bei aufgelegter Ferse überragt er ihn sogar nach außen, während bei dem normalen Fuße am Chopartschen Doppelgelenke der eine Knochen neben dem anderen liegt. Dorsoplantar gesehen scheint nur der Talus, mediolateral nur das Naviculare verschoben. Diese Verschiebung wird nicht jeder Fuß zulassen, ohne daß das Fersen-

1) Münch. med. Wochenschr. 1892.

und Würfelbeingelenk eine nennenswerte Veränderung erfährt. Das klinische Bild der Verrenkung nach unten innen setzt sich aus der Kombination eines leichten Klumpfußes im Talus-Teile mit einem leichten Plattfuße im Vorfuße zusammen: 1. leichte Flexion und 2. Supination in der Talusgegend, 3. Pronation im Vorfuße, 4. Verkürzung des inneren Fußrandes, 5. Vorsprung des Taluskopfes nach oben, 6. des Naviculare nach innen, unten und hinten. Die übrigen Variationen haben je nach Lage des Talus ihre besonderen Unterschiede. Die Funktion des Chopartschen Gelenkes ist natürlich aufgehoben, die des Sprunggelenkes beschränkt, die Beweglichkeit der dorsal gestreckten Zehen eingeengt und schmerzhaft.

Der Hauptschmerzpunkt liegt vor dem Taluskopf. Der Fuß kann noch belastet, aber doch nicht gut abgewickelt werden.

Die Diagnose läßt sich aus den angeführten Zeichen unschwer stellen, schwieriger erkennt man wohl die Subluxation. Das Röntgenbild aus zwei Ebenen sichert vor Irrtum, namentlich vor Verwechselung der Subluxation und Fraktur mit Verschiebung der Bruchstücke, wie Bergmann unlängst 3 Fälle aus dem Huyssensstifte beschrieb. [1])

Die Einrenkung wird in frischen Fällen keine Schwierigkeiten bereiten. Zug an dem Vorfuße, eventuell in einer überstreckten Stellung und Druck auf den Taluskopf, das Naviculare oder beide, wird zum Ziele führen, wie es bei unserem Falle geschah, bei den Verschiebungen des Naviculare nach oben oder außen in veränderter Richtung. Es empfiehlt sich bei unserer häufigsten Form nach innen-unten die Reposition bis zu einer ausgesprochenen Plattfußstellung zu treiben, um nicht etwa sich mit einer Subluxationsstellung zu begnügen. Die Retention kann eine Gipsschere für kurze Zeit besorgen, dann müssen Massage, Bäder und Bewegungen die Funktion wiederherstellen. Veraltete Luxationen widersetzen sich der Einrenkung und man muß zur Resektion schreiten. Riegener erzielte in dem Wodarzschen Falle volle Wiederherstellung. Sie ist der Exstirpation des Naviculars gewiß vorzuziehen, die das Gefüge des Fußgewölbes über Gebühr schädigt. Wird eine Reposition ganz verabsäumt, so kann es zu Gangrän der Haut, wie es einmal, und des ganzen Talus kommen, wie es in der Literatur zweimal beschrieben wurde.

1) Bergmann, Deutsche Zeitschr. f. Chir., Bo. 78.

VII.

Aus dem Bürgerhospital zu Köln.
(Abteilung: Geh.-Rat Bardenheuer.)

Zur Kasuistik der Luxatio pedis sub talo und der Talusbrüche.

Von

Assistenzarzt Dr. Luxembourg.

(Mit 3 Abbildungen.)

In seiner Arbeit über die Luxatio pedis sub talo (Beitr. z. klin. Chir., 45. Bd.) berichtet Trendel aus der Tübinger chirurgischen Klinik über einen Fall von komplizierter Luxatio pedis sub talo nach innen mit Fraktur des Collum tali und stellt im Anschluß an diesen Fall 82 bis zum Jahre 1905 veröffentlichte Verrenkungen des Fußes im Talotarsalgelenke zusammen; 46 von diesen waren solche in seitlicher Richtung, Adduktions- resp. Abduktionsluxationen, je nachdem eine Verschiebung des Fußes nach innen oder außen stattgefunden hatte; Verrenkungen in sagittaler Richtung waren insgesamt 12 beschrieben und zwar 5 nach vorn und 7 nach hinten. 14 mal war die schräge Luxation zur Beobachtung gekommen, wobei infolge der Einwirkung der luxierenden Kraft eine Verstellung des Fußes nach innen und hinten (9 mal) oder nach außen und hinten (5 mal) erfolgt war.

Im Anschluß an diesen der Trendelschen Arbeit entlehnten kurzen Überblick möchte ich die Krankengeschichte je eines Falles von Luxatio pedis sub talo nach hinten und nach außen mitteilen, die im Kölner Bürgerhospital (Abteilung: Geheimrat Bardenheuer) behandelt wurden, und die in mehrfacher Hinsicht von Interesse sind.

1. Frau C. H., 30 Jahre alt, aus Cöln.

Diagnose: Luxatio pedis sinistri sub talo nach hinten.

Tag der Aufnahme: 31. August 1906; Tag der Entlassung: 9. Oktober 1906.

Die Patientin fiel bei dem Versuche, eine angelehnte Treppenleiter zu besteigen, infolge Ausrutschens der Leiter aus einer Höhe von 4 m zu Boden. Während des Sturzes zerbrach sie, einen Halt mit den Füßen suchend, die drei obersten Treppenstufen, und blieb dann mit dem Absatze an der nächstfolgenden hängen. Sofort heftige Schmerzen im linken Fußgelenk und Gebrauchsunfähigkeit der linken unteren Extremität. Die Verletzte wurde sogleich in das Hospital überführt.

Aufnahmebefund: Mittelgroße korpulente Frau. Körpergewicht 155 Pfund. Das linke Fußgelenk ist stark geschwollen und blutunterlaufen. Der Fuß steht in Spitzfußstellung; die Zehen sind gestreckt; die Ferse ist verlängert, während der Fußrücken auffallend verkürzt erscheint. Über letzterem springt unter der gespannten Haut der Taluskopf deutlich vor. Frakturzeichen daselbst und gleichfalls an den äußerst druckempfindlichen Malleolen nicht nachweisbar. Eine seitliche Abweichung des Fußes ist nicht festzustellen. Streckung und Beugung des Fußes sind unter Schmerzen und nur in beschränktem Maße möglich.

Das Röntgenbild (Fig. 1) zeigt eine Luxatio pedis sub talo nach hinten: der Taluskopf steht auf der Dorsalfläche des Os naviculare, während der Calcaneus und die Fußwurzelknochen nach hinten abgewichen sind; eine seitliche Abweichung dieser Knochen ist, wie die dorsoplantare Aufnahme zeigt, nicht vorhanden.

1. September: In Narkose Reposition durch Extension des Fußes mit gleichzeitigem Druck auf den Taluskopf. Sofortige Anlegung des von Bardenheuer für die Luxation des Fußes nach hinten angegebenen Extensionsverbandes (Fig. 2). (Hinsichtlich der Technik dieses Verbandes verweise ich auf Bardenheuer und Graeßner „Technik der Extensionsverbände“ 2. Aufl. 1905, S. 114.)

10. September: Beginn mit Bewegungen im Streckverbande.

17. September: Entfernung des Verbandes. Massage, Faradisation, Übungstherapie.

1. Oktober: Pat. steht auf und geht ohne Unterstützung schnell und sicher.

9. Oktober: Geheilt entlassen. Keine Funktionsstörung im linken Fußgelenk. Das Röntgenbild zeigt normale Fußstellung.

2. K. O., 38 Jahre alt, Tapezierer aus Cöln.

Diagnose: Luxatio complicata pedis dextri sub talo nach außen.

Tag der Aufnahme: 21. März 1905; Tag der Entlassung: 6. Mai 1905.

Pat. stürzte aus 8 m Höhe infolge Ausrutschens der Leiter, auf der er stand, zu Boden; während des Falles wurde der rechte Fuß zwischen zwei Sprossen eingekeilt und beim Aufschlagen der Leiter auf den Boden durch die untere dieser Sprossen nach außen abgeknickt, während die obere sich gegen die Außenseite des Unterschenkels anstemmte. Sofortige Aufnahme im Krankenhause.

Aufnahmebefund: Rechter Fuß nach außen verdreht; äußerer Fußrand nach oben, innerer nach unten gewandt. Der Talus ragt an der Innenseite des Fußes mit seiner vorderen Gelenkfläche aus einer hand-

tellergroßen Weichteilwunde hervor, die vom Fußrücken bis zur Achillessehne reicht. Die Sehnen des Musc. tibialis postic. und des Flexor hallucis longus sind sichtbar, die des Flexor digitor. communis longus ist in der Höhe des Malleolus internus zerrissen. Wegen der starken Blutung wird von einer Röntgenaufnahme abgesehen.

Fig. 1.

In Narkose sofortige Wundtoilette; Exstirpation des Talus. Katgutnaht der durchtrennten Sehne des Flexor digitor. long. Hautnaht. Gipsverband. Nachdem anfängliche Temperatursteigerung und starke Wundsekretion die Entfernung der Hautnähte notwendig gemacht hatte, verlief die Heilung ohne Komplikationen.

Am 26. Mai 1905 wurde Pat. auf seinen Wunsch mit Gipsverband in die Behandlung seines Hausarztes entlassen.

Nachuntersuchung am 13. September 1906: K. geht mit Schuh mit wenig erhöhter Sohne etwas hinkend, sonst aber sicher und schnell. Seine frühere Beschäftigung hat er in vollem Umfange wieder aufgenommen; Leiternsteigen ist noch etwas beschwerlich. An der Innenseite des Fußes über dem Malleolus internus 6 cm lange strahlenförmige Narbe. Das Fußgelenk ist fast völlig versteift. Keine Senkung des Fußgewölbes.

Der erste Fall ist eine Luxatio pedis sub talo nach hinten, die, wie alle bisher beschriebenen Fälle, durch eine forcierte Plantarflexion des Fußes zustande gekommen war: während des Sturzes von der Leiter suchte die korpulente Frau mit den Füßen nach einem Halt und blieb dabei mit dem linken Absatze an einer Sprosse hängen, wodurch die Fußspitze weit nach unten gerichtet und zugleich der ganze Fuß durch den plötzlichen Widerstand, den der Absatz des Schuhes an der Leitersprosse fand, in seiner Längsrichtung nach hinten verschoben wurde. Eine seitliche Verschiebung des Fußes, wie sie neben der Luxation nach hinten, sowohl in lateraler wie in medialer Richtung, beobachtet wurde, konnte ich bei unserer Patientin weder klinisch noch mittels Röntgenphotographie nachweisen; und es wäre dies mithin, soweit ich aus der mir zur Verfügung stehenden Literatur ersah, der achte Fall von Luxatio pedis sub talo nach hinten ohne sonstige Dislokation des luxierten Fußes.

Die Krankengeschichten der von Turner, Macdonnell, Thierry, Hulke, Destot und Bryant publizierten Fälle derselben Verrenkungsart sind nach Trendels Zusammenstellung folgende:

1. und 2. Turner: 2 Fälle von Luxation nach hinten, bei denen Einrichtung nicht möglich. In einem Falle nur Deformität auf dem Fußrücken, im anderen wegen Beschwerden teilweise Resektion des Talus. Ziemlich guter Erfolg.

3. Macdonnell: Der Mann ritt in scharfem Trabe, als das Pferd stürzte. Um nicht nach vornüber zu fallen, warf er sich im Sattel nach hinten und streckte zugleich den Unterschenkel und Fuß stark nach vorn und stieß, während die Plantarfläche des Fußes nach auswärts gedreht war, mit dem Capitulum Metatarsi I auf den Boden. Fuß in leichter Supinationsstellung. Taluskopf, über dem die Haut des Fußrückens stark gespannt, auf der oberen Fläche des Kahnbeins und der Keilbeine prominierend, Talushals unmittelbar vor der Tibia fühlbar. Malleolen um 1 Zoll nach vorne gerückt. Ferse verlängert, Achillessehne stärker konkav als normal. Keine Fraktur. Beugung und Streckung des Fußes unter Schmerzen möglich. Reposition, auch durch Ziehen mit einem Flaschenzug

nicht gelungen, erfolgte plötzlich bei einer krampfhaften Bewegung des Kranken. Völlige Heilung.

4. Thierry: 22j. Mann, Fall auf die Fußspitze. Talukopf prominent auf dem Fußrücken, dieser verkürzt, Ferse verlängert. Keine seitliche Abweichung. Reposition unmöglich.

5. Hulke: 33j. Mann wurde von einem Wagen zu Boden geworfen. Linker Fuß in Equinustellung fixiert, Zehen gestreckt, Ferse unnatürlich lang, Vorfuß entsprechend verkürzt. Talus fest in der Malleolengabel, vordere Gelenkfläche des Kopfes stark vorspringend. Reposition durch Extension, zugleich Druck gegen den Taluskopf. Nach zwei Monaten nur noch geringe Versteifung.

6. Destot: 50j. Mann, beim Absteigen vom Wagen Krachen im Fuß. Fuß nach hinten verlängert. Keine seitliche Abweichung. Talus zwischen den Malleolen, Kopf oberhalb des Os scaphoideum prominierend. Befund durch Röntgenbild bestätigt. In Narkose Reposition leicht durch Extension und Druck auf den Taluskopf.

7. Bryant: Fuß des Pat. von Lokomotive erfaßt, während der Körper nach außen umfiel. Komplizierte Luxation. Fuß nach einwärts gedreht und verkürzt. Vor dem Malleolus externus abgebrochenes Stück des Calcaneus. Amputation. Präparat: Talus in normaler Stellung zur Malleolengabel, Kopf auf dem Os naviculare, Spitze des Malleolus externus abgebrochen. An der Außenseite des Fußes das abgebrochene vordere Drittel des Calcaneus auf dem Os cuboideum. Peronealsehnen sehr gespannt.

Was nun die in unserem Falle angewandte Therapie betrifft, so bewährte sich nach erfolgter Reposition, die in tiefer Narkose ohne besondere Schwierigkeit gelang, sehr gut der von Bardenheuer zur Behandlung der Luxatio pedis posterior angegebene Extensionsverband (Fig. 2), der einmal eine Fixation des Fußes in der reponierten Stellung und zugleich die Aufnahme von frühzeitiger aktiver und passiver Bewegung im Fußgelenk ermöglichte und dadurch jegliche Gelenkversteifung verhinderte.

Im Falle 2 handelt es sich um eine komplizierte Luxatio pedis sub talo nach außen, wie solche in weitaus größerer Anzahl beschrieben sind; Trendel konnte 16 Fälle dieser zumeist durch ausgedehnte Weichteilverletzungen komplizierten Abduktionsluxationen sammeln, und zwar kam es 11 mal neben der Verrenkung des Talus auch zu einer Fraktur derselben oder anderer Fußwurzelknochen oder auch der Malleolen. Bei unserem Patienten war trotz der großen Gewalteinwirkung eine Verletzung, resp. ein Bruch der Tarsalknochen nicht eingetreten, wovon wir uns bei der Operation überzeugen konnten. Auch wurde dies durch mehrfache Röntgenaufnahmen während der Nachbehandlung und bei der Nachuntersuchung bewiesen. Die Erklärung des Zustandekommens

und des Mechanismus der Verrenkung bot keine besondere Schwierigkeit: bei dem Falle geriet der rechte Fuß zwischen zwei Leitersprossen, und beim Aufschlagen der Leiter auf den Boden wurde er sodann durch die gegen den inneren Fußrand anstoßende Sprosse nach außen getrieben, während zugleich die nächsthöhere Sprosse einen Widerstand über dem äußeren Knöchel fand und so den den Fuß nach außen abhebelnden Druck der unteren Sprosse erhöhte.

Wegen der großen Weichteilwunde und der fast völligen Befreiung des Talus von seinem Bandapparate war die Exstirpation

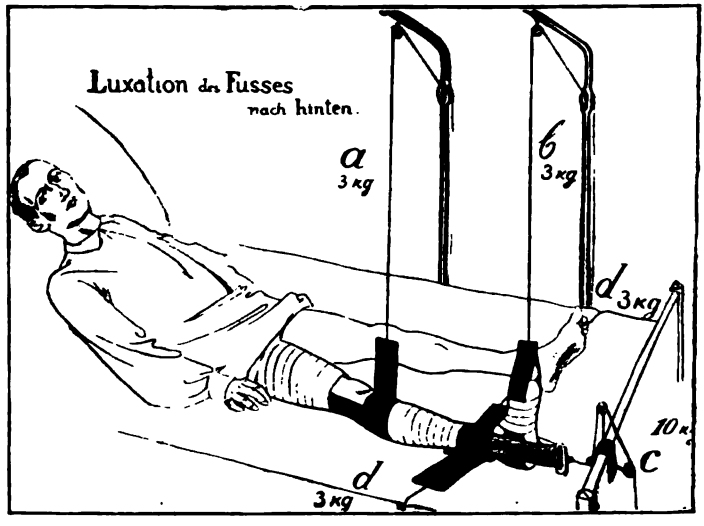

Fig. 2.

indiziert, die trotz beinahe gänzlicher Versteifung des Fußgelenkes kaum nennenswerte Arbeitsbeschränkung zur Zeit zur Folge hat.

Im Anschluß an die beiden Fälle von Luxatio pedis sub talo sei eine weitere im Kölner Bürgerhospitale behandelte Talusverletzung erwähnt, bei der neben einer Fraktur im Talushalse eine Luxation des Taluskopfes vorhanden war.

H. E., 46 Jahre alt, Reisender aus Cöln.

Diagnose: Fractura colli tali sinistri cum luxatione capitis nach oben und außen.

Tag der Aufnahme: 14. Juni 1904; Tag der Entlassung: 27. August 1904.

Pat. sprang beim Scheuwerden seines Pferdes vom Bocksitze seines Wagens in ein neben der Landstraße gelegenes Haferfeld; beim Sprunge

sank er mit beiden Füßen in dem weichen Boden tief ein, aus dem er den rechten schnell wieder herausziehen konnte, während er mit dem linken darin fest stecken blieb, so daß er durch fremde Hilfe aus seiner Lage befreit werden mußte. Wegen der heftigen Schmerzen im Fuße sofortige Gebrauchsunfähigkeit des linken Beines. Nach wenigen Stunden Aufnahme im Bürgerhospital.

Aufnahmebefund: Starke Schwellung und Sugillation des linken Fußes, besonders über dem Talocruralgelenk. Der Fuß ist adduziert und vornehmlich in seinem vorderen Teile stark nach innen rotiert. Die beiden

Fig. 3.

Knöchel sind deutlich abzutasten; unter und vor dem inneren fühlt man eine deutliche Grube, während ein solche an gleicher Stelle vor dem äußeren fehlt; daselbst ist die Haut in Dreimarkstückgröße stark gerötet und gespannt; unter ihr ist ein scharfrandiges größeres Knochenstück mit rauher Oberfläche zu fühlen, das weit nach oben prominierend, die Haut zu perforieren droht und medialwärts bis zum Talonaviculargelenk reicht. Dies Fragment, das scheinbar dem Talus angehört, ist seitlich etwas verschieblich. Der linke Fuß ist 1 cm kürzer als der rechte. Die Bewegungen im Fußgelenk sind äußerst schmerzhaft.

Das Röntgenbild (Fig. 3) zeigt einen Bruch des Talus im Halse mit eigentümlicher Dislokation des Taluskopfes; letzterer hat sich um seine

frontale Achse derart gedreht, daß die Bruchfläche zum Fußrücken nach oben und die Gelenkfläche für das Talonaviculargelenk zur Fußsohle hin gerichtet ist; außerdem ist er lateralwärts luxiert, so daß er teilweise auf der Außenfläche des Calcaneus ruht.

Behandlung: Exstirpation des Taluskopfes; Gipsverband. Bei der Abnahme des letzteren nach 14 Tagen stand der Fuß in starker Varusstellung, deren Beseitigung durch entsprechende Extensionsverbände teilweise gelang.

Entlassungsbefund: Geringes Ödem am linken Fuß und Unterschenkel. Über dem Fußrücken verläuft in der Höhe des Fußgelenkes, vom äußeren Knöchel beginnend und bis etwa zur Mitte des Fußrückens reichend, eine gut verschiebliche Hautnarbe. Der Fuß steht in leichter Varusstellung. Während der Malleolus externus deutlich vorspringt, ist der Intermas eben zu fühlen. Das Fußgelenk ist fast völlig versteift: Plantar- und Dorsalflexion sind nur in einem Winkel von 10^0 möglich. Beim Gehen keine Schmerzen. Geringe Atrophie der Oberschenkel- und Wadenmuskulatur.

Nachuntersuchung am 13. September 1906: Geringe Varusstellung des linken Fußes. Geringe Beschränkung der Kreisbewegung im Fußgelenk. Sicherer und schneller, nicht hinkender Gang.

An Veröffentlichungen von Quer- und Längsbrüchen des Talus hat es in den letzten Jahren keineswegs gefehlt, und vor allem hat die Unfallheilkunde interessante Ergebnisse zur Beurteilung der Entstehung und der Folgen dieser Frakturen zu Tage gefördert. Geringer ist die Zahl der bisher beobachteten Talusverletzungen, in welchen es, wie in unserem Falle, zu einem Bruch im Halsteile des Talus mit gleichzeitiger teilweiser oder vollständiger Verrenkung oder zur Drehung des Taluskopfes kam. So konnte Morestin (Bull. et mém. de la soc. anatom. de Paris 1900) über einen Fall berichten, bei dem sich das Caput tali gedreht und gegen den Malleolus ext. angestemmt hatte. In dem von Schulz (Diss., Kiel, 1901) beschriebenen Falle bestand neben einem Bruch des Collum tali eine Verrenkung des hinteren Stückes nach hinten. In ähnlicher Weise hatte bei unserem Verletzten der Sprung aus dem in höchster Geschwindigkeit befindlichen Wagen einen Bruch des Talus und dann weiterhin eine Drehung und seitliche Verschiebung des Taluskopfes herbeigeführt. Therapeutisch kam wohl nur die Exstirpation des letzteren in Frage, die, wie der bei der Nachuntersuchung erhobene Befund zeigte, von bestem Erfolge begleitet war.

VIII.

Aus der II. chirurgischen Abteilung des allgemeinen Krankenhauses in Wien. (Vorstand: Hofrat Professor Dr. v. Mosetig-Moorhof.)

Über isolierte subkutane Frakturen einzelner Handwurzelknochen.[1]

Von

Dr. Maximilian Hirsch.
em. Sekundärarzt der Abteilung.

(Mit 13 Abbildungen.)

M. H.! Vor der Röntgenära war die isolierte, subkutane Fraktur einzelner Handwurzelknochen so gut wie gar nicht gekannt; nur die offenen, komplizierten Brüche, welche durch äußerst heftige, direkte Gewalteinwirkungen, wie Maschinenverletzung, Schuß etc. hervorgerufen, mit ausgedehnten Zerreißungen der Weichteile einhergingen, werden erwähnt. So ist z. B. Malgaigne (1850) der Ansicht, daß die Frakturen der Karpalknochen meist durch direkte Ursachen von solcher Gewalt entstehen, daß nicht allein der Knochen, sondern auch das Fleisch und die deckenden Weichteile zermalmt und zerrissen und in einen Zustand von Verwüstung gebracht werden, inmitten welcher der Bruch fast nur ein Nebenzufall ist. Und noch 1888 stellt Bardenheuer den Satz auf, daß die überwiegende Mehrzahl der Karpalbrüche offene Frakturen seien.

Vermutet konnte die Existenz der isolierten, subkutanen Fraktur wohl schon damals werden, da verschiedene Forscher, die sich mit dem experimentellen Studium der Radiusfraktur be-

1) Vortrag gehalten auf der 78. Versammlung deutscher Naturforscher und Ärzte in Stuttgart, September 1906, Abteilung für Chirurgie.

faßten, bei ihren Experimenten hie und da auch derartige subkutane Karpalbrüche bekamen. So hat schon Bouchet 1834 durch forcierte Beugung und Streckung an der Leichenhand unter anderen Verletzungen einen oder mehrere Brüche vom Karpalknochen erhalten; desgleichen Delbecq 1887 und Auvray 1898; doch wurde der Sache damals nur wenig Beachtung geschenkt, und diese Experimente gerieten alsbald wieder in Vergessenheit.

Auch an Leichenpräparaten wurden wiederholt frakturierte Karpalknochen gefunden und beschrieben. Frakturen des Os naviculare sahen Jarjavay 1846, Gouibout 1847, Flower 1883, Forgue 1887, Rutherford 1891, De Fortunet 1896 und Auvray 1898, allerdings handelte es sich nicht um isolierte, sondern kombinierte Frakturen des Os naviculare gleichzeitig mit Bruch anderer Handwurzelknochen. Frakturen des Os lunatum sind in der Vor-Röntgenzeit zweimal beschrieben worden: Peste 1843 und Hunt 1881; ja selbst Brüche des Os capitatum werden von Robert 1845, Guermonprez 1882, Moty 1890, ferner von Bardenheuer und Baltus erwähnt. Das Unglück wollte es jedoch, daß nicht Chirurgen, sondern Anatomen diese Befunde für sich in Anspruch nahmen und — namentlich gilt das vom Os naviculare — als Carpalia bipartita oder tripartita beschrieben; besonders geschah dies durch Gruber und Pfitzner. Erst in jüngster Zeit hat Wolff, der das Studium der Karpalfrakturen an der Leiche wieder aufgenommen hat, und nach ihm Ehebald diesen schwerwiegenden Fehler aufgedeckt und in einwandfreier Weise nachgewiesen, daß sämtliche Fälle, die als Naviculare bipartitum von den Anatomen veröffentlicht wurden, pathologischen Ursprungs und durch Fraktur entstanden sind. Nur die extrem seltenen Fälle von Persistenz eines großen Os centrale carpi können unter Umständen eine solche Zweiteilung vortäuschen.

Mit einem Schlage änderten sich die Ansichten in der Frage der Karpalfrakturen mit der Entdeckung der Röntgenstrahlen; ihnen ist die Kenntnis der isolierten, subkutanen Fraktur einzelner Handwurzelknochen zu verdanken. Aus der schon ziemlich ansehnlichen Kasuistik ergibt es sich, daß die Fraktur bestimmter Handwurzelknochen besonders häufig, daß ihr Mechanismus ganz bestimmten physikalischen Gesetzen unterworfen ist, und daß sich hinter einer großen Zahl von Fällen, welche unter der falschen Flagge einer distorsio manus segeln, eine Karpalfraktur verbirgt, eine Erkenntnis, welche namentlich

für die Unfallsbegutachtung und für den Militärarzt von besonderer Bedeutung ist.

Von den einzelnen Handwurzelknochen bricht am häufigsten das Os naviculare; manche Autoren, besonders Kaufmann, Lilienfeld, Wolff, Blau u. a. stellen diese Fraktur geradezu als typische hin, und Quervain steht nicht an, die Häufigkeit dieses Bruches fast in eine Linie mit jener der Radiusfraktur zu stellen.

Schon erheblich seltener ist die Fraktur des Os lunatum, von der nur ganz vereinzelte Fälle durch Wolff, Blau, Oberst, Nion, Wittek, Hirsch beschrieben worden sind.

Frakturen des Os triquetrum sind nur zweimal beobachtet worden: Oberst und Wittek.

Frakturen der übrigen Karpalknochen konnte ich in der Literatur nicht auffinden. [1])

Meine an der von Mosetigschen Abteilung gemachten Beobachtungen betreffen 8 Fälle von Kahnbeinbruch und 3 Fälle von Mondbeinbruch, auf Grund welcher ich in Kürze die Pathologie und Therapie dieser Verletzungen erörtern möchte. Ich beginne mit der

Fraktur des Os naviculare.

Diese kommt entweder isoliert oder mit anderen Verletzungen kombiniert zur Beobachtung, so namentlich mit Radiusfraktur oder mit der volaren Luxation des Mondbeins, — die von Lilienfeld eigentlich als dorsale Luxation des Kopfbeines aufgefaßt wird. Auch diese kombinierten Karpalverletzungen bieten, wie Quervain nachgewiesen hat, etwas Gesetzmäßiges, — doch soll hier von ihnen weiter nicht die Rede sein.

Der Grund für die Häufigkeit der Fraktur des Os naviculare ist zunächst in seinem anatomischen Bau zu suchen: das Kahnbein ist nämlich ein besonders in die Länge entwickelter Knochen, der überdies in seiner Mitte einen Einschnürungshals besitzt; dazu kommt, daß das Os naviculare als graziler Knochen zwischen das massive untere Radiusende einerseits und das massive Os capitatum andererseits eingeschaltet ist; endlich nimmt das Kahnbein einen besonders großen Anteil an der Bildung des Hand-

1) Ich demerke hierzu, daß in der auf diesen Vortrag folgenden Debatte Dr. Grashey-München in der Lage war, je einen Fall von Fraktur des Os triquetrum und des Os hamatum im Röntgenbilde zu zeigen.

gelenkes und wird bei Bewegungen desselben mehr in Anspruch genommen, als seine Genossen von der Handwurzel.

Das Hauptkontingent für diesen Bruch stellen die Handwerker und Handarbeiter jugendlichen Alters; daher ist es nicht zu verwundern, daß diese Verletzung fast ausschließlich bei Männern vorkommt.

Nach dem Verlauf des Bruchspaltes unterscheide ich zwei Formen des Kahnbeinbruches:

Fig. 1.
Frische Fraktur des Kahnbeinkörpers. Bruchspalt S-förmig. Intrakapsulärer Bruch.

1. die Fraktur des Kahnbeinkörpers;
2. die Fraktur der Tuberositas ossis navicularis.

Beim Bruch des Kahnbeinkörpers durchsetzt der Bruchspalt das Os naviculare quer zu seiner Längsachse, zumeist ziemlich genau in der Mitte desselben, so daß die Fragmente annähernd gleich groß sind. Dabei ist der Verlauf des Spaltes ganz, oder wenigstens zum großen Teil intrakapsulär. Die Form des Bruchspaltes kann verschiedengestaltig sein. Fig. 1 [1]) zeigt einen

1) Sämtliche radiographischen Aufnahmen wurden in dem unter der Leitung des Dozenten Dr. Holzknecht stehenden Röntgeninstitute des k. k. allgemeinen Krankenhauses hergestellt.

Fall mit S-förmigem Bruchspalt, Fig. 2 einen V-förmigen Spalt, welcher an der ulnaren Seite klafft, gegen die radiale Seite hingegen linear wird; Fig. 3 endlich einen Fall von zickzackförmiger Bruchlinie mit Verzahnung der Fragmente. Selbstverständlich sind damit nicht alle Möglichkeiten erschöpft.

Die zweite Bruchform, die Absprengung der Tuberositas ossis navicularis weist stets extrakapsulären Verlauf des

Fig. 2.

Frische Fraktur des Kahnbeinkörpers. Bruchspalt V-förmig. Klaffen derselben an der ulnaren Seite. Intrakapsulärer Bruch.

Bruchspaltes auf. Dabei kann die Tuberositas entweder als Ganzes abgesprengt sein, wie das Fig. 4 und Fig. 5 zeigen, oder überdies in zwei oder mehrere kleine Stücke zersplittert seien, wie in dem Fall, von dem Fig. 6 herrührt. Diese bisher nicht beschriebene Bruchform fand ich unter 8 Fällen dreimal, ein Beweis dafür, daß sie nicht so außerordentlich selten anzutreffen ist.

Diese beiden Brucharten unterscheiden sich auch bezüglich der Prognose wesentlich voneinander. Der extrakapsuläre Bruch der Tuberositas ossis navicularis heilt in 4—6 Wochen anstands-

Fig. 3.
Frische Fraktur des Kahnbeinkörpers. Bruchlinie zickzackförmig. Verzahnung der Fragmente. Intrakapsulärer Bruch.

Fig. 4.
Frischer Bruch der Tuberositas des Os naviculare. Extrakapsulärer Bruch.

Fig. 5.
Frischer Bruch der Tuberositas des Os naviculare. Extrakapsulärer Bruch.

Fig. 6.
Frische Fraktur der Tuberositas des Os naviculare. Die abgerissene Toberositas überdies in 3 Splitter zersprengt. Extrakapsulärer Bruch.

los knöchern. Der intrakapsuläre Bruch des Kahnbeinkörpers hingegen führt wegen seiner ungünstigen Ernährungsverhältnisse fast nie zu einer knöchernen Heilung durch Callusbildung, ganz analog wie bei der intrakapsulären Schenkelhalsfraktur; das weitere Schicksal eines derartigen Bruches ist vielmehr das, daß sich die Bruchflächen zumeist gegeneinander abschleifen und so ein falsches Gelenk entsteht, welches oft atrophische Ver-

Fig. 7.

1/2 Jahr alte Fraktur des Kahnbeinkörpers. Keine Spur knöcherner Vereinigung. Beginnende Pseudarthrosenbildung. Intrakapsulärer Bruch.

änderungen und schwere Funktionsstörung im Gefolge hat; auch Arthritis deformans des ganzen Handgelenks tritt in der Folge gern auf und manifestiert sich nach Wolff in Chondromalacie, Ebumation und Exostosen mit entzündlicher Beteiligung der Knochen, Kapsel und Bänder. — Begünstigt wird das Ausbleiben der Callusbildung noch durch eine etwaige Dislokation der Fragmente. Fig. 7 zeigt eine 6 Monate alte Fraktur des Os naviculare ohne Spur einer knöchernen Vereinigung der Bruchstücke, und in Fig. 8, die eine acht Jahre alte Kahnbeinfraktur betrifft, zeigen die

Fragmente schon deutlichsten Knochenschliff: es hat sich bereits eine Pseudarthrose etabliert.

Wenden wir uns nun der Ätiologie zu. Die Gewalteinwirkung ist zumeist indirekt. Besonders häufig ist die Ursache ein Fall auf die nach rückwärts ausgestreckte Hand, manchmal auch auf die Hand mit gespreizten Fingern. In diesen beiden Fällen steht die Hand in Ulnarflexion. Aber auch Fall auf die vorgestreckte Hand, die sich dabei in Radial-

Fig. 8.

8 Jahre alte Fraktur des Kahnbeinkörpers. S-förmiger Bruchspalt mit deutlichem Knochenschliff. Komplete Pseudarthrose. Knochenatrophie. Intrakapsulärer Bruch.

flexion befindet, kann zu diesem Bruch führen. Dabei ist der Entstehungsmechanismus ein dreifacher. Ich unterscheide:

1. den Kompressionsbruch,
2. den Biegungsbruch,
3. die Rißfraktur.

Der Kompressionsbruch hat Radialflexion zur Voraussetzung; wie Fig. 9 zeigt, ist in dieser Stellung das Os naviculare ganz der Pfanne des Radius angeschmiegt und bildet so gewissermaßen einen Puffer zwischen Kopfbein und unterem Radius-

ende; wirkt nun eine entsprechende Gewalt in der Richtung der Vorderarmachse ein, so muß das Os naviculare, da es nicht ausweichen kann, zerdrückt werden (Lilienfeld).

Der Biegungsbruch kann in Radial- und Ulnarflexion zustande kommen. Den Mechanismus in Radialflexion hat Cousin auf Grund seiner Experimente beschrieben; er nimmt an, daß hierbei das distale Ende des Os naviculare volar stark hervortritt und sich direkt auf den Boden aufstemmt; wirkt nun die Gewalt von der Gelenksverbindung mit dem Radius aus ein, so wird die physiologische Krümmung des Knochens erhöht, so lange, bis er an der

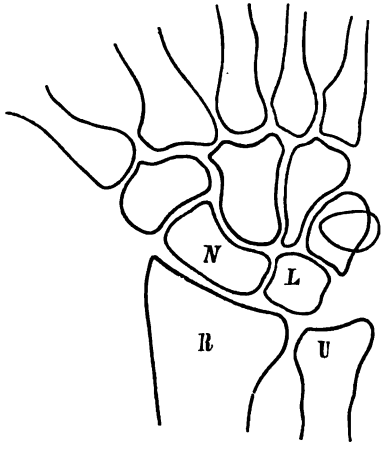

Fig. 9.
Radialflexion.

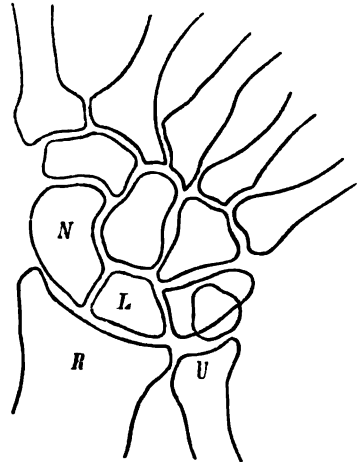

Fig. 10.
Ulnarflexion.

konvexen Seite einreißt. Der Befund des Klaffens des Bruchspaltes und Zerreißens von Kapsel und Bändern an der radialen Seite, während letztere ulnar intakt sind und der Bruchspalt hier nicht klafft — ein derartiger Befund spricht für die Richtigkeit der Annahme eines solchen Entstehungsmodus (Pagenstecher).

Ein Biegungsbruch kann aber auch in Ulnarflexion entstehen. Dabei stelle ich mir den Mechanismus folgendermaßen vor: in Ulnarflexion verläßt das Kahnbein, wie aus Fig. 10 ersichtlich ist, zum großen Teil die Pfanne des Radius; der langgestreckte, grazile Knochen wird nun, indem seine beiden Pole fixiert sind, über dem Processus styloideus radii in analoger Weise gebrochen, wie ein Rohrstab über dem Knie, d. h. er reißt zunächst an der

dem Unterstützungspunkte entgegengesetzten, also konkaven, ulnaren Seite ein. Für diesen Modus spricht z. B. jener Fall, von dem Fig. 2 herrührt, der erwiesenermaßen in Ulnarflexion entstand, und bei dem der Bruchspalt an der ulnaren Seite klafft, während er gegen die radiale Seite hin lineär wird; auch der Befund einer vom Processus styloideus radii herrührenden Druckmarke an der konvexen Fläche des Kahnbeins, wie ihn Kaufmann bei operierten Fällen erheben konnte, bestätigt diese Annahme.

Die Rißfraktur betrifft immer die Tuberositas ossis navicularis, an welcher sich das kräftige, vom Processus styloideus radii kommende Ligamentum laterale radiale ansetzt. Da sich bei Ulnarflexion die Tuberositas ossis navicularis vom Processus styloideus radii entfernt, wird dabei dieses Band erheblich gespannt, was bei Zunahme der Spannung zu einer Abrißfraktur der Insertionsstelle des Bandes, also der Tuberositas führen kann.

Im allgemeinen kann man sagen, daß die Gewalteinwirkung welche zur Fraktur des Kahnbeins führt, häufig keine besonders starke zu sein braucht.

Die Symptome dieser Verletzung sind so charakteristisch, daß es bei einiger Aufmerksamkeit immer gelingt, die Diagnose mit einer an Sicherheit grenzenden Wahrscheinlichkeit zu stellen. Völlige Gewißheit gibt erst das Radiogramm; man muß es sich daher zum Prinzip machen, bei jedem Trauma der Handwurzel an diese Fraktur zu denken und die Durchleuchtung vorzunehmen; dabei ist zu beachten, daß man die erste Aufnahme stets in Ulnarflexion machen muß, weil nur in dieser Stellung das Kahnbein sich völlig entfaltet und in seiner ganzen Länge auf die Platte projiziert, so daß ein Übersehen eines Bruches unmöglich wird. Dann erst kann man auch Aufnahmen in anderen Stellungen der Hand machen, um über die Beweglichkeit der Fragmente gegeneinander Aufschluß zu bekommen.

Die klinischen Erscheinungen sind: Schwellung des Handgelenks, namentlich an der radialen Seite; die Grube zwischen den beiden Streckersehnen des Daumens, die sogen. Tabatière, ist verstrichen; die beiden Äste der Arteria radialis sind oberflächlicher und deutlicher zu tasten als auf der gesunden Seite; die Beweglichkeit der Hand ist eingeschränkt, namentlich ist die Dorsalflexion behindert, was zum Unterschiede von der einfachen Verstauchung zu beachten ist. Das wichtigste Symptom ist der heftige, streng auf die Tabatière lokalisierte Druckschmerz; um dieses Symptom genau zu erheben, setzt man am

besten den Zeigefinger in die Tabatière, Daumen und Mittelfinger dorsal und volar an das Os naviculare; führt man dann mit der anderen Hand eine Ulnarflexion der Hand des Patienten aus, so bekommt man das Os naviculare in ausgezeichneter Weise zwischen die Finger. — Krepitation findet man selten.

Wenn — wie beim intrakapsulären Bruche in der Regel — die knöcherne Vereinigung ausbleibt, so tritt eine Reihe von Spätfolgen auf, welche ebenfalls sehr charakteristisch sind: die

Fig. 11.

20 Jahre alte Fraktur des Os lunatum. Das Lunatum ist ganz plattgedrückt; hochgradige Knochenatraphie.

Hand steht in Radialflexion, ist völlig oder fast völlig versteift, der Druckschmerz in der Tabatiere besteht fort, die Arbeitsfähigkeit ist in hohem Grade beeinträchtigt. Dazu kommt noch, daß häufig eine Verschlimmerung der Beschwerden eintritt, die sich in heftigen Schmerzen und plötzlicher Schwellung des Handgelenkes zeigt, ausgelöst wird eine derartige Exacerbation durch irgendein geringfügiges Trauma, welches wohl eine brüske Berührung der Fragmente mit konsequentem Gelenkserguß zur Folge hat. Nach einiger Zeit der Schonung pflegen diese Beschwerden

allmählich zu verschwinden und der Bruch tritt, wie Ehebald sagt, wieder in sein latentes Stadium ein. Derartige Verschlimmerungen können aber auch einer plötzlichen Zunahme der oft bestehenden arthritischen Erscheinungen zur Last fallen.

Was die Behandlung dieser Verletzung betrifft, muß in erster Linie die Art der Fraktur berücksichtigt werden. Bei der von mir beschriebenen extrakapsulären Fraktur der Tuberositas

Fig. 12.

Frischer Kompressionsbruch des Os lunatum. Das Lunatum plattgedrückt; an der proximo-ulnaren Ecke ein Knochenstück abgesprengt.

ossis navicularis erreicht man durch 2—3 Wochen lange Immobilisation der Hand in Mittelstellung stets völlige knöcherne Heilung; durch folgende Bäder- und Massagebehandlung kommt es auch zur vollständigen Herstellung der Funktion.

Bei der intrakapsulären Fraktur des Kahnbeinkörpers hingegen tut man am besten auf knöcherne Heilung, die ohnedies nur in den seltensten Fällen eintritt, zu verzichten und lieber gleich nach Ablauf des akuten Stadiums, gegen das man Kälte und Extension anwendet, mit Massage, heißen Bädern und Gymnastik ein-

zusetzen, um ein schnelles Abschleifen der Fragmente und eine möglichst gute Funktion des Handgelenks zu erzielen.

Bei hochgradiger Dislokation der Fragmente, sowie bei schwerer Funktionsstörung empfehlen Höfliger, Kaufmann u. a. die operative Entfernung des gebrochenen Knochens oder seines proximalen Fragmentes durch Längsschnitt in der Tabatière. Wir selbst haben keine Erfahrung mit der operativen Behandlung des Kahnbeinbruchs; doch ermutigen die von anderer Seite bis jetzt gewon-

Fig. 13.

Frischer Kompressionsbruch des Os lunatum.
Das proximale Drittel des Lunatum fehlt, an seiner Stelle einige Knochensplitter.

nenen Resultate sehr zu einem operativen Vorgehen. Kaufmann. Lilienfeld, Pagenstecher, Quervain, Codman und Chase haben durch die Operation die Funktion des Handgelenks vollständig hergestellt. — Bei der Erörterung der

Fraktur des Os lunatum

kann vorläufig von einer zusammenfassenden Darstellung nicht die Rede sein. Ich muß mich daher auf die Demonstration und kurze Besprechung meiner drei Fälle beschränken.

Es handelt sich beim Mondbeinbruch stets um eine Kompressionsfraktur, die immer in Ulnarflexion zustande kommt; in dieser Stellung der Hand verläßt das Os naviculare, wie aus Fig. 10 ersichtlich ist, die Pfanne des Radius, so daß nunmehr das Os lunatum den Puffer bildet, der bei entsprechender Gewalt durch Kompression gebrochen werden kann. Demgemäß erscheint der Knochen stets mehr oder weniger platt gedrückt und in die Länge gezogen. Dies zeigt am schönsten Fig. 11, die von einer vor 20 Jahren stattgehabten Fraktur des Os lunatum herrührt, die auch zu hochgradiger Knochenatrophie und schwerer Funktionsstörung geführt hat. In dem zweiten Falle (Fig. 12) ist das Os lunatum ebenfalls plattgedrückt und überdies an seiner proximoulnaren Ecke ein kleines Stück abgesprengt, ähnlich wie in den Fällen von Wolff, Blau und Oberst. In dem dritten Falle endlich (Fig. 13) fehlt das ganze proximale Drittel des Knochens, an seiner Stelle finden sich einzelne Knochensplitter.

In allen Fällen hatte eine direkte Gewalteinwirkung auf die ulnarflektierte Hand stattgefunden; die Symptome waren analog denen des Kahnbeinbruchs, nur daß der Druckschmerz sich nicht auf die Tabatière, sondern weiter ulnarwärts von ihr lokalisierte. Die Diagnose konnte natürlich nur durch das Radiogramm gemacht werden.

Häufiger als der Mondbeinbruch ist die Luxation des Mondbeins die für diesen Knochen typische Verletzung.

Frakturen der übrigen Handwurzelknochen habe ich nicht beobachtet.

IX.

Aus dem Elisabeth-Krankenhaus zu Kassel.
(Dirig. Arzt: Dr. Fr. Kuhn.)

Katgut, steril vom Schlachttier, als frischer Darm vor dem Drehen mit Jod oder Silber behandelt.

I. Mitteilung

von

Fr. Kuhn und **M. Rößler.**

(Mit 4 Abbildungen.)

Die Voraussetzungen dafür, daß Katgut im Körper reaktionslos vertragen und restlos in denselben aufgenommen werde, sind sichtlich komplizierter als es auf den ersten Anblick erscheint, und nach der Erfahrung von vielen Beobachtern angenommen wird.

Berge von Arbeiten liegen vor über die Desinfektion des Materiales. Sie ist auch in der Neuzeit bis zu einem gewissen Grade der Vollendung gediehen.

Aber mit der Frage der Desinfektion ist die Frage der Katguteinverleibung in den lebenden Körper nicht gelöst. Die Vorgänge hierbei sind unendlich viel mannigfacher, als daß es hierbei mit einer einfachen Sterilität des Materials getan wäre.

Einen indifferenten, chemisch inaktiven, unauflösbaren Fremdkörper, z. B. reine Seide usw., gelingt leicht, in eine aseptische Wunde einzuheilen. Der Körper hat sich lediglich chemisch und bakteriologisch mit ihm abzufinden. Sind diese Punkte erledigt, so ist die Frage gelöst. Betrachten wir aber das Katgut, das langsam aufgelöst werden soll, so beginnen bei ihm, nachdem die beiden ersten Punkte für den Anfang erledigt, in der Folge eine Summe von chemischen Vorgängen und physiologischen Prozessen, die eines speziellen Studiums bedürftig sind. Um sie einigermaßen zu würdigen

und zu verstehen, müssen wir an alles das denken, was wir beispielsweise über Implantation, Plastik, namentlich auch Heteroplastik wissen, ferner was wir schon über Plombierung mit totem Material oder feuchten Schorf gehört haben, ferner über Transplantation, namentlich von Geweben von einer anderen Spezies; des weiteren müssen wir uns erinnern an das, was wir über Resorption von chemisch differenten Stoffen im lebenden Tiergewebe wissen, was von der Chemotaxis und der Tätigkeit der weißen Blutkörperchen feststeht, endlich was an Erfahrungen über die Ansiedlung von Keimen an Stellen vorliegt, wo unresorbiertes Material deponiert ist.

An alle diese erwähnten Vorgänge müssen wir denken; ihnen muß mehr oder minder Rechnung getragen werden.

Um sie aber zu ermöglichen, resp. sie zum Gelingen zu führen, ist neben dem Fehlen schädlicher Momente, seien sie bakteriologischer, seien sie chemischer Art, das direkte Vorhandensein positiver, nützlicher Qualitäten in dem einzuverleibenden Material wesentlich.

Alle die genannten Punkte nun scheinen uns in der Literatur über Katgut und den experimentellen Arbeiten über diesen Gegenstand nicht genug gewürdigt.

Für die Naturforscherversammlung zu Stuttgart hatte Kuhn die Bedingungen, die ein chirurgisch brauchbares Katgut erfüllen und haben muß, in Kürze also zusammengefaßt: Sie mögen hier zusammengestellt als Disposition für den folgenden Aufsatz dienen.

I. Die erste Forderung an das Katgut ist absolute Sterilität.

Diese ist nach der eigentümlichen Art des Aufbaues des Katgutfadens zuverlässig nur dann zu erreichen, wenn schon bei der Gewinnung und fabrikmäßigen Verarbeitung des Rohdarms Rücksicht auf die spätere Verwendung des Materials genommen, resp. der Darm mit Hinsicht auf seine chirurgische Verwendung mit besonderen Kautelen bearbeitet wird. Die Kautelen bestehen:

1. In tunlichst sauberer, selbst aseptischer Gewinnung des Rohdarms im Schlachthaus.

2. Bewußt und methodisch aseptischer Weiterbehandlung der einzelnen Fäden.

3. Desinfektion dieser einzelnen Fäden, womöglich mit Kontrolle auf Sterilität, und Imprägnierung derselben mit Dauerpräparaten, alles vor dem Drehen der Fäden.

4. Aseptischer Weiterbehandlung und Verpackung.

II. Eine zweite Forderung betrifft bestimmte chemische

Qualitäten des Katgutfadens. Solche Eigenschaften sind nach einer positiven und einer negativen Seite hin zu fordern:

Nach der negativen Seite hin darf der Faden keine putriden Stoffe enthalten, desgleichen keine differenten chemischen Körper, welche z. B. der Zubereitung oder der Desinfektion dienten, wie Pottasche u. dgl. oder Formalin, Sublimat usw.

Nach der positiven Seite hin soll dafür der Faden Körper enthalten, welche folgende Wirkungen haben:

a) sie sollen der heteroplastischen Wirkung des Katguts entgegen sein und den chemischen Einflüssen, die zunächst schon aus der Auflösung eines von einer anderen Spezies stammenden tierischen Materiales resultieren;

b) sie sollen dafür noch die Resorption desselben fördern;

c) sie sollen ferner die Leukocytose, die im gewissen Sinne naturgemäß und förderlich für die Gewebsvorgänge ist und auch unvermeidlich, regulieren;

d) endlich sollen sie durch eine Art antiseptischer Dauerwirkung die sämtlichen Vorgänge bis zur Einverleibung des Fadens überschatten und die Ansiedelung von Keimen um den Fremdkörper vereiteln.

III. Eine dritte Forderung betrifft die Zugfestigkeit des Katguts.

IV. Eine vierte die Resorbierbarkeit des Fadens.

Versuchen wir nun im folgenden die aufgestellte Disposition des weiteren auszuführen:

I.

Sterilität des Katguts.

Unsere erste Forderung bezieht sich also auf die Keimfreiheit des Katguts. Was diesen Punkt betrifft, haben wir nach dem Studium der Literatur und der Spezialarbeiten den Eindruck, als ob die Autoren allzusehr den Katgutfaden wie einen anderen Faden aus Seide oder Zwirn oder Draht auffaßten und nicht entfernt genug der besonderen animalischen, ferner physikalischen und mechanischen Eigentümlichkeiten des Katgutfadens gedächten und ihnen Rechnung zu tragen versuchten.

Das Katgut nimmt gegenüber allen anderen Naht- und Unterbindungsmaterialien eine

Sonder- oder Ausnahmestellung als Nahtmaterial ein, und dieses nach einer Reihe von Richtungen hin.

Diese

Sonderstellung des Katguts

dokumentiert sich zunächst in einem besonderen Reichtum an Schmutz und entwicklungsfähigen Keimen, ganz im Gegensatz zu der Seide, ferner durch eine besondere Schwierigkeit, an diesen Schmutz mit desinfektorischen Maßnahmen heranzukommen, dann ihn darin nachzuweisen und zu kontrollieren, endlich dadurch, daß der Faden den Schmutz zunächst vor der Desinfektion und der Kontrolle verbirgt, um ihn dann um so sicherer im Körper wieder frei zu geben.

Diese 3 Punkte kommen gegenüber der Seide und jedem anderen Materiale, die unauflöslich oder locker und durchlässig sind, und zudem noch gekocht werden können, sehr in Betracht.

Nach der ersten Richtung müssen wir zunächst wissen und uns erinnern, daß das käufliche Rohkatgut ganz besonders bakterienreich ist, wie es nach der Art seiner Herstellung nicht anders zu erwarten ist. Es liegen hierüber auch direkte Angaben in der Literatur vor. Man muß in einer Katgutfabrik gewesen sein, um sich ein Bild von der Infektionsmöglichkeit eines Fadens, für den natürlicherweise die Violinseite als einzige Zweckbestimmung vorschwebt, zu machen. Man muß es darnach eigentlich für unglaublich halten, daß wir Ärzte es heutzutage wagen, solches organische Material in eine Wunde zu verpflanzen. Gewiß gibt es eine große Anzahl von Musterfabriken, in denen es relativ sauber und reinlich hergeht. Aber häufig ist die Katgutherstellung[1]) Gegenstand einer Hausindustrie, unter kleinen ärmlichen Verhältnissen. Welche Laugen man da zu sehen bekommt!

Aber auch die besten Verhältnisse vorausgesetzt, macht der Geruch in solchen Häusern einen aseptischen Chirurgen doch recht nachdenklich. Wir konnten uns auch in guten Betrieben eines Eindruckes nicht erwehren, den man sonst in Abdeckereien haben kann. Auch der jahrelang gezüchtete Schmutz und Staub, der in solchen Fabrikbetrieben naturgemäß ist, paßt nicht zu einem Präparat, das zuerst als dicker, feuchter, gequollener Strang auftritt,

1) Kuhn hat der Herstellung des Rohkatguts in der Münch. med. Wochenschrift 1906, Nr. 41 einen eigenen Artikel gewidmet.

dann auf schmierigen Tischen herumhantiert und nachher aufgehängt wird, dann gedreht und endlich getrocknet als dünner fester Faden in ein modernes aseptisches Operationszimmer wandert, um dann in einer keimfreien Wunde aufzuquellen und verdaut zu werden.

Man muß sich im Mikroskop Rechenschaft geben, welchen Bakterienschmutz ein einzelner Katgutfaden birgt.

Greife (Münch. med. Wochenschr. 1901, Nr. 25) tat dies, und beschreibt, was er sah, also:

„Daß sich das fertige Katgut durch einen oft geradezu unglaublichen Reichtum an den verschiedensten Mikroorganismenformen auszeichnet, davon kann man sich leicht durch einen Blick in das Mikroskop überzeugen, wenn man unter dasselbe einen nach Gram gefärbten Schnitt durch einen beliebigen Katgutfaden legt. Nur selten fand ich in einem Gesichtsfelde nicht mehr als 5—10 Mikroorganismen; größtenteils zählten dieselben nach Hunderten und nur allzu häufig fanden sich ganze Kolonien, deren einzelne Glieder zu zählen, es schon keine Möglichkeit mehr gab."

Und an anderer Stelle lesen wir unter: Katgut als Träger der Infektion, von Zweifel in Erlangen. Zentralblatt f. Gynäkologie 1879. Nr. 12.

Auf Grund eines unter pyämischen Erscheinungen erfolgten Exitus letalis in einem Falle, in welchem zum Verschluß einer minimalen Fistelöffnung Katgut verwendet war, wurde letzteres untersucht und als mit Bakterien durchsetzt gefunden. Zweifel sieht deshalb dieses als Ursache der pyämischen Erkrankung an, weil andere Infektionsquellen in dem betr. Falle nicht anzunehmen waren.

In dem Rest des verwendeten Katguts wurden Bakterien nachgewiesen.

Es wurde daraufhin vor jeder Operation in Erlangen das zu verwendende Katgut mikroskopisch auf Mikroorganismen untersucht und konnten wiederholt in dem Karbolöl und zwischen den Lamellen des Katguts Mikroorganismen aufgefunden werden.

Die Sonderstellung des Katguts zeigt sich an zweiter Stelle in der Schwierigkeit, die darin liegt, einen fertigen gedrehten, trockenen Katgutfaden zu desinfizieren.

Daß ein solcher Faden nicht ohne weiteres gekocht werden kann, ist die erste Schwierigkeit. Die weiteren beruhen aber in der ganz besonderen physikalischen Struktur des Gebildes.

Kuhn warf kürzlich in der Münchner med. Wochenschrift[1]) die Frage auf, „was Katgut sei", „wie Katgut gemacht wird" und „welches seine prinzipiellen Fehler sind".

Wir wissen bestimmt, daß eine Unzahl von Medizinern, die Kat-

1) Kuhn, Katgut steril vom Schlachttier. Münchner med. Wochenschrift, l. c.

gut täglich benutzen, nicht ungefähr über diese Grundtatsachen orientiert sind, und wissen, daß viele Autoren, die über Katgut gearbeitet und geschrieben haben, noch nie einen Elementarbestandteil eines Katgutfadens, d. i. ein halber Darm einer Ziege oder eines Hammels, in unverarbeitetem Zustande gesehen haben. Eine solche Darmwandhälfte in geschleimtem Zustande ist ein höchst originelles Gebilde: dünn wie Spinnweben, von der Breite eines mittleren Fingers, wenn genugsam bearbeitet blendend weiß, schwimmt ein solcher Darmteil in der Suspensionsflüssigkeit.

Man sollte nicht denken, daß er, das voluminöse, fingerbreite Gebilde, zusammengedreht auf die Dicke eines Katgutfadens Nr. 1 oder 2 einschrumpfte! Und doch ist dies so.

Und wenn man erst die Komponenten von Katgut Nr. 6 in Betracht zieht! Hierzu brauchen wir 3—5 halbe Därme, also eine quere Darmoberfläche von 3—5 Querfingerbreite. Welch eine Oberfläche, oder richtiger, welche 2 Oberflächen, wenn man Unterseite und Oberseite mit rechnet. Welche Gelegenheit zur Infektion dieser Oberfläche! Welche Gelegenheit zur Einhüllung von Schmutz und Keimen!

Zu ähnlichen Betrachtungen, wenn auch nicht weit genug gehend, kamen zum Teil früher schon andere Beobachter:

Schon Rajewsky (Über Katgutsterilisation. Chirurgie 1897, Bd. I, Nr. 6 [russisch]) hatte in seiner Arbeit experimentell nachgewiesen, daß die Prozeduren des Drehens und Trocknens der Saiten Verhältnisse bedingen, welche den in der Tiefe des Fadens befindlichen Organismen gewissen Schutz vor der Einwirkung der verschiedenen baktericiden Mittel verleihen. Rajewsky vermutet, daß ein sicher steriles Material nur bei einer dem Drehen und Trocknen vorhergehenden Abtötung der Mikroorganismen zu erzielen sei und empfahl Formalin.

Wir persönlich können diese Bedenken, auf die wir, wie gezeigt, selbst kamen, nur unterstützen, denn 1. hindert die leimige Koagulation des Fadens das Eindringen vieler Desinfektionskörper, auch nach aller Entölung und Entfettung, und 2. garantiert die vielschichtige Struktur des Katgutfadens, der sich aus den gedrehten Darmhäuten zusammensetzt, die alle einen festen organischen Zusammenhang behalten, den Keimen eine solche Summe von Einzelhüllen und Kapseln, daß sich die Sporen leicht der Desinfektion entziehen können. Diese Entziehung der Keime gegenüber den Desinfektionsflüssigkeiten läßt sich experimentell beweisen.

Einen schönen Versuch, der das Eindringen resp. Nichtein-

dringen der Suspensionsflüssigkeit in das Innere eines Katgutfadens illustriert, erwähnt Greife (Renntiersehnenfäden als Naht- und Ligaturmaterial). Taucht man je ein Stückchen auf gleiche Weise entfetteten Katguts und Renntierfadens gleichzeitig in ein und dieselbe wässrige Lösung eines Färbemittels, so ist nach 6 Stunden der Sehnenfaden gleichmäßig tiefblau, der Katgutfaden ist nach 48 Stunden nur in seinem äußeren Drittel gefärbt, die Mitte ist weiß.

Ähnliches behauptet Baudoin von anderen Flüssigkeiten. Er sagt:

„Setzt man Katgut, welches sich in einer wasserfreien Flüssigkeit, wie Alkohol absol., Azeton, Chloroform, Xylol, Benzin, befindet, einer Temperatur von 120° 1 Stunde lang aus, nachdem man den Faden vorher mit Bacillus subtilis infiziert hat, so läßt sich jedesmal auf der mit dem Faden beschickten Platte eine Kultur beobachten. Daß die wasserfreien Flüssigkeiten selbst bei hohem Druck und Temperatur in das Zentrum des Fadens nicht eindringen, läßt sich leicht demonstrieren, indem man die Flüssigkeit färbt. Es zeigt sich dann, daß beim Durchschneiden des Fadens nur die Oberfläche gefärbt ist, während das Zentrum seine ursprüngliche Farbe behalten hat."

Ein Dritter Punkt endlich in der Sonderstellung des Katguts ist die Art und Weise, wie die Kontrolle auf die Keimfreiheit erfolgt und nur erfolgen kann.

Nach dieser Richtung scheinen uns viele grobe Täuschungen zu unterlaufen. Schon Geppert machte bekanntlich darauf aufmerksam, daß bei der Kontrolle eines durch Desinfizientien behandelten Fadens man sehr peinlich zuerst auf die Entfernung des Desinfektionsmittels achten müsse. Würde auf den zur Kontrolle benutzten Nährboden das Desinfektionsmittel oder auch nur Teile davon, z. B. Sublimat, mitübertragen, so brauche man sich über das Ausbleiben einer Keimentwicklung nicht zu wundern; trotzdem braucht der Faden nicht keimfrei zu sein und könne anderenorts, z. B. in der Wunde, seine Wirkung geltend machen. Gilt dieser Einwand schon für die Seide, so gilt er mindestens noch mehr für Katgut.

Neuerdings kommen französische Autoren Hallion et Garrion[1]) zu folgenden Resumés (Zentralbl. f. Chirurg. 1906, Ref.).

„Wenn man Katgut nach der Sterilisation in einem Röhrchen mit steriler Bouillon mehrere Tage bei 37° C im Brutschrank aufbewahrt und dann keine Kultur findet, so darf man daraus noch nicht schließen, daß das Katgut keimfrei sei. Die Verff. haben zum Beweis hierfür zahlreiche

1) Hallion et Garrion, Sur l'épreuve bactériologique du Catgut. Presse médic. 1905, Nr. 101.

Untersuchungen angestellt und gefunden, daß derselbe Katgutfaden, wenn er nach mehreren Tagen aus einem Bouillonröhrchen, in dem er keine Kultur erzeugte, in ein anderes gebracht und hier unter denselben Bedingungen aufbewahrt wurde, in diesem zweiten Röhrchen eine Kultur erzeugte. Die verschiedensten Arten der Sterilisation des Katguts sind dabei zu den Versuchen herangezogen worden. Ferner erzeugte nichtsterilisiertes Katgut im eersten Versuchsröhrchen häufig keine Kultur, während es im zweiten Röhrchen dies tat. Die Erklärung für diese sonderbare Erscheinung ist nach Ansicht der Verfasser die, daß von einigen Fabrikanten bei der Herstellung des Katguts Sublimat verwandt wird, und daß es bei diesem Katgut erst zur Entwicklung von Keimen kommen kann wenn dieses Sublimat in der Bouillon (des ersten Röhrchens) abgespült ist."

Unserer Ansicht nach ist es auch bei Katgut noch mehr möglich wie bei Seide, daß ein Desinfizienz in der äußeren Schicht des Fadens festgehalten und erst langsam abgegeben wird.

Eben dieser selbe Grund vermag andererseits viel eher bei Katgut als bei Seide einen Keim, der in der Tiefe des Fadens sitzt, der Kontrolle zu entziehen. Denn das Desinfizienz legt sich zunächst, wie wir S. 156 gesehen, als konzentrischer Ring von außen um den Faden. Dieser Ring verhindert naturgemäß, daß der Keim sich dem Nährboden mitteilte und zur Entwicklung kommt.

Für das Katgut liegt aber dieser Fall der Kontrolle des Keimgehaltes des Fadens auch mechanisch noch recht verwickelt:

Heidenhain [1]), der, wie wir oben erwähnt, dem Katgut entsagt hat, referiert seine Ansichten im Zentralblatt für Chirurgie folgendermaßen:

Er ist der Überzeugung, daß Katgut nicht mit voller Sicherheit zu sterilisieren ist. Nekrose, kleine Spätabszesse kamen oder die Wunde heilte per primam, aber nach 12—14 Tagen stießen sich durch eine kleine Öffnung in der Narbe eine oder mehrere Katgutschlingen ab, allein oder mit einer kleinen Nekrose von Zellgewebe zusammen. Stets waren die Störungen da, wenn das Katgut zu erweichen begann. Sie können nicht von Organismen herrühren, die im Laufe der Operation von außen an das an sich sterile Katgut herangebracht, „angewischt" worden sind; denn dann müßten die Störungen früher auftreten, vielleicht auch schwerer verlaufen. „Sie treten aber durchschnittlich erst eine Reihe von Tagen nach der Operation auf, zu einer Zeit, zu welcher die eröffneten Lymphspalten schon geschlossen, die Gewebe schon in Granulation begriffen sind. Darum bleiben die Infektionen örtlich beschränkt, aber das durch Schnürung getötete Gewebe, welches sonst resorbiert wird (die abgeschnürten Stücke der ligierten Gefäße, Gewebe, welches durch versenkte Nähte stark geschnürt wurde), wird nach außen abgestoßen.

1) Heidenhain, Ersetzung von Katgut durch Seide. Städt. Krankenhaus, Worms, 1899. Ref. Zentralbl. f. Chirurgie, 1899, Nr. 8.

Es ist mangels Erfahrung zweifelhaft, ob Katgut in flüssigen Nährböden ausgesät — feste sind ganz ausgeschlossen — so erweiche, daß alle in ihm enthaltenen Keime aufgehen können, wie dies in einer Wunde der Fall ist." Übrigens bezieht er persönlich auch einen Teil der früh — zwischen dem 3. und 5. Tage — auftretenden Wundstörungen, welche aber vollkommen örtlich beschränkt bleiben und nur eine geringe Störung des Allgemeinbefindens verursachen, auf Katgutinfektion.

Ähnlich wie Heidenhain denken wir in der Angelegenheit auch.

Wenn man nach unseren Schilderungen (S. 155) sieht, wie kompliziert ein Keim im Inneren eines Katgutfadens eingewickelt sein kann, und wie viele Hüllen meistens ein Keim oder eine Spore naturgemäß durch die Drehung des Katguts haben muß, so begreift man, wie unmöglich es demselben zunächst gemacht ist auch nur mechanisch mit dem Nährboden, in welchen man das Katgut behufs Kontrolle gebracht hat, in Fühlung zu kommen. Erst ein vollständiges Aufquellen des Fadens könnte dies annähernd ermöglichen. Aber auch selbst dann halten wir die Freigabe der Keime noch für unzureichend, damit sie ihr Vorhandensein auf dem Nährboden genugsam durch Entwicklung dokumentieren könnten. Streng genommen muß man ein vollständiges Aufblättern des gedrehten Fadens, und ein Auflockern zu den weichen Darmhäutchen, aus denen er zusammengedreht ist, verlangen, wenn jeder Keim und jede Spore dem Kontrollnährboden so zugänglich gemacht werden soll, daß sie sich entwickeln könnte.

Dies bedeutete ein volles Weichwerden oder Auffasern des Fadens, was bekanntlich alle Untersucher seither so sehr scheuten, da es einer Zerstörung des Fadens gleichkommt und eine völlige Neubearbeitung verlangte.

In Anbetracht der erschwerten Kontrolle kann man sich nicht genug wundern, daß manche Autoren (Hippel über Claudiuskatgut, Bockenheimer über Sublimatkatgut) so rasch fertig mit dem Worte sind, und von absoluter Sterilität ihrer Fäden reden. Wir begreifen viel eher die wechselnden Angaben über den Wert der einzelnen Desinfektionsmethoden, und daß sich die Urteile so recht widersprechen. So sehen wir denn auch, daß ein Verfahren, für das der eine Autor schwärmt, bei dem nächsten Untersucher als minderwertig gefunden wird.

Zuletzt hatte man in der Frage der Desinfektionsfähigkeit des Katguts überhaupt resigniert und sich mit dem Begriffe einer relativen Asepsis zufrieden gegeben.

Beispiele für die Verschiedenheit in der Bewertung findet man in unserer Tabelle in reicher Auswahl; auch die neuesten und angeblich bewährtesten Methoden sind nicht ohne Widerspruch.

Die Ursache dafür liegt eben in der obengenannten Schwierigkeit von Desinfektion und Kontrolle derselben, andererseits auch in der Verschiedenartigkeit der Widerstandskraft der Keime

Was diese wechselnde Widerstandsfähigkeit der Keime anbelangt, fand z. B. Hofmeister (Beitr. z. kl. Chirurgie)

„die Tatsache auffallend, daß Katgut verschiedener Herkunft der Sterilisation außerordentlich verschiedenen Widerstand darbieten kann."

„Das Katgut ‚Marke Wießner' wird durch das Saulsche Verfahren steril, das Genfer Katgut der Tübinger Klinik nicht."

Brunner bezeichnete einen Bazillus direkt als Katgutbazillus, und wies ihm eine merkwürdige Widerstandsfähigkeit nach. Zajaczkowski beschreibt neben diesem α-Bazillus noch einen sehr widerstandsfähigen β-Bazillus.

Wie außerordentlich schwer Keime gelegentlich zu vernichten sind, beweist die Beobachtung von Globig (vergl. Günther, Einführung in die Bakteriologie, Leipzig 1883, S. 27), der einen Keim erwähnt, der noch $5\frac{1}{2}$—6 Stunden durch strömenden Wasserdampf nicht vernichtet wurde.

Bevor wir das Kapitel der Sonderstellung des Katguts und seiner Infektionen verlassen, bedarf noch ein Umstand besonderer Erwähnung, das ist die Tatsache, daß man durch einen Katgutfaden Keime in ganz besonderer Weise tief und nachhaltig in den Körper überträgt.

Kocher unterscheidet eine einfache Kontaktinfektion und eine sog. „Implantationsinfektion".

Von dieser sagt er (Kocher: Chir. Operationslehre, S. 17):

„Wenn man mit dem Faden Infektionskeime in die Wunde bringt, so infiziert man nicht bloß durch die augenblickliche Berührung oder Einimpfung, sondern man verpflanzt in die Wunde einen bleibenden Brutherd, in dessen Innern die Keime von vornherein eine geeignete Entwickelungsstätte finden. Innerhalb eines solchen Fremdkörpers sind die Mikroorganismen gegen die direkte Einwirkung der Lebezellen und Säfte der Umgebung geschützt und erhalten ihre Nahrung durch Imbibition mit Wundsekreten. Es sind daher hier die günstigsten Verhältnisse gegeben für dauernde und weitergehende Infektion, was bei der Vakzinationsinfektion (Kontaktinfektion) durchaus nicht in dem Maße der Fall ist. Es ist deshalb die Implantationsinfektion die schlimmste von allen."

Zusammenstellung aller Desinfektionsmethoden des Katguts.

Bei der erwähnten Sonderstellung des Katgutfadens kann man sich nicht wundern, wenn geradezu eine Unsumme von Vorschlägen gemacht wurden, das Katgut zu desinfizieren.

Der Vollständigkeit halber und um einen Überblick über alles Vorhandene zu geben, haben wir alle in der Literatur auffindbaren Methoden im folgenden zusammengestellt, auf ihren Literaturnachweis sehr viel Wert gelegt, die Einzelheiten des Vorgehens in jedem Einzelverfahren mühsam zusammengesucht und alle Pro und Contra, soweit sie in der Literatur auffindbar, dazu bemerkt.

Die Darmsaiten, früher bereits von Lawrence, A. Cooper (1817), Dupuytren, Walter u. a. als Ligaturmaterial benutzt, fanden erst im Jahre 1869 in der Chirurgie allgemeine Anwendung, als Lister zur Verhütung von Infektionen die Präparation derselben mit Karbolöl empfahl. Die Zubereitungsmethoden wurden, je mehr die Anforderungen wuchsen, die man an das Katgut als Unterbindungs- und als Nahtmaterial stellte, im Laufe der Zeit immer zahlreicher.

Wir unterscheiden nach Minervini:

1. die Methoden, welche auf das Katgut antiseptisch chemische Stoffe in der Kälte für längere oder kürzere Zeit einwirken lassen (antiseptische Zubereitungsmethode),

2. die Methoden, welche sich der durch Luft, indifferente Flüssigkeiten oder durch Dämpfe übertragenen Hitze für längere oder kürzere Zeit unter normalem oder erhöhtem Druck bedienen (aseptische Zubereitungsmethode),

3. die gemischten Methoden, welche sich der kombiniert oder sukzessiven Wirkung der Antiseptica und Wärme bedienen.[1])

I. Antiseptische Methoden.

Ol. carbolisat.

Lister. Rohkatgut monatelang in mit Wasser versetztes Karbolöl (1 : 10) gelegt (Carbolised Catgut). —

Die Untersuchungen Kochs bewiesen, daß manche Antiseptica — und speziell Karbolsäure — in öligen Vehikeln ihre antiseptische Kraft

1) Die Methoden, bei denen Jod und Silber Anwendung finden, werden am Schlusse aufgeführt. Katgutersatz durch Renntier- und Känguruhsehnen ist anhangsweise behandelt.

z. T. einbüßten und daß durch die Listersche Methode auch nicht die sonst gegen alle feindseligen Einflüsse äußerst empfindlichen Bazillen beeinflußt wurden.

Infektionen mit Karbolsäurekatgut erlebten Zweifel, v. Volkmann, Kocher, Neuber, Socin, v. Mosetig, Kappeler und Haffter.

Brunner wieß viele Keime darin nach.

Lister selbst gab 1881 eine neue Präparation des Katguts mit Chromsäure an.

Ol. juniperi.

Kocher. Einlegen von Rohkatgut in Juniperusöl 24 Stunden lang. Dann Aufbewahren in 95 proz. Alkohol. —

Nach Kammeyer wird Keimfreiheit nicht in 24 Stunden, sondern — und zwar auch nur bei Verwendung frischen Öles — erst in 48 Stunden erzielt, nach Jacobi erst nach drei Monaten. Kocher selbst bezog eine Infektionsepidemie in seiner Klinik auf das in gewohnter Weise streng desinfizierte Katgut und verwarf von da ab nicht bloß sein Juniperusölkatgut, sondern jedes Katgut.

Nach Brunner enthält Juniperusölkatgut viele Keime.

Thiersch. Einlegen von Rohkatgut zunächst in Ol. juniperi 24 Stunden lang, dann in Glyzerin 24 Stunden lang. Aufbewahren in Alkohol abs. mit Zusatz von Ol. juniperi bis zu geringem Überschuß.

Cohn empfiehlt es als ausgezeichnet weich, aseptisch und dauerhaft.

Schröder verwandte es bei Operationen viel mit Erfolg.

Bruns: Einlegen von Katgut 24 Stunden lang in Juniperusöl und Aufbewahren in Alkohol, wo es 2—5 Tage zu liegen hat, ehe es verwendet wird.

Braatz betont die Notwendigkeit der Entfettung des Katguts vor der chem. Desinfektion. Die Aufbewahrung geschieht in Sublimatwasser.

Zajaczkowski: Rohkatgut wird 24 Stunden in Juniperusöl gegeben, hierauf 12 Stunden in Äther gelegt und dann 60 Stunden in Kochsalzlösung gebracht.

Ol. therebinth.

Roux. Rohes Katgut wird 8 Tage in Ol. therebinth. rectif. eingelegt, $^1/_4$ Stunde in Äther ausgewaschen und in Alcohol. abs. aufbewahrt.

Nach den durch Garrè kontrollierten Proben auf Nährgelatine zeigte sich das so präparierte Katgut vollständig steril.

Fedorow. Rohkatgut 48 Stunden nicht aufgewickelt in Äther, 21 Tage in Terpentinöl, dann auf Glasspulen gewickelt noch 7 Tage in Öl, Waschung in Äther, Aufbewahrung in Sublimat 1:1000 Alcohol. abs.

Haffter: Rohkatgut mit Äther abgebürstet und 24 Stunden in Öl. Therebinthin. eingelegt. Aufbewahren in Sublimat 1, Alkohol 900, Glyzerin 100.

Ol. cajeput.

Fedorow. Das eben angeführte Verfahren, doch statt in Terpentinöl 15 Tage in Ol. cajeput.

Ol. carbolisat. und Ol. therebinth.

Championnière. Einlegen von Rohkatgut in 5 proz. Karbolöl, 7 proz. Terpentinöl. Aufbewahren in Karbolwasser.

Erfolg: sauber, fest, leicht resorbierbar, nie Eiterung verursachend.

Sublimat.

v. Bergmann-Schimmelbusch. Einlegen von Rohkatgut in Äther 24 Stunden lang, dann in eine Lösung von Alcohol. abs. 800, Aqu. dest. 200, Sublimat. 10, die 3—4 Tage lang täglich gewechselt wird. Aufbewahren in Alkohol.

Das Katgut soll nach 3 Tagen steril sein ohne zu leiden.

Nach Schäffer Keimfreiheit bereits nach 2 Tagen. — Braatz behauptet, mit Milzbrand infizierte Katgutfäden seien nicht durch Einlegen in 1 proz. alkolische Sublimatlösung innerhalb 4 Tagen zu desinfizieren.

Kocher erlebte mit Sublimatkatgut schwere Infektionen, ebenso Klemm.

Martin. Einlegen von Rohkatgut in 1 proz. alkoholische Sublimatlösung 8 Tage lang. Aufbewahren in Ol. juniperi + 2 T. Alkohol.

Nach Schäffer ist das auf diese Weise präparierte Katgut nicht steril.

Säxinger: Einlegen von Rohkatgut 24 Stunden lang in eine alkohol. 1 proz. Sublimatlösung. Aufbewahrung in einer Lösung von Sublimat 1, Alkohol abs. 400, Glyzerin 40.

Brunner. Rohkatgut $^1/_2$ Stunde in $^1/_{1000}$ wässriger Sublimatlösung eingelegt.

Anmerkung: Brunner korrigiert später $^1/_2$ stündig in 6 stündig und empfiehlt schließlich: Rohkatgut wird mit Kaliseife abgebürstet, dann direkt oder nach $^1/_2$ stündigem Aufenthalt in Äther 12 Stunden in wässrige Sublimatlösung 1:1000 gelegt und konserviert in Sublimat 1, Alcohol. abs. 900, Glyzerin 100.

Brunner imprägnierte Katgut mit Milzbrandsporen und legte es in die Sublimatlösung. Es entwickelten sich keine Keime.

Morian wies jedoch nach, daß die Resultate der Tierimpfung dagegen sprächen und die Kulturmethode allein nicht maßgebend sei.

Nach Hofmeister seien zuweilen Störungen in der Wundheilung vorgekommen, die auf Katgutinfektion verdächtig waren.

Kümmel. Einlegen von Rohkatgut in nicht zu dicken Schichten 6—12 Stunden in wässrige $^1/_{00}$ ige Sublimatlösung. Aufbewahren in Alcohol. abs. mit etwas Glyzerinzusatz.

Schede. Das Rohmaterial wird fest auf dicke Rollen gewickelt in in 1 promill. wässrige Sublimatlösung gelegt. Die dünneren Sorten verweilen darin 6, die dickeren 12 Stunden. Dann legt man die ganzen Rollen einfach in absol. Alkohol; schon nach weiteren 12 Stunden ist das Katgut zum Gebrauch fertig. Auch die weitere Aufbewahrung geschieht in absol., 95 proz. Alkohol ohne weiteren Zusatz.

Das Katgut bleibt so präpariert dauernd gleichmäßig fest, während

es bei Zusatz auch nur kleiner Quantitäten Sublimat zum Alkohol entschieden allmählich etwas zerreißlicher wird. Es ist sehr schmiegsam, knotet sich leicht, reizt die Wunde nicht und resorbiert sich prompt, je nach der Stärke des Fadens und der Energie des Stoffwechsels und der Zirkulation in dem betr. Körperteil in frühestens 3—4 Tagen, längstens 2—3 Wochen. Die stärksten Nummern brauchen indes immer wenigstens 9—10 Tage zur Aufsaugung.

Esmarch: Die gewöhnlichen käuflichen Darmseiten (Nr. 1—3) werden mit Kaliseifenwasser stark gebürstet und, nachdem sie in reinem Wasser abgespült, auf Glasrollen gewickelt, zuerst 12 Stunden in 1 promill. Sublimatwasser, darnach 12 Stunden in Sublimatalkohol 1 : 200 gelegt und dann trocken in gut verschlossenen Gläsern aufgehoben. Kurz vor dem Gebrauch legt man sie in ein Gefäß, welches mit Sublimatalkohol 1 : 2000 gefüllt ist.

Stelzner: Rohkatgut 12 Stunden in eine 1 proz. wässrige Sublimatlösung gelegt, die dann erneuert wird. Darin bleibt es weitere 12 Stunden, um hierauf in Alcohol. abs. zu kommen. Bis zum Gebrauch liegt es in 1 promill. Sublimatlösung.

Chromsäure.

Lister. Einlegen von Rohkatgut in 1 T. Chromsäure, 200 T. reine Karbolsäure, 4000 T. destill. Wasser. Trocknen und Aufbewahren des Katguts in 20 proz. öliger Karbollösung.

Abel fand in bezug auf die Sterilität: von 110 Fällen, die mit Chromsäurekatgut genäht waren, haben 25 = 22,7 Proz. geeitert; in bezug auf die Narbenfestigkeit unter den per primam geheilten Bauchwunden: von 85 Fällen, die mit Chromsäurekatgut genäht waren, bekamen 7 Brüche = 8,3 Proz.

Neuber behauptet, daß das neue Chromsäurekatgut Listers nicht besser sei als das alte Präparat.

MacEven. Einlegen von Rohkatgut in eine Mischung von Glyzerin und wässriger Chromsäurelösung. Aufbewahrung in Karbolöl.

Das Katgut wird beim Aufbewahren im Laufe der Zeit resistenter. Die Resorptionsdauer ist verschieden.

Mikulicz. Rohkatgut wird 24 Stunden lang in 10 proz. Karbol-Glyzerin, dann 4—5 Stunden lang in $^1/_2$ proz. Chromsäurelösung eingelegt und in Alcohol. abs. aufbewahrt.

Leopold empfiehlt es wegen seiner Festigkeit und Haltbarkeit zur Uterusnaht beim Kaiserschnitt.

Nach Lister und Döderlein wird es zu spät resorbiert, es ist „überpräpariert".

Verzögerte Rekonvaleszenz infolge der langsamen Resorption beobachteten Zweifel, der noch nach $1^1/_2$ Jahren in dem Uterus einer Kaiserschnittoperierten einen ca. 1 cm langen Chromsäurekatgutfaden fand, Sänger, Thomson, Riedinger, Czerny, Morisani, Latis, Minervini, Hallwachs.

Brunner behauptet, er habe im Chromsäurekatgut häufig viele Keime gefunden.

Karbolwasser.

Bloch. Reinigung des Rohkatguts in heißem Seifenwasser, Desinfektion in 5 proz. Karbolwasser und Aufbewahrung in 5 proz. Karbolalkohol.

Die Finger des Operateurs und Assistenten beim Einfädeln und Knoten sollen die Schuld tragen bei event. entstehenden Eiterungen.

Nach Minervini vollkommen unzureichend.

Formaldehyd.

Hofmeister. Rohkatgut in eine 2 proz. Formalinlösung 24 Stunden gebracht.

Koßmann. Rohkatgut 24 Stunden in 2 proz. Formaldehyd eingelegt. Aufbewahrung in $^1/_2$ proz. Lösung.

Cunningham. Rohkatgut wird 2 Tage lang in einer Mischung von Alkohol und Äther aufgeweicht, dann mehrere Tage in eine Lösung von Formalin, Alkohol und Aqu. dest. āā. Das Formalin wird vom Katgut entfernt durch halbstündiges Kochen in Kochsalzlösung. Aufbewahrung in Alkohol.

Nach Schäffer kann dadurch die die Kokken umgebende Fett- und Eiweißhülle nicht unschädlich gemacht werden.

Nach den Untersuchungen von Halban und Hlawaček muß Formalin sehr lange einwirken, damit das Material steril wird. Das Katgut wird dann aber brüchig und klinisch unbrauchbar.

Dasselbe behauptet Minervini.

Formalingelatine.

Thomalla. Einlegen des Rohkatguts in Formalingelatinelösung.

Etwaige vor der Operation auf das Katgut gekommene Bakterien werden von dem freiwerdenden Formalin im Stichkanal vernichtet.

Trêtrop fand, daß eine 2 proz. Formollösung alle Bakterien mit Ausnahme des Staphylococcus abtötete, eine 5 proz. aber alle (und zwar benutzte er Staphylococcus, Streptococcus, Charbon, Bacillus coli, Bac. Löffler, den Bac. des blauen Eiters).

Sublimatäther.

Schapps. Rohe Katgutstreifen in Äther entfettet und in einer $1^0/_{00}$ igen Lösung von Sublimat in Äther auf einer Glasspule aufgewickelt aufgehoben.

Holden. Rohkatgut 24 Stunden in Äther gelegt, auf Glasspulen aufgewickelt und bis zum Gebrauch in $^1/_{00}$ igem Sublimatäther gehalten.

Hahn. Rohkatgut 48 Stunden in Äther entfettet und dann 2—3 Tage im Hagedornapparat in $1^0/_{00}$ igem Sublimatäther aufbewahrt.

Sublimat-Juniperusöl.

Zweifel: Das Rohkatgut wird zuerst 48 Stunden lang in wässriger Sublimatlösung 1 : 500 desinfiziert, dann bleibt es 8 Tage lang in Juniperusöl liegen, um hernach in abs. Alkohol aufbewahrt zu werden.

Sublimat-Chromsäure.

Zweifel. Rohkatgut 2mal 24 Stunden in Sublimat 1:500, hierauf 6 Stunden in Chromsäure 4:1000 und zur Aufbewahrung in Karbolöl oder Glyzerin 10:100.

Von dieser Zubereitungsart ging Zweifel ab wegen der Zähigkeit und äußerst schweren Resorbierbarkeit des Materials. Veranlassung dazu gaben die Granulombildungen, die regelmäßig nach Totalexstirpation des Uterus in den vernähten Scheidenecken zur Beobachtung und öfteren Behandlung infolge verursachter Blutungen oder wegen Fluors kamen. Bei Amputationen der Portio, Kolporrhaphien und Perineorhaphien mußten zur Vermeidung oder Beseitigung des Fluors stets die Fäden entfernt werden, so daß dieses Material vor der Seide keinen Vorzug mehr hatte.

Sublimattherpentin.

Roux. Rohes Katgut 1 Stunde in eine 2‰ige Sublimatlösung, dann 8 Tage in Terpentin gelegt. Aufbewahrung in Alkohol.

Chromsäure-Sublimatäther-Sublimatalkohol.

Hahn. Rohkatgut 2 Tage in Äther entfettet, mehrere Stunden in ½ proz. Chromsäurelösung, Abspülen in Wasser und Entwässern in Alcohol. abs., 2—3 Tage in Sublimatäther (1‰), Konservieren in Sublimatalkohol (1‰).

II. Aseptische Methoden.

A. Trockene Hitze.

Reverdin. Erhitzen des Katguts 4 Stunden lang bis 140°. Vor dem Erhitzen soll es vollkommen entfettet sein.

Grünfeld behauptet, man müsse auf ein aseptisches Katgut von vornherein verzichten, weil dieses Material die hohen Temperaturen, welche zur Herstellung desselben notwendig wären, nicht verträgt.

Auch Minervini nennt das aseptische Verfahren nicht ausreichend, da nach 2 Stunden bei einer Temperatur von 140° noch Keime vorhanden waren. Bei höheren Temperaturen waren die Fäden brüchig.

Außerdem sind derartige Präparationen mühsam, die Apparate kompliziert, und es sind sehr gut funktionierende Thermoregulatoren nötig.

Benckiser. Rohkatgutfäden werden in einem Rohrbeckschen Sterilisator 2 Stunden lang einer Temperatur von 130°—140° ausgesetzt. Kurz vor der Operation Einlegen in Karbollösung oder steriles Wasser.

Benckiser infizierte Rohkatgutfäden mit Reinkulturen von Staphylokokken und bekam unter 50 so infizierten Fäden keinmal nach der Sterilisierung durch trockene Hitze auf Nährgelatine Entwicklung.

Die Fäden werden durch die Hitze für Operationszwecke gänzlich unbrauchbar, nämlich spröde und brüchig, wofür Reverdin den Fettgehalt des Katguts, Döderlein das rasche Erhitzen und die daraus resultierende Leimbildung verantwortlich machen.

Baudoin meint, daß die Sterilisation in trockener Luft bei 140° und 2stündiger Dauer zwar gute Resultate gebe, dabei jedoch zu beachten sei, daß, wie bei jeder Sterilisation im Trockenschranke, die Temperatur nicht überall gleichmäßig ist, und daß an den Stellen, wo eine Überhitzung stattgefunden hat, das Katgut brüchig wird.

Döderlein. Eine einstündige ganz allmähliche Erwärmung des Katguts auf 130° in Reagenzgläsern. Vor dem Gebrauch Eintauchen in heißes abgekochtes Wasser, um die Fäden geschmeidig zu machen.

Eine Anzahl mit Staphylokokken durchtränkter Katgutstückchen wurden von Döderlein eine Stunde lang bei 130° sterilisiert. Bei keinem entwickelten sich sodann in der Nährbouillon noch Kokken.

Terrier: Rohkatgut 3—4 Stunden in trockener Hitze, bei 140°. Trockene Aufbewahrung.

Depage: Rohkatgut im Brutofen, der einen eigens konstruierten Thermoregulatur enthält, 3 Stunden bei 150° erhitzt. Hierauf eine Stunde in 1promill. Sublimatlösung gebracht und 8 Tage in Juniperusöl eingelegt. Aufheben in Alkohol mit Juniperusöl oder in 96proz. Alkohol.

Rouffart: Das Katgut bleibt nur $^1/_4$ Stunde einer Temperatur von 145° ausgesetzt und zwar in mit einem besonderen Verschluß versehenen Tuben, welche ein unbegrenztes, keimfreies Aufbewahren ermöglichen.

Das Katgut bedarf weder vorher noch nachher einer besonderen Vorbereitung. Es ist, da nur kurze Zeit der Hitze ausgesetzt, resistent. Depage behauptet, das Katgut könne nur dann steril sein, wenn es 4 Stunden lang einer Temperatur von 145° ausgesetzt würde.

Tscherning. Langsame trockene Sterilisation im Ofen.

Lauenstein. Eine Art von fraktionierter Sterilisation:

1.	Stunde	Erhitzen	bis	60°,
2.	„	„	„	80°,
3.	„	„	„	100°,
4.	„	„	„	120°,
5.—6.	„	„	„	140°—150°.

Lauenstein untersuchte 107 auf trockenem Wege durch Hitze sterilisierte Katgutproben, und es enthielten davon 29 entwicklungsfähige Keime (Bac. subtilis, Micrococcus tetragenus und Staphylococcus albus). Er fügte deshalb später dem aseptischen Katgut noch antiseptische Eigenschaften hinzu.

Subbotin-Kriwoschein. Reinigung des Rohkatguts mit Sapo viridis, 2 Tage in Äther, Aufwickeln auf Glasrollen, die mit Marly umwickelt, in einer Reihe. Die Rollen in Watte gewickelt (damit das Katgut nicht verbrennt) und innerhalb 2 Stunden bis auf 150° erwärmt und zur Aufbewahrung in 95 proz. Alkohol gebracht.

Elastisch, haltbar. Mehrmalige Kulturen dieses Katguts auf Agar-Agar ergaben vollständig negative Resultate. Ebenso bewiesen die Erfolge bei zahlreichen Operationen seine Sterilität.

Curtillet. Rohkatgut wird $^1/_2$ Stunde lang einer Temperatur von 140° mit langsamer Steigerung bis 150° in einem nicht hermetisch verschlossenen Glasgefäß ausgesetzt und in Alcohol. abs. aufbewahrt.

Larochette. Erhitzen des Katguts in möglichst geräumigen Gefäßen ganz allmählich auf 140°, wo es zwei Stunden gehalten wird. Aufbewahrung in 10 proz. Karbolöl.

McLaren. Trockene Sterilisierung des Katguts mittels strömenden Dampfes.

Moore. Rohkatgut wird in Paraffinpapier eingeschlossen, in einem Sterilisator allmählich in 3 Stunden bis zu 100° C erhitzt und darauf noch weitere 4 Stunden auf einer Temperatur von 100°—110° erhalten.

Carstens. Entfettetes Rohkatgut wird in Seidenpapier eingewickelt und in kleine Kuverts verschlossen im Boeckmannschen Trockensterilisator 3 Stunden lang einer Temperatur von 150° C ausgesetzt. Dasselbe wird nach 12—18 Stunden wiederholt.

Das Katgut ist noch nach etlichen Monaten absolut steril.

Kochendes Wasser.

Hofmeister. Das auf Glasplatten von 17:17 cm gewickelte Rohkatgut wird:

1. auf 12—48 Stunden in 2—4proz. Formalinlösung gelegt,
2. zur Entfernung des überschüssigen Formalins in fließendem Wasser mindestens 12 Stunden lang ausgewaschen,
3. 5—20 Minuten in Wasser gekocht,
4. nachgehärtet und aufbewahrt in Alcohol. abs. mit Zusatz von 5 Proz. Glyzerin.

Vorteile: 1. absolut sichere Keimtötung.
2. Erhaltung der vollen Zugfestigkeit des Rohkatguts.
3. Vermeidung komplizierter Prozeduren und teurer Apparate.

v. Mikulicz empfiehlt es neuerdings. Die Sterilität ist nach Minervini einwandfrei.

2 Tage lange umständliche Präparation, unbequeme Aufwickelung der Fäden und eigener Rahmen dazu, mehrmaliges Umbetten usw. Die Fadenlänge beträgt nur 35 cm, ist also zu kurz für Operationen in der Tiefe.

Die Zugfestigkeit ist nach Versuchen von Schäffer und Stich ganz gering.

Halban und Hlavacek. Einlegen des Rohkatguts in 5—10proz. Formalinlösung 12—24 Stunden lang, dann Kochen in Wasser 15 Minuten lang. Aufbewahren in 1‰igem Sublimatalkohol. — Das Desinfiziens wird nicht entfernt.

Cunningham: Das gleiche Verfahren.

Renner. Rohkatgut wird auf Metallrahmen gespannt und 24 Stunden lang in 5proz. wässrige Formalinlösung gelegt, sodann 10 Minuten lang in reinem Brunnenwasser gekocht. 1 Stunde langes Trocknen, Abnehmen und Aufbewahren in 1proz. Sublimatalkohol.

Der Festigkeitsverlust beträgt gegen das Rohkatgut nur 50.

Es macht keine Eiterungen.

Miyake. Gerbung des straff auf einer Glasplatte angezogenen Katguts 24 Stunden lang in 5proz. wässerigen Quebrachoextrakt; nach kurzem Abspülen mit Wasser Nachbehandlung genau nach der Hofmeisterschen Vorschrift. (Einlegen in 4proz. Formalinlösung 24—48 Stunden lang. Waschen in fließendem Wasser 24 Stunden lang; Kochen in Wasser 10 bis 15 Minuten. Aufbewahrung. in einem Gemisch von Alcohol. abs. mit 5proz. Glyzerin und 4proz. Karbolsäure.)

Das so zubereitete Katgut erhielt sich bei Versuchen am Hunde bei aseptischem Wundverlauf noch nach 65 Tagen funktionsfähig, nach 83 Tagen war es resorbiert. In infizierten Wunden war es schon nach 32 Tagen resorbiert. — v. Mikulicz empfiehlt es für Fälle, bei denen eine langsame Resorption gewünscht wird.

C. Heiße, resp. siedende Öle.

Nelkenöl. Bergamottöl.

Schimmelbusch. Kochen des Rohkatguts in Nelkenöl, Bergamottöl u. dergl.

Braatz. Erhitzen des Katguts im Ölbad im Apparat.

Ol. juniperi.

Bröse. Auf Glasrollen aufgewickeltes Katgut wird in Ol. juniperi e ligno kalt im Wasserbade aufgesetzt, der Topf, damit kein Wasserdampf hineinschlägt, zugedeckt und vom Moment an, wo das Wasser zu kochen anfängt, $^1/_2$ Stunde erwärmt.

Nach Schäffers Versuchen genügt dies Verfahren nicht zur Abtötung von Milzbrandsporen.

Ol. lavandul.

Schüller. Trockenes Rohkatgut wird in lockeren Ringen in ein breites Glas mit weiter Öffnung getan, dieses dann vollständig mit Ol. lavandul. gefüllt und auf eine halbe Stunde einer Temp. von 110° in einem Damfsterilisierungsapparat ausgesetzt.

D. Xylol.

Brunner.

1. Entfettung des Katguts (1—2 Tage in Äther),
2. 3 Stunden im Dampfsterilisator in Xylol, welches bei 136°—140° siedet, kochen,
3. Auswaschen in Alkohol,
4. Konservieren in Sublimat 1,0, Alkohol 900,0, Glyzerin 100,0.

Versuche mit Milzbrandsporenseidenfäden fielen günstig aus.

Nach Minervini tötet es nicht Milzbrand.

Die von Brunner gefundenen Katgutbakterien werden selbst durch stundenlanges Kochen in Xylol nicht abgetötet. Abel fand in bezug

auf die Sterilität von 68 Fällen, die mit Xylolkatgut genäht waren, haben 9 = 13,4 Proz. geeitert, in bezug auf die Narbenfestigkeit unter den per primam geheilten Bauchwunden: von 59 Fällen, die mit Xylolkatgut genäht waren, bekamen 7 Brüche = 11,9 Proz.

Robson. Auf Glasplatten aufgewickeltes Katgut wird in einem mit Xylol gefüllten Metallzylinder 20—30 Minuten gekocht. Die Aufbewahrung erfolgt in Spiritus.

E. Cumol.

Krönig. Der Katgutfaden wird zu einem Ring aufgewickelt, im Trockenschrank langsam auf ca. 70° erwärmt und bei dieser Temperatur ca. 2 Stunden lang erhalten. Dann wird er in Cumol gelegt, einen Kohlenwasserstoff, welcher bei 168—178° siedet, und in dieser Flüssigkeit auf einem Sandbade auf ca. 155—165° 1 Stunde lang erhitzt. Endlich wird er in Benzin abgespült und trocken aufbewahrt.

Um kontrollieren zu können, ob das käuflich sterilisierte Katgut auch sicher steril ist, wird neuerdings an den Anfang des Katgutfadens eine Perle als Testobjekt befestigt, welche aus einer bei 160° schmelzenden Metallegierung besteht. Findet sich dieselbe bei Eröffnung der Pappschachtel unversehrt, so ist die Sterilisierung nicht einwandfrei; ist sie dagegen geschmolzen, so wurde die notwendige Temperatur erreicht, und das Katgut ist sicher keimfrei.

Stich prüfte die Zugfestigkeit und fand sie sehr gut. — Nach v. Herff hat es den Nachteil, daß es einen guten Nährboden für Spaltpilze abgibt.

Sticher behauptet, es lasse in bezug auf Sterilität, Haltbarkeit und Reizlosigkeit zu wünschen übrig. Die Methode ist zu kompliziert.

Abel fand in bezug auf die Sterilität: von 56 Fällen, die mit Cumolkatgut genäht waren, haben 6 = 10,7 Proz. geeitert, in bezug auf die Narbenfestigkeit unter den per primam geheilten Bauchwunden: von 50 Fällen, die mit Cumolkatgut genäht waren, bekamen 3 Brüche = 6 Proz.

Werth erkennt die Keimfreiheit des Cumolkatguts an, mußte es aber doch abschaffen, da, wie Fuchs mitteilt, „das Reißen der Cumolkatgutfäden nachgerade zur Hausplage geworden war".

Vergl. hierzu noch S. 187.[1])

F. Siedender Alkohol.

Fowler. Kochen des Rohkatguts in 97proz. Alkohol, welcher bei 84° siedet, eine Stunde lang.

Nach Hodenpyl ist das so zubereitete Katgut steril. — Minervini weist nach, daß der siedende absolute Alkohol in keinem Falle fähig war, infiziertes Katgut zu sterilisieren, und daß siedender 75proz. Alkohol Staphylokokken zerstörte, häufig auch die Keime des Rohkatguts, jedoch nicht den Milzbrand.

Cullen verlor 4 Patientinnen infolge Peritonitis, bei denen durch

1) S. 187 ist ein Fall von Tetanus durch Krönigs-Cumol-Katgut erwähnt.

Kochen mit Alkohol und Juniperusöl sterilisiertes Katgut verwendet worden war; eine 5. Patientin, bei der es nur zur Bauchdeckennaht gebraucht worden war, erkrankte an einer Phlegmone, kam aber mit dem Leben davon. Infektionsträger: Staphyl. pyog. aur.

Siedender Alkohol unter Druck.

Dowd. Sterilisation des Rohkatguts mit 97proz. Alkohol 1 Stunde lang in eigens dazu konstruiertem Apparat.

Schneider weist nach, daß Milzbrandsporen durch Kochen in 95proz. Alkohol bei 100° unter Druck bis zur Dauer einer Stunde nicht abgetötet werden.

Copeland. Rohkatgut wird in Alkohol gekocht. Zur Sterilisierung dient der von Dowd angegebene Apparat.

Répin.

1. Entfettung des Katguts mittels Äthers,
2. Entziehung allen Wassergehaltes über Schwefelsäure oder durch Austrocknen im Heißluftapparat,
3. einstündige Sterilisation in Dampf von abs. Alkohol bei 120° in besonderen Flakons.

Absolut steril, fest.

Im Pasteurschen Institut weist Répin nach, daß zur Abtötung von Milzbrandsporen eine Einwirkung einer Temp. von 120° unter Druck von 45 Minuten nötig sei.

Bardy und Martin. Das gleiche Verfahren.

Karewski. Der vorbereitete und lose aufgewickelte Katgutfaden wird zunächst in dem an beiden Enden offenen Glasrohr ca. $^1/_2$ Stunde Dämpfen ausgesetzt, die aus 70proz. Alkohol entwickelt werden. Hierauf wird das Glasrohr an dem weiten Ende zugeschmolzen und im Vakuum mit abs. Alkohol, dem je nach der Stärke des Fadens 1—3 Proz. Glyzerin zugesetzt sind, gefüllt und alsdann an der Spitze ebenfalls zugeschmolzen. Nunmehr wird der Sterilisationsprozeß durch einstündiges Kochen der Röhren im Kochschen Dampftopf bei ca. 103° beendet. — Der Faden ist steril, zugfest und elastisch. Nach v. Herff ist diese Sterilisationsmethode sehr zuverlässig.

Karewski untersuchte die von Brunn, Frank, Sassa u. a. erwiesene, hohe bakterientötende Wirksamkeit von Dämpfen geringprozentiger Alkohole in ihrem Einfluß auf Katgut. Die Experimente führten zu dem Resultat, daß das nach Karewskis Angaben vorbereitete Material Alkoholdämpfe, die bis zu 23 Proz. Wasser enthalten, bei einer Temperatur von 81,3° ausgezeichnet verträgt. Zu gleicher Zeit wurde von neuem erwiesen, daß diesen Dämpfen der Milzbrand stets zum Opfer fällt.

Baudoin behauptet: Setzt man Katgut, welches sich in einer wasserfreien Flüssigkeit, wie Alkohol abs., Azeton, Chloroform, Xylol, Benzin, befindet, einer Temperatur von 120° 1 Stunde lang aus, nachdem man den Faden vorher mit Bacillus subtilis infiziert hat, so läßt sich jedesmal auf der mit dem Faden beschickten Platte eine Kultur

beobachten. Daß die wasserfreien Flüssigkeiten selbst bei hohem Druck und Temperatur in das Zentrum des Fadens nicht eindringen, läßt sich leicht demonstrieren, indem man die Flüssigkeit färbt. Es zeigt sich dann, daß beim Durchschneiden des Fadens nur die Oberfläche gefärbt ist, während das Zentrum seine ursprüngliche Farbe behalten hat.

Die Sterilisation im Autoklaven ist wegen des Aufquellens des Materials nicht möglich.

Baudoin. Das Katgut wird in Röhrchen getan, welche mit 90proz. Alkohol gefüllt sind, und verschlossen. Die Röhrchen werden 10 Stunden täglich in einen Paraffinofen gelegt, welcher auf 60° eingestellt ist.

Nach vielen Kontrollversuchen hat Baudoin herausgefunden, daß nach 3 Tagen (täglich 10 Stunden) das Katgut vollkommen steril ist.

Bei einer Temperatur von 120° in absolutem Alkohol erhitztes Katgut war niemals steril.

Er erklärt sich dieses auffallende Resultat damit, daß es sich um eine Kombination von Wasser und Hitze handelt, insofern als die Hitze nur dann wirksam ist, wenn die Flüssigkeit, in welcher sich das Katgut während des Erhitzungsprozesses befindet, eine gewisse Wassermenge enthält.

Als einfaches und sicheres Verfahren empfiehlt er demnach diese Methode, welche er als Tyndallisation bezeichnet, dringend.

Ganz ähnlich urteilt Karewski, indem er sagt: „Alle Flüssigkeiten, welche angegeben waren, um die Rohsubstanz durch Hitze keimfrei zu machen, Aceton, Nelkenöl, Cumol und, last not least, Alkohol wurden durchprobiert. Einzig und allein der Alkohol hat sich für mein Verfahren bewährt."

6. Einwirkung von Formalindampf.

Harrington.

a) Sterilisation des Katguts mit trockenem Formalingas.

b) Sterilisation des Katguts mit feuchtem Formalingas.

Die Sterilisation erfolgt mittels Paraformpastillen ohne Anwendung höherer Temperaturgrade, bloß unter Luftabschluß.

Der Faden wird bei a steril und bleibt haltbar.

Der Faden wird bei b steril, doch leidet seine Haltbarkeit.

Koßmann-Vollmer. Rohkatgut wird 24 Stunden in 2proz. Formalinlösung gehärtet und in Formalindämpfen im Trockenschrank bei einer Temp. von 60° konserviert.

Hofmeister behauptet, daß die so präparierten Katgutfäden nach wenigen Tagen brüchig seien.

III. Gemischte Methoden.

Kochen in Karbolalkohol.

Saul. Rohkatgut auf Glasplatten gewickelt und in einer Desinfektionslösung (Alcohol. abs. 850, Acid. carbol. liquef. 50, Aqu. dest. 100)

im Desinfektionskessel etwa 15 Minuten gekocht. Aufbewahrung in 35 Proz. Alkohol.

Saul behauptet, daß 5—7 Minuten langes Kochen in dieser Lösung genüge, Milzbrandsporen abzutöten. — Schäffer wies nach, daß selbst bei 25 Minuten langem Kochen Milzbrandsporen nicht abgetötet wurden. Das Resultat blieb auch bei einer auf Sauls Aufforderung von Schäffer angestellten Nachprobe dasselbe, so daß dieser zu der Annahme gelangt, Saul habe bei seinen Versuchen nicht Milzbrandsporen, sondern Milzbrandbazillen verwendet. Nach Minervini tötet es weder Staphylokokken noch Milzbrand.

Hofmeister beobachtete mehrfach nach Verwendung des Saulschen Katguts sekundäre Eiterungen in der Tiefe der Gewebe. Die bakteriologische Untersuchung ergab in allen Proben Kulturentwicklung (Kartoffelbazillus und 2 Arten von Staphylokokken).

Larrabac. Kochen der Rohkatgutfäden in der von Saul angegebenen Desinfektionslösung, und zwar der ganz dicken 1 Stunde lang, der dicken 45 Minuten lang, der weniger starken 30 Minuten lang.

Kochen in Sublimatalkohol.

Schäffer. Das auf Glasrollen gewickelte Katgut wird in ein 500 g fassendes Präparatenglas getan, welches mit folgender Desinfektionslösung angefüllt ist: Alcohol. abs. 85, Aqu. dest. 15, Sublimat (ohne Kochsalz) 0,5. Das Glas wird in einen auf einem Dreifuß stehenden Kochtopf gesetzt (Wasserbad); über dem Glas befindet sich ein aus 3 Kugeln bestehender Kondensierapparat für den Alkohol. 15 Min. kochen, dann noch 5—10 Minuten im Bade. Aufbewahren in 95 proz. Alkohol.

Diese Vorschrift erhielt später einen Zusatz: Die Neutralisation des Sublimats durch Schwefelammonium.

Nach 30—40 Minuten absolute Keimfreiheit. Die Fäden sehr gut haltbar.

Der Apparat billig. — Antisepticum statt Asepsis.

Minervini fand, daß nach 15 Minuten wohl Staphylokokken, aber nicht sicher die Sporen resistenterer Keime getötet wurden.

Flatau macht darauf aufmerksam, daß das so präparierte Katgut nicht haltbar, Beckh behauptet, daß der Sterilisationsapparat zu teuer sei.

Nach Untersuchungen von Brunner ist das Material nicht reizlos, da sich das Sublimat niemals wieder vollständig entfernen läßt. Abel fand in bezug auf die Sterilität: von 55 Fällen, die mit Sublimatalkoholkatgut genäht waren, haben 25 = 46 Proz. geeitert; in bezug auf die Narbenfestigkeit unter den per primam geheilten Bauchwunden: von 30 Fällen, die mit Sublimatalkoholkatgut genäht waren, bekamen 3 Brüche = 10 Proz.

Kochen in Sublimat-Äther.

Bissel. Kochen des Rohkatguts in Sublimatäther.

Nach Minervini wurden Staphylokokken nach 15 Minuten getötet, aber nicht die Sporen resistenterer Keime.

Trockene Hitze und Kreolinvasogene.

Lauenstein. Das entfettete und auf trockenem Wege sterilisierte Katgut wird 8 Tage lang in 50 proz. Kreolinvasogene gelegt; dann wird es in 2 proz. Salizylspiritus mit 10 Proz. Glyzerinzusatz gebracht und in dieser Flüssigkeit wiederholt umgelegt. Vor dem Gebrauch wird es in $^1/_2$ proz. Formalinspiritus eingelegt.

Nach Dunbars Untersuchungen ist das Katgut keimfrei.

Trockene Hitze und Sublimat.

Kofend. Rohkatgut wird langsam und vorsichtig auf eine Temperatur von 130—140° C gebracht und hierauf 24—48 Stunden lang in eine Lösung von Sublimat 1:1000 Wasser und 50 g Glyzerin eingelegt.

Kochen in Ammonium sulfuricum.

Elsberg. Entfetten des Rohkatguts durch 24—48 Stunden langes Liegenlassen in 1 Chloroform + 2 Äther. Das in einer einzigen Lage auf Glasrollen aufgewickelte Katgut wird in heißer, gesättigter, wässriger Lösung von Ammonium sulfuricum 10—30 Minuten lang gekocht und nach dem Herausnehmen $^1/_2$—1 Minute in sterilem Wasser, Karbol- oder Sublimatlösung geschüttelt. Aufbewahrung in starkem Alkohol.

Das so präparierte Katgut erleidet keine Festigkeitseinbuße, schwillt nicht und bleibt biegsam. Es wird zwischen dem 4. und 8. Tage resorbiert, reizt die Gewebe nicht und ist bereits nach 5 Minuten langem Kochen vollkommen steril.

Riedel meint, bei den dickeren Nummern nütze oft selbst halbstündiges Kochen im schwefelsauren Ammonium nichts; die Züchtung ergebe Bazillen. Er unterwirft deshalb von jeder neuen Serie von nach Elsberg sterilisiertem Katgut zahlreiche Proben der Züchtung, ehe er das Material gebraucht.

Grohé stellte im Auftrage Riedels zahlreiche Züchtungsversuche an, die zuweilen zu dem Resultate führten, daß das Material nicht steril war.

Heerfordt. Von einer ganzen Reihe geprüfter Flüssigkeiten zeigten nur Wasser und wässrige Lösungen (die von Säuren und Alkalien besser als die von Salzen) die Fähigkeit, Katgutfäden gänzlich zu durchdringen. Das Aufweichen nimmt dem Katgut die Hälfte seiner Haltbarkeit, das Kochen den größten Teil derselben, falls man dem nicht durch Ausspannen im Rahmen entgegenwirkt. Elsbergs Methode hält Heerfordt nur in einer von ihm vorgeschlagenen Modifikation für brauchbar.

Anhang.

Renntiersehnen: seit 1895 im Gebrauch.

Putilow. Vom Renntiernackenband gewonnene Sehnenfäden werden gedreht und nach einer Desinfektion an Stelle des Katguts als Naht- und Unterbindungsmaterial benutzt.

Sneguireff. Einfaches Zerteilen, nicht Drehen, des unversehrten

Lig. nuchae des Renntieres parallel seinen Fasern. Entfetten in Äther. Einlegen in Juniperusöl für mindestens 14 Tage. Entfernen des Öls durch Äther und Alkohol in $^1/_3$ proz. Sublimatlösung in 80 proz. Alkohol auf 2 Tage. Darauf 2 Tage Einlegen in 1 proz. steriler Kochsalzlösung. Aufbewahren in Alkohol.

Billiges Material. Zuverlässige Sterilisation. Feste Fäden. Langsamere Resorption.

Sneguireff sagt: „Bei Anwendung dieses Materials haben wir vergessen, was Infiltrate und fistulöse Gänge sind."

Nach Stöckel bewährten sich die Fäden bei plastischen Operationen in der Scheide außerordentlich.

Schiller, welcher Versuche damit anstellte, warnt vor Anwendung von Renntierfäden, welche, von einer etwas langsameren Resorption abgesehen, nur Nachteile im Vergleich zum Katgut besäßen.

Nach Stöckel ist das Aufquellen der Ligaturen noch stärker wie beim Katgut.

Greife.

1. Entfetten der ungedrehten Sehnenfäden durch 2 Tage in Äther,
2. Einlegen in Ol. lign. juniper. auf mindestens 1 Monat,
3. Entfetten des Öls durch Äther (2 Tage) und Alkohol (2—7 Tage),
4. Aufgießen einer wässrigen Sublimatlösung 1 : 2000 (2 Tage),
5. Aufbewahren in Alkohol, wobei die Fäden durch Wasserzusatz (bis zu 30 Proz.) beliebig schmiegsam gemacht werden können.

Die Sehnenfäden sind, da leicht durchlässig, immer sicher sterilisierbar, daneben fest und nicht schnell resorbierbar.

Nach Gubareff Resorption der dünnen Fäden in 4 Tagen, der dicken nicht vor dem 10.—12. Tage.

Serenin. Das gleiche Verfahren.

Sicher sterilisierbar, schnell und ohne Rückstand resorbierbar. — Eiterung und Gangränescenzen wurden beobachtet an stark gespannten Geweben. Verschiedene Resorptionsdauer je nach der Dicke der Fäden, dem Gehalt an lockerem Bindegewebe und elastischen Fasern.

Känguruhsehnen.

Girdlestone. Die dem Schwanze des Känguruhs entstammenden Sehnen werden in Wasser, dann in Karbollösung gereinigt und sodann getrocknet. Vor dem Gebrauch werden sie in einer antiseptischen Flüssigkeit (Karbol) erweicht; auch eine Härtung in $^1/_2$ proz. Chromsäurelösung ist zulässig.

Marcy. Die Sehnen aus dem Schwanze des Känguruhs werden in Chromsäure gehärtet.

Sie sollen erst nach 3 Monaten resorbiert werden.

Jodmethoden. Jodjodkali.

Claudius. Rohes Katgut auf gläserne Wickel aufgewunden, 2 verknüpfte Fäden auf jeden Wickel, und in wässrige Jodjodkaliumlösung gebracht (1 Jod, 1 Jodkali, 100 Wasser). Nach 8 Tage langem Liegen ist

es fertig und bleibt in der Lösung liegen bis zum Gebrauch, wo das überschüssige Jod vom Katgut abgespült wird, indem man das Röllchen in 3 proz. Karbolwasser oder eine sterile Flüssigkeit legt.

Der Faden ist nicht nur steril, sondern auch antiseptisch, so daß er auch beim Hantieren durch die Finger nicht mehr geschädigt werden kann. Resorption in 12 bis 16 Tagen. Keine örtliche Gewebsreizung, keine giftige Jodwirkung. v. Hippel empfiehlt es sehr und behauptet, daß das Katgut bereits nach $1^1/_2$ stündigem Aufenthalt in der Lösung steril sei.

Etliche dänische Professen, Bloch, Wanscher, Tage-Hansen und Möller haben es zu Hautnähten, zu Unterbindungen und in allen Zweigen der Bauchchirurgie mit Erfolg angewandt. Dasselbe bestätigten de Fine Licht und Schon.

Auch Martina erkennt an der Hand von Laboratoriumsversuchen und auf Grund klinischer Erfahrungen die Vorzüge des jodierten Katguts an und betont, der Hauptvorzug liege in der raschen Resorbierbarkeit (im Durchschnitt 8—9 Wochen), die einer bedeutenden chemotaktischen Wirkung des Präparates zuzuschreiben sei.

Mit gutem Erfolg verwendet es Fuchs, er rühmt besonders seine physikalischen Eigenschaften. Nach Koch genügt schon eine wässrige Jodlösung von 1 : 5000 zur Abtötung von Milzbrandsporen in 24 Stunden.

Auch Giannettasco empfiehlt es besonders bei Abdominaloperationen.

Nach Menoni erweist es sich als vollständig keimfrei und reizlos, widerstandsfähig und elastisch. Toxische Jodwirkung ausgeschlossen. Resorption verlangsamt. Große Haltbarkeit. Ähnlich urteilt Annfrieff.

Neuerdings schildert Goebel die enorme antiseptische Kraft der Lugolschen Lösung.

Die Fäden werden brüchig und zwar nach Moschewitz und Herhold nach 2—3 Wochen, nach Martina bereits nach 5 bis 6 Tagen, weshalb er von deren Verwendung zu Radikaloperationen abrät.

Auch Senn und Graser heben diesen Nachteil des Claudiusschen Katguts hervor.

Von Eiterungen nach Anwendung von Jodkatgut (Claudius) berichtet Martina 2 Fälle (1 Radikaloperation nach Bassini, 1 Strumektomie).

Fuchs rät ab, es zu äußeren Hautnähten zu verwenden, da er darnach sezernierende Stichkanäle und seichte Hautrinnen sah.

Baudoin macht darauf aufmerksam, daß die baktericide Wirkung eines Antiseptikums bei gleicher Konzentration nicht gleichmäßig sei, da die Spezies und die Vitalität der Bakterien hierbei eine große Rolle spielten und daß, wenn die angestellten Versuche mit Jodjodkali auch günstig ausfielen, es doch, mit Rücksicht auf die erwähnte Inkonstanz, nicht verwendet werden solle.

Martina. Die Sterilisation des Katguts nach Claudius, die Aufbewahrung jedoch nicht in steriler Flüssigkeit, sondern auf trockenen sterilen Mullkompressen oder in schwacher Jodjodkalilösung.

Die Fäden sollen auf diese Weise resistenter werden.

Moschewitz. Trocknen und Aufbewahren des Claudiusschen Katguts in sterilen Gefäßen.

Die Fäden sollen auf diese Weise resistenter werden.

Herhold. Das gleiche Verfahren.

Moschewitz machte verschiedene Versuche, um die Sterilität und die antiseptischen Eigenschaften des trockenen Jodkatguts zu prüfen, indem er es dabei mit dem nach der Bergmann-Schimmelbuschschen Methode hergestellten Sublimatkatgut verglich. Er infizierte Jodkatgut und Bergmann-Katgut mit verschiedenen Kokken und warf es in sterile Bouillon; mit dem ersteren infizierte Bouillon zeigte kein Wachstum, wohl aber die mit dem zweiten infizierte. In einer weiteren Versuchsreihe legte er infiziertes trockenes Jod- und Sublimatkatgut auf Agarplatten; auf den mit Jodkatgut beschickten Platten wuchs niemals etwas, während auf den mit Sublimatkatgut beschickten einige wenige Kolonien wuchsen. Experimente an Tieren versagten allerdings, indem die Tiere starben, nachdem ihnen Stücke von mit Anthraxbazillen infiziertem Jodkatgut unter die Haut gebracht waren.

Moschewitz zieht aus seinen Versuchen den Schluß, daß das Jodkatgut 1. überhaupt nicht infizierbar und 2. dem Bergmannschen Sublimatkatgut überlegen ist. Auch eine Prüfung auf Zugfestigkeit mittels Fadenspanners ergab, daß die Zugfestigkeit von Jod- und Bergmannschem Katgut gleich, und daß beide widerstandsfähiger als Rohkatgut waren.

Herhold unterzog diese Versuche einer Nachprüfung und kommt ebenfalls zu dem Resultat, daß infiziertes trockenes Jodkatgut die an ihm haftenden und auch die etwa in seiner nächsten Nähe befindlichen Keime vernichtet.

Bloch. Auf Glasrollen aufgewickeltes Rohkatgut wird in eine Lösung von 1 Jod. pur., 10 Kal. jod., 100 Aqu. dest. gebracht und 8 Tage darin liegen gelassen.

Haltbar, steril. — Nach Salkindsohn leidet die Festigkeit der Fäden nach längerem Aufbewahren.

Marius. Rohkatgut 8 Tage in eine 1proz. wässrige Jodjodkalilösung eingelegt.

Jod.

Salkindsohn. Rohkatgut wird in einer Lösung von 1 Tinct. jod., 15 Spir. vin. (50 Proz.) i. e. $^2/_3$ Proz. Jod. pur. in Spir. vin. (50 Proz.) eine Woche lang dunkel aufbewahrt.

Der Faden ist steril, quillt nicht rollt sich nicht, dehnt sich nicht, ist nicht brüchig und reißt nicht. Er ist geschmeidig und weich, wird nicht zu schnell resorbiert, reizt die Gewebe nicht und der Gehalt von geringen Mengen von allmählich freiwerdendem Jod schützt das Katgut vor zufälliger Infektion durch die Hände des Operateurs. Es ist unbegrenzt haltbar.

„Katgutjod" (Fabrik Billmann).

Schmidt. Rohkatgut wird einige Tage in eine aus konz. „Katgutjod" herzustellende Jodlösung eingelegt. Aufbewahrung in 95proz. Alkohol.

Nach v. Herff ist das Katgut steril, zugfest, geschmeidig, haltbar.

Graser rühmt besonders seine Zugfestigkeit.

Jodaceton.

Tanton. Das entfettete Rohkatgut wird auf Glasrollen in einfacher Lage aufgerollt und 15—20 Tage in Äther gelegt, dann ebensolange in eine 2proz. Jodacetonlösung. Aufbewahrung in 90proz. Alkohol.

Unter die Haut von Tieren gebracht, besaß daß Katgut eine Resorptionsdauer von 3 Wochen. — Herhold findet diese Herstellungsart zu zeitraubend.

Jodchloroform.

Burmeister. Je 1 Faden Rohkatgut wird fest, in einfacher Lage, und eine Wickeltour dicht neben der anderen auf 1 Wickel aus dickem Spiegelglas ($6 \times 3{,}5 \times 0{,}8$ cm) gegeben. Eine beliebige Anzahl mit Rohkatgut beschickter Wickel wird in einen weiten Glaszylinder getan und nun Jodchloroformlösung (nach Allyre Chassevant: Jod. metallic. 1,0 g, Chloroform 15 ccm = 22,5 g) eingegossen, bis die Katgutwickel reichlich bedeckt sind. Nach Ablauf einer Woche wird mit dem Verbrauche begonnen. Vor jeder Operation wird dem Behälter die voraussichtlich nötige Anzahl Wickel entnommen und auf sterile Serviette gelagert. Nach Beendigung der Operation werden nichtbenutzte Wickel in die Flüssigkeit zurückgegeben, angebrochene Rollen von weiterem Gebrauche ausgeschlossen.

Vorteile: Das so zubereitete Katgut wird niemals brüchig, quillt nicht, trocknet rasch, kann beliebig, feucht oder trocken, aufbewahrt werden, wirkt, auch ohne vorher abgespült zu sein, niemals reizend, ist sehr zugfest und absolut steril. Die Herstellungsart ist die denkbar einfachste.

Jodbenzin.

Mindes-Korlowski: Die einzelnen Rohkatgutfäden werden auf kurze Glasröhrchen gewickelt und in weißes Filtrierpapier gehüllt, welches mit einem Faden verbunden wird. Eine beliebige Anzahl solcher Wickel kommt in einen weiten, mit einer 1proz. Benzin-Jodlösung gefüllten Glasbehälter, aus welchem sie nach 2tägigem Liegen in einen zweiten mit frischer, 1proz. Benzin-Jodlösung gefüllten Glasbehälter gelegt werden. Nach 2 bis 3 Tagen werden sie herausgenommen und in ein leeres Glaßgefäß gegeben.

Vorteile: Das Katgut wird rasch trocken, ist unzerreißlich, quillt nicht und ist in hohem Grade antiseptisch. Da es beständig in dem mit Jod getränkten Filtrierpapier liegt, bleibt es immer trocken und aseptisch, ja sogar immer antiseptisch wegen seines Gehaltes an kristallinischem Jod. Gegenüber dem Chloroform-Jodkatgut hat es den Vorzug der Billigkeit.

Jodoform, nach vorheriger Behandlung mit Juniperusöl.

Körte. Das durch Juniperusöl in 6 Tagen sterilisierte Katgut kommt 6—8 Stunden in eine Lösung von Alcohol abs. und Glcyerin. aa, dann 6—8 Stunden in eine Lösung von Jodoform. 5, Äther 25, Alkohol 75. Aufbewahrt wird dann das Katgut in Alkohol mit 2 Proz. Glyzerinzusatz.

Jacobi-Rosenbach. Katgut wird 3 Monate lang in Juniperusöl eingelegt, dann durch Auswaschen mit einem Gemisch von Alkohol und

Äther während 12—24 Stunden vom Juniperusöl befreit und nun mit einer Jodoformlösung mit Glyzerinzusatz (z. B. Jodoform 5, Äther 50. Alcohol. abs. 50, Glyzerin 20) durchtränkt und 6—8 Stunden und länger in dieser Durchtränkung belassen. Aufbewahrung entweder trocken oder in Flüssigkeiten (Glyzerin, Jodoformöl).

Jodoform nach vorheriger Behandlung mit Formalin und kochendem Wasser.

Senn. Das nach Hofmeister präparierte Katgut wird in eine Lösung von Alcohol. abs. 950, Glyzerin 50, Jodoform. pulv. 100 eingelegt.

Fäden steril, fest und geschmeidig, nicht brüchig werdend.

Silbermethoden. Milchsaures Silber.

Credé. Das mit grüner Seife gereinigte Rohkatgut wird eine Woche lang in 10proz. Lösung von milchsaurem Silber dunkel aufbewahrt und dann so lange mit sterilem Wasser abgewaschen, bis dieses sich nicht mehr trübt. Härten in Alkohol.

Antiseptisch. Sehr fest und knotungsfähig.

Grünfeld. Sterilisation eines weithalsigen Präparatenglases von 200 ccm Inhalt durch Kochen im Wasser. Dieses wird mit 100 g Spir. sapokalinum gefüllt. Das mit Bürste und Seifenspiritus gereinigte Rohkatgut wird für 24 Stunden in diese Flüssigkeit gelegt, dann der Seifenspiritus abgegossen und die anhaftende Seifensubstanz durch Schütteln mit 90proz. Alkohol entfernt. Dann wird der Alkohol abgegossen und das Katgut in 1proz. Aktolwasser gelegt. Das Glasgefaß muß für Licht undurchgängig sein. Nach 8 Tagen Abgießen des Aktolwassers und Transferieren des Katguts in ein steriles, trockenes, farbloses Glasgefäß, das dem direkten Sonnenlicht ausgesetzt wird. Hierbei scheidet sich das metallische Silber in der Struktur des Fadens unter Schwarzbraunfärbung aus. Endlich wird dieses gefärbte Katgut in absol. Alkohol mit 10proz. Glyzerin aufbewahrt.

Nach bakteriolog. Untersuchungen war das so zubereitete Katgut stets keimfrei.

Resorption reaktionslos. Große Festigkeit und leichte Knotungsfähigkeit.

Argent. nitricum.

Gueynatz. Entfettetes Rohkatgut wird 2 Stunden lang in eine $^1/_2$proz. Lösung von Arg. nitr. gelegt und in Alkohol oder trocken aufbewahrt.

Stich: Das Katgut wird in einzelnen Fäden zusammengerollt oder auf Glasplatten mit Stegen, wie sie von der Fabrik Härtel-Breslau im Handel sind, in einem Zylinder, der mit einer 1prozentigen alkoholisch-ammoniakalischen Silberlösung gefüllt ist, $^1/_4$—$^1/_2$ Stunde bei Lichtabschnitt aufbewahrt, alsdann mit Spiritus abgewaschen und in einem zweiten sterilen Zylinder dem Sonnenlicht ausgesetzt, wobei eine Zersetzung des Silbernitrats stattfindet. Darauf wird das Katgut in ein Gefäß mit absol.

Alkohol und 10 Proz. Glyzerin eingetragen, und ist so für chirurgische Zwecke direkt verwendbar. Wesentlich dünner wird der Faden bei trockener Aufbewahrung. Bei neuen Präparationen ist das Nitrat nach Titration der Lösung wieder auf 1 Proz. zu ergänzen.

Die Prüfung der Diffusionsgeschwindigkeit ergab, daß die ammoniakalische alkoholische Silberlösung bereits in 12 Minuten Katgut Nr. 2 von 426 μ Dicke durchdrungen hatte; ebenso günstig war die der Zugfestigkeit. Die Versuche auf Keimfreiheit wurden mit Milzbrandbazillen und -sporen gemacht. Das Katgut war stets steril.

Fluorsilber.

Perez. Das auf Gazeröllchen gewickelte Katgut wird mit Wasser und Seife gewaschen, und in Äther (24—48 Stunden), dann nach Abspülen mit sterilisiertem Wasser in eine 1proz. Lösung von Fluorsilber (v. Paternò) gelegt, hier wieder 24—48 Stunden unter mehrmaligem Wechsel der Flüssigkeit liegen gelassen. Darnach kommen die Röllchen in Alkohol für 1—2 Tage und werden schließlich in hellen Glaßgefäßen, in welchen sie sich bald schwarz färben, in Alkohol von 96° aufgehoben.

Nach Paternò übertrifft Fluorsilber die übrigen Silbersalze an antiseptischer Kraft.

Die vegetativen Formen pathogener Pilze tötet es im Reagenzglas in Lösungen von 1:20000—200000, Sporen in 1—5proz. Lösung.

In tierische Gewebe dringt es tiefer ein, als die anderen Salze, hat weniger Neigung, mit eiweißhaltigen Flüssigkeiten sich niederzuschlagen. Giftig wirkt es erst in höheren Dosen.

Milchsaures Silber und trockene Hitze.

Boeckmann. Reinigen des Rohkatguts 15 Minuten lang in einer Lösung von grüner Seife. Dunkles Aufbewahren in einem Gefäß mit 1proz. Lösung von milchsaurem Silber eine Woche lang. Ins Licht gebracht wird das Katgut mit sterilem Wasser abgewaschen, bis dieses sich nicht mehr trübt. Härten in Alkohol oder 1proz. Formaldehyd (je nachdem es sich in den Körpergeweben halten soll: 1—6 Wochen), Verpacken in Paraffinpapier und Sterilisieren ca. 3 Stunden bei 150° bei trockener Hitze.

Das Material ist sehr brauchbar zum Nähen und Unterbinden, sehr fest und knotungsfähig. Es quillt nicht rasch, und frei von Toxinen und Ptomainen besitzt es auch antiseptische Eigenschaften.

Überblicken wir alle vorstehend geschilderten Verfahren und Methoden, so drängt sich uns folgende Kritik auf.

Für mittlere Anforderungen genügen, wenn man sich so ausdrücken darf, viele Methoden, für hohe Anforderungen keine. Es begreift sich daher die abfällige Stellungsnahme, welche viele Autoren zum Katgut nehmen. Am radikalsten sind hierin Kocher und Heidenhain.

Ersterer resumiert dahin:

„Zur Herstellung von keimfreiem Katgut ist eine sehr große Anzahl von Methoden angegeben worden, aber kaum empfohlen sind dieselben durch einen unter besseren Kontrollbedingungen arbeitenden Nachuntersucher als unzuverlässig nachgewiesen worden."
(Kocher: Chirurg. Operationslehre. 3. Aufl., S. 20, Jena, Fischer, 1897.)
Ferner meint er: „es existiere zurzeit kein einziger Beleg für die praktische Zuverlässigkeit des Katguts durch Publikation einer ununterbrochenen Serie von Primaheilungen."

In einer an einen Vortrag von Lauenstein auf dem Chirurgenkongreß 1895 anschließenden Diskussion endlich erklärte Kocher:

„Er benutze seit 1888 nur Seide. Er berichtet über seine Resultate bei 900 Kropfexstirpationen, bei denen er früher Katgut, jetzt Seide gebraucht. Während der Katgutperiode erzielte er nur in 35 Proz. absolute prima intentio, während der Seidenperiode dagegen in 85,7 Proz. der Fälle."

Heidenhain benutzt ebenfalls kein Katgut mehr, sondern nur Seide und hat dabei ausgezeichnete Resultate.

Auch wir haben bei einem großen abdominellen Materiale 6 Jahre lang kein Katgut im Hause gehabt, und alles mit Seide genäht, zu unserer großen Zufriedenheit. Dabei geben wir aber zu, daß es doch für viele Fälle recht wünschenswert ist, auch ein resorbierbares Material zu besitzen.

Gestützt wird diese radikale Stellungnahme durch die Befunde anderer Autoren. So berichtet Lauenstein: Zur Frage der Katguteiterung. Verhandlungen der Deutschen Gesellschaft für Chirurgie 1895. (Selbstreferat.)

Er hat im Laufe der letzten Jahre bei dem aseptischen Operationsverfahren hin und wieder Eiterungen der Wunde gesehen, die von den Stichkanälen ihren Ausgangspunkt zu nehmen schienen. Er hat infolgedessen 216 Proben von Naht- und Unterbindungsmaterial bakteriologisch untersucht. Unter diesen waren außer 26 Proben von Rohkatgut, außer Proben von Silkwormkatgut und Seide 149 Proben sogenannten sterilisierten Katguts, das auf verschiedene Weise zubereitet war. Unter ihnen enthielten 35 Proben entwickelungsfähige Keime. Von diesen 149 Proben waren 107 auf trockenem Wege durch Hitze sterilisiert worden. Von ihnen enthielten 29 entwickelungsfähige Keime. Meist handelte es sich um den Bac. subtilis, der auf den verschiedenen Nährböden, die zur Anwendung kamen — Gelatine, Glyzerinagar, Bouillon, Blutserum, Alkalialbuminat — verschieden zur Erscheinung kam; aber es fand sich auch der Micrococcus tetragenus und der Staphylococcus albus. L. kommt in Anbetracht der Tatsache, daß man auf diese schwierige Frage der Katgutinfektion keine präzise Antwort geben kann, auf Grund seiner Beobachtungen und Untersuchungen zu folgenden Sätzen:

1. Die klinische Beobachtung spricht dafür, daß Fälle von Wundinfektion vorkommen, die ihren Ausgang von dem in der Wunde verwendeten Katgut nehmen.

2. Der Nachweis, ob im einzelnen Falle das Katgut der ursprüngliche Träger der Infektionsstoffe gewesen ist, läßt sich nicht sicher und einwandfrei erbringen.

3. Aber man kann den Beweis führen, daß das jetzt im Handel den Ärzten gebotene sogenannte sterile Katgut entwickelungsfähige Keime enthält.

4. Solange das sogenannte sterile Katgut noch entwickelungsfähige Keime enthält, solange wird es nicht frei werden von dem Verdachte, daß es die Veranlassung zu einer Wundinfektion geben könne.

Riedel kommt gelegentlich der Besprechung der Patellarnähte auf das Katgut und seine Sterilisation folgendermaßen zu sprechen: (1904).

„Letzterem (dem Katgut) traue ich auch heute noch nicht, obwohl wir jetzt dank Elsberg ja endlich ein fast sicheres (!Riedel) (?) Verfahren für die Sterilisation von Katgut haben. Dünnes Katgut wenigstens läßt sich durch Kochen in schwefelsaurem Ammonium ganz sicher sterilisieren, dickes für gewöhnlich auch, zuweilen aber auch nicht, wie zahlreiche hier von Dr. Grohé angestellte Züchtungsversuche gezeigt haben. Liefert der Fabrikant schlechtes, wahrscheinlich von in Zersetzung begriffenen Tieren stammendes Katgut, so nützt selbst halbstündiges Kochen in schwefelsaurem Ammonium nicht, die Züchtung ergibt Bazillen. Ich unterwerfe deshalb von jeder neuen Serie von Katgut, die nach Elsberg sterilisiert wird, zahlreiche Proben der Züchtung, ehe ich das Material gebrauche. Von Sterilisation auf chem. Wege bin ich vollständig zurückgekommen; sie ist besonders für dickes Katgut ganz unbrauchbar."

Soweit die Ansicht von Riedel.

Wie wir anderen Ortes zeigen werden, weichen unsere Ansichten von Riedel etwas ab.

Wesentlich optimistischer klingen die Äußerungen anderer Operateure. Brunner hat in seiner vorzüglichen Arbeit die Erfahrungen einer größeren Anzahl von Kliniken nebeneinander gestellt, es sind 20 chirurgische und 5 gynäkologische Abteilungen. Die Beobachtungen sind unter den verschiedensten Verhältnissen der Spital- und Privatpraxis, bei allen überhaupt vorkommenden Operationen gemacht worden und beziehen sich auf alle früheren und bis Ende der 80er Jahre (ca. 1890) gebräuchlichen Präparationsweisen des Katguts. Diese waren bis 1881 vorzugsweise das Karbolöl-Katgut von Lister, von da ab namentlich Sublimat-, und kleinenteils Ol. Juniperi-Katgut. Aus der ersten Periode stammen noch die ungünstigen Fälle, die wir später (S. 184 u. 485) bringen werden, von Volkmann, Zweifel, Kocher, Neuber, Socin,

Mosetig, Kappeler und Haffter. Aus der 2. Periode will Brunner, mit Ausnahme von Kocher, über dessen Stellungsnahme er sich wundert, viel Günstiges über die Verwendung von Katgut gehört haben. Er führt im einzelnen die brieflichen Mitteilungen von Schede, Kappeler, Socin, Czerny, Bruns, Riedinger, Lossen, Thiersch, Stelzner, Schinzinger, Lücke, Mikulicz, Bergmann, Breisky, Hafft er, Hofmeyer und vieler anderer Autoren an; diese waren durchweg mit dem Katgut recht zufrieden, teilweise sehr begeistert für seine Anwendung. Dann bringt Brunner die Erfahrungen der Züricher Klinik, die ebenfalls für das Kutgut sehr günstig lauten.

Brunner bezweifelt zum Teil die Zuverlässigkeit der Beobachtungen und will andere Ursachen für Mißerfolge verantwortlich machen.

Wir können uns seinen Ansichten nicht anschließen, denn daß das Katgut, das nach den gebräuchlichen Methoden desinfiziert ist, selbst in den Händen hervorragender Operateure nicht ganz selten (Schäffer) zu Wundinfektion und Stichkanaleiterung Veranlassung gegeben, läßt sich, nach unserer Ansicht, aus der Literatur unschwer erkennen.

Daß dieselben nicht noch viel häufiger beschrieben worden sind, liegt zum Teil daran, daß, wie Lauenstein mit vollem Recht sagt, der Nachweis im Einzelfalle nur sehr schwer möglich ist. Auch sind, wie wir oben schon angedeutet und später noch entwickeln werden, die chemischen und bakteriologischen Schädigungen der Wunde nicht so leicht zu trennen.

Alle Fälle von Wundinfektion durch Katgut aus der Literatur herauszusuchen, dürfte keine leichte Arbeit sein. Meist sind diese Tatsachen auch nur nebenbei erwähnt.

Übersehen wir das, was vorliegt, so lassen sich die Vorkommnisse in folgende 3 Gruppen teilen.

1. Die erste Gruppe umfaßt die Fälle von leichter Störung des Wundverlaufes, die, wenn nicht auf chemische Einflüsse, meist auf hochresistente Keime (die aber nicht schwer pathogen sind), zurückzuführen sind.

2. Die zweite Gruppe enthält Wundinfektionen mit schwererem, oft tödlichem Verlauf.

3. Die dritte Gruppe umgreift die spezifischen Infektionen, wie Tetanus, Milzbrand etc.

Beispiele für die erste Gruppe liefern Mitteilungen, wie die folgenden:

Kocher[1]) erlebte während eines Zeitraumes von 7 Wochen unter der Zahl von 31 großen Operationen, bei denen sowohl Ol. Iuniperi- als Sublimatkatgut angewendet wurde, bei 22 Fällen zweifellose, zum Teil sehr schwere Infektionen, welche in Form von jauchigen Abszessen, umschriebenen Phlegmonen und diffus nekrotischen Vereiterungen sich kund gaben. Kocher gibt, nachdem er alle anderen Ursachen ausschalten konnte, mit aller Bestimmtheit dem Katgut die Schuld, zumal er bei 62 Fällen, bei denen er nur Seide verwendet hatte, tadellose Heilung erzielte.

Neuber[2]) beobachtete nach Verwendung von Karbolöl- und Chromsäurekatgut nicht selten zirkumskripte Eiterungen, welche zweifellos ihren Ausgang von den Katgutligaturen oder Stichkanälen nahmen.

Hahn, Mainz: Zur Katgutfrage. Ref. Zentralbl. f. Chir. 1896, Nr. 41. Verf. berichtet über 3 Fälle, bei denen nach Verwendung von Katgut, welches sich nach vorausgegangenen sorgfältigen Versuchen als keimfrei erwiesen hatte, trotzdem Störungen in der Wundheilung auftraten.

1. Fall: Klumpfußoperation: Naht der Schnittflächen der Knochen mit dickem Chromsäurekatgut, des Periosts mit gewöhnlichem sterilen Katgut und der Haut mit nicht gehärtetem Katgut schichtenweise. Desgl. Naht des Längsschnittes an der Innenseite des Fußes mit Katgut.

2. Fall: Exstirpation einer Axillardrüse. Probeincision: Verschiedene Gefäßunterbindungen mit Katgut, Naht mit Silkworm.

3. Fall: Exstirpation einer Ovarialcyste. Ventrofixatio uteri: Unterbindung des sehr kurzen dicken Stiels mit Katgut in verschiedenen Partien. Ventrofixation mit dünner Seide. Naht des Peritoneums mit Seide, der Aponeurose mit Katgut, der Haut und des subkutanen Fettgewebes mit Silkworm.

Oder ferner die folgenden:

N. Zajaczkowski: Über die Bakterien des Katguts und seine Sterilisation. Zentralbl. f. Chir. 1896. Verf. findet im rohen Katgut außer dem von Brunner beschriebenen Katgutbazillus einen solchen, den er zum Unterschied vom Brunnerschen α-Bazillus als β-Bazillus bezeichnet. Beide sind sowohl gegen trockene und feuchte Wärme, als auch gegen Antiseptica sehr resistent. Nach Versuchen des Verf. sind beide Katgutbakterien an sich unschädlich, potenzieren aber den schädlichen Einfluß der Eiterkokken.

Es lohnt kaum der Mühe, alle solche Fälle der ersten Gruppe aus der Literatur aufzusuchen. Ein jeder von uns hat solche selbst erlebt.

Wichtiger ist eine Zusammenstellung, wie sie beispielsweise Abel über Katgut macht. Archiv für Gynäk. Bd. 56, Heft 3.

1. von 55 Fällen, die mit Sublimatalkoholkatgut genäht waren, haben 25 = 46 Proz. geeitert,

1) Zentralblatt f. Schweizer Ärzte 1888, Nr. 1.

2) Neuber, Anleitung zur Technik der antiseptischen Wundbehandlung und des Dauerverbandes 1883, S. 26.

2. von 110 Fällen, die mit Chromsäurekatgut genäht waren, haben 25 = 22,7 Proz. geeitert,

3. von 68 Fällen, die mit Xylolkatgut genäht waren, haben 9 = 13,4 Proz. geeitert,

4. von 56 Fällen, die mit Cumolkatgut genäht waren, haben 6 = 10,7 Proz. geeitert.

Wichtiger als Gruppe 1 der Infektionen ist die 2. Gruppe, d. s. die Infektionen mit pathogenem Material, und Eiterkeimen hoher Virulenz.

Beispiele hierfür sind folgende:

Mosetig-Moorhof[1]) verlor 1885 einen Fall von Ovariektomie an purulenter Peritonitis, wobei der Stiel mit starkem Karbolkatgut unterbunden worden war.

Die Nekroskopie ergab den Stiel als Ausgangspunkt der Sepsis.

Ferner beobachtete er 1887 in 2 ganz ähnlichen Fällen von Semicastratio wegen Tuberculosis epididymis Eiterung im Verlauf des mit Katgut unterbundenen Samenstranges, trotz gewissenhaft gepflogener Antisepsis. Die Kranken genasen.

1888 erlebte er einen Todesfall nach einer mit allen antiseptischen Kautelen durchgeführten Radikaloperation. Das mit dem Bruchsack verwachsene knollig verdickte Netz war partienweise mit Karbolkatgut unterbunden, der Netzstiel sodann in die Bauchhöhle versenkt, der Bruchsack exstirpiert, der unterbundene Bruchsackhals properitoneal verlagert, 2 Pfeilernähte angelegt, die Wundränder vereinigt, drainiert und mit Jodoform verbunden worden. Am 2. Tage setzte Peritonitis ein, am 5. Tage post operationem exitus letalis.

Nekroskopie: purulente Peritonitis in optima forma. Das abgebundene zentrale Netzstück hochgradig entzündet, dessen Venen mit eitrigen Thromben erfüllt. Offenbar ging die Phlebitis suppurativa von der Abbindungsstelle aus, da die Erscheinungen dieser zunächst am intensivsten sich zeigten.

In allen 4 Fällen war nach Ansicht von Mosetig-Moorhof das verwendete Katgut das Infektionsmaterial.

Kappeler[2]) erlebte eine tödlich verlaufende Sepsis nach Exstirpation einer Krebsstruma, die er dem verwendeten Katgut zuschreibt. Er fand es zersetzt und übelriechend.

Zweifel[3]) teilt mit, daß auf seiner gynäkologischen Klinik in Erlangen eine Patientin starb, bei welcher eine nach Querobliteration der Scheide übrig gebliebene minimale Fistelöffnung angefrischt und durch eine Katgutnaht geschlossen worden war. Am 12. Tage Schüttelfrost, kontinuierliches Fieber, Metastasen, pyämische Parotitis, Exitus.

Resultat der Autopsie: Frische Infektion vom Becken aus. Eingangspforte die Anfrischung. Träger des Giftes das Katgut.

---

1) Brunner, Über Katgutinfektin (briefliche Mitteilung). Beitr. z. klin. Chir., Bd. 6, 1890.

2) Brunner, s. o.

3) Zentralbl. f. Gynäk. 1879, S. 295.

Später ließ Zweifel Katgut untersuchen. In 2 Präparaten fanden sich zwischen den Katgutlamellen eine Unzahl mikroskopischer Unholde.

Derselbe berichtet von einem Todesfall durch septische Infektion, der nach einer Ovariotomie in einem ausländischen Hospital eintrat. Auch hier war das verwendete Katgut die Veranlassung zum Tode; man fand darin zahlreiche Bakterien.

Haffter[1]) verlor 1879 eine Wöchnerin am 8. Tage post partum an ganz foudroyanter Sepsis. Die Obduktion ergab, daß der Ausgangspunkt das genähte Perinäum war.

Ursache war das verwendete Karbolölkatgut.

Kocher[2]) verlor eine Patientin, bei welcher er die Exstirpation einer sarkomatösen Struma vorgenommen hatte, an akuter Sepsis. Schuld trug das verwendete Karbolkatgut.

Cullen: Post-operative septic peritonitis. (Johns Hopkins Hospital Reports, Gynaecology III.)

Verf. teilt 4 Todesfälle mit, die er auf Katgutinfektion glaubt zurückführen zu müssen. Innerhalb 8 Tagen wurden im John Hopkins Hospital 5 Laparotomien ausgeführt. Die Operationen waren sämtlich einfach und reinlich bis auf die letzte, bei der es sich um Pyosalpinx handelte. Die ersten 4 Patientinnen starben nach einigen Tagen an septischer Peritonitis, die letzte bekam eine Phlegmone der Bauchdecken, kam aber mit dem Leben davon.

Bei der Sektion fand sich in allen 4 Fällen als Infektionsträger der Staphyl. pyogenes aureus.

Die Operationstechnik war genau dieselbe gewesen wie früher, nur war anderes Katgut verwendet worden. Das verwendete Katgut war in der Weise zubereitet, daß es in einer Mischung von gleichen Teilen Juniperusöl mit 95 proz. Alkohol an 3 aufeinander folgenden Tagen je eine halbe Stunde in einem Dampfsterilisator gestellt wurde. Die Fälle, bei denen am meisten Katgut gebraucht wurde, verliefen am schnellsten tödlich. Bei dem letzten Fall, bei dem nur eine Phlegmone auftrat, war das Katgut nur zur Bauchdeckennaht verwendet worden. Da alles Katgut verbraucht war, konnte der absolut sichere Beweis für die Schuld des Katguts nicht erbracht werden.

Ein ferneres Beispiel gibt die folgende Angabe:

Sneguireff hatte in seiner gynäkolog. Klinik zu Moskau einige Todesfälle, die nach seiner Ansicht unzweifelhaft auf Katgutinfektion zurückgeführt werden müssen.

Ref. Zentralbl. f. Chir. 1899, Nr. 24.

Waren die Fälle der 2. Gruppe schon schlimm genug, so wird die Sachlage noch verhängnisvoller, wenn sich einmal gelegentlich ein spezifischer Erreger, wie Milzbrand oder Tetanus, im Innern eines Katgutfadens verborgen hält und über die Desinfektion hinüber rettet.

---

1) Brunner, Über Katgutinf. lct.

2) Zentralbl. f. Chir., 1881, Nr. 23.

a. Ein Fall von **Milzbrandinfektion** liegt in folgendem vor:

Volkmann, Bericht über d. VI. Kongreß d. Deutschen Gesellschaft für Chirurgie in d. Deutschen Zeitschr. f. prakt. Medizin 1877, S. 18.

Volkmann[1]) berichtet: Ich operierte unmittelbar hintereinander 2 Frauen an Brustkrebs; bei beiden waren durch die Operation sehr große Defekte erzeugt und ich suchte diese letzteren durch sogenannte Spannnähte möglichst zu vermindern. Zu diesen Nähten, welche in einer Entfernung von gegen 1 Zoll vom Wundrande angelegt wurden, um die Weichteile möglichst gegeneinander zu ziehen, wurde Katgut benutzt und zwar aus einer und derselben kleinen Büchse, die dabei verbraucht wurde. Es traten nun bei beiden Kranken folgende Störungen ein: bei der einen bildete sich an jedem Stichpunkt eine Haut-, Zellgewebs- und zum Teil Muskelnekrose durch die ganze Dicke der gefaßten Teile hindurch, so daß sich nekrotische Pfröpfe von der Größe von Fingerphalangen ausstießen. Die Kranke überstand. Bei der zweiten hingegen bildete sich oberhalb der Wunde und in einer Entfernung von derselben von 1 Zoll um den einen Stichpunkt herum eine harte Pustel, die sehr bald mit einer lividen Blase sich bedeckte. Die Blase platzte, die Epidermis wurde abgestoßen; darunter lag die Haut gangränös und kirschrot, wie bei einer Erfrierung, zutage, während an den anderen Stichpunkten ebenfalls wie bei der ersten Kranken Nekrosen entstanden. Mittlerweile hatte sich um die zunächst noch kleine gangränöse Partie ein Kranz neuer Blasen mit hämorrhagischem Inhalt gebildet; das Zentrum des Erkrankungsherdes zerfiel und es bildete sich ein gangränöses resp. diphtherisches Geschwür, welches seinen Marsch gar nicht nach der Wunde zu nahm, sondern nach der Clavicula hinauf sich rasch vergrößerte, immer noch an der Peripherie von einem Kranze livider Phlyktänen umgeben, bald die Größe zweier Männerhände überschreitend und über die Clavicula hinaufreichend, aber zunächst von der unveränderten Wunde immer noch durch einen vielleicht fingerbreiten Streifen gesunder Haut getrennt. Später ging dann diese Brücke verloren; der Brand griff auch auf die Wunde über, aber infizierte dieselbe nicht allgemein, sondern bloß einen Teil, etwa ein Sechstel derselben, durch eine scharf geschnittene Bogenlinie sich noch von der übrigen Wunde abgrenzend.

Ich halte in diesem Falle diese eigentümliche Form des diphtheritischen Brandes, der gar nicht von der Wunde ausging, mit großer Sicherheit als durch Milzbrand-Kontagium hervorgerufen und glaube, **daß das Katgut den infektiösen Stoff enthielt.** Wir haben in unserer Gegend, wo ja landwirtschaftliche Kultur und Mästung von Rindvieh par excellence betrieben werden, sehr oft die sogenannte Pustula maligna zu sehen. Ich kann Ihnen versichern, daß ich durchaus keine Differenz zwischen solchen Fällen und jenem eigentümlichen, von dem Stichpunkte eines Katgutfadens ausgegangenen Brande gefunden habe. Die Untersuchung des Blutes ergab hingegen bei unseren Kranken ein negatives Resultat in bezug auf das Vorhandensein von Bakteridien; aber

1) Verhandlungen der deutschen Gesellschaft f. Chir. 1877.

ich kann Ihnen sagen, daß, soweit meine Erfahrung geht, bei der Affektion, die man eben Pustula maligna nennt, und mit Milzbrand in Verbindung bringt, die von uns in jedem einzelnen Falle vorgenommene mikroskopische Untersuchung des Blutes stets resultatlos war. Bakteridien wurden in keinem einzigen solchen Falle im Blute der bezüglichen Kranken gefunden.

Dr. E. Schäffer, Berlin, behauptet in der Berliner klin. Wochenschrift 1896, Nr. 30, mit Recht, daß der Darm eines milzbrandkranken Tieres für die Fabrikation des Katguts Verwendung fand.

b. Über **Tetanus** haben wir kürzlich eine eingehende Zusammenstellung gemacht, die inzwischen in der Klin. therap. Wochenschrift erschienen ist.[1]) Wir müssen auf diese Arbeit des Näheren eingehen.

An 6 Fällen[2]) weisen wir mit Sicherheit nach, daß der nach kurzer Inkubationszeit aufgetretene Tetanus dem bei der Operation angewandten Katgut zur Last zu legen ist. Darunter sind verschiedene Formen der Katgutbereitung; in einem Falle, dem von Martin[3]) (Greifswald) mitgeteilten, ist Krönigsches Katgut verwendet.

In einer weiteren großen Reihe von Fällen ist die Wahrscheinlichkeit groß, daß Katgut den Tetanus auf den Patienten übertragen hat.

Wenn nun nach dem Vorstehenden alles seither zubereitete Katgut hinsichtlich Asepsis nicht ganz einwandfrei, und in verantwortungsvollen Fällen unbrauchbar ist, und wir geradezu jedem Verfahren schlimme Folgen nachweisen können, so müssen in irgendeiner Beziehung prinzipielle Fehler obwalten, die noch ihrer Beseitigung harren.

Kuhn meinte in seinem früheren Aufsatze[4]), daß wir in Fragen der Asepsis tiefer zu den Quellen steigen und uns jedenfalls etwas früher des Rohdarms und seiner Zubereitung annehmen müßten. Nach dieser Richtung hin dürften die Hauptfehler gesucht werden.

In Summa sind eben der seitherigen Katgutgewinnung vom Standpunkte der Infektion folgende Vorwürfe zu machen:

---

1) Kuhn und Rößler, Tetanus und Katgut. Wiener klin. therapeut. Wochenschr. 1906, Nr. 46 u. 47.

2) Inzwischen haben wir einen weiteren von Bassini gefunden.

3) Martin, Postoperativer Tetanus. Zentralbl. f. Gynäk., Nr. 14, 1906.

4) Kuhn, Katgut vom gesunden Schlachttier. Münchener med. Wochenschrift, 1906, Nr. 41.

1. Die seitherige Gewinnung ist zu unsauber und die Herkunft und der Weg des Rohdarms zu dunkel.

2. Das Drehen des Darmes darf nie vor absolut zuverlässiger Desinfektion erfolgen; das Drehen nicht steriler Katgutfäden ist prinzipiell falsch.

3. Die ganze Bearbeitung ist seither hygienisch nicht einwandfrei, indem immer wieder Neuinfektionen erfolgen, und so nie ein chirurgisch einwandfreies Präparat entsteht.

An Stelle dessen ist zu verlangen und in einer Fabrik mit aller Entschiedenheit, Zuverlässigkeit und Strenge durchzuführen:

1. Daß der Rohdarm durch sachverständige Leute gewonnen und bearbeitet und dauernd von solchen nach aseptischen Gesichtspunkten und mittels aseptischer Apparate und in aseptischen Räumen weiter behandelt werde.

2. Daß der Roheinzeldarm, sobald er genügend geschleimt ist und solange er noch lose flottiert,[1]) zuverlässig desinfiziert und mit dem Dauerantiseptikum imprägniert werde; dann erst darf er gedreht werden.

So überraschend für manchen Leser diese von Kuhn gemachten Vorschläge sein mögen, auch sie haben Anklänge in der Literatur.

Einige Autoren haben bereits in unserem Sinne Anläufe gemacht, allerdings nur „Anläufe", die zu keinen praktischen Resultaten führten. Auch wären sie in jedem Falle auf halbem Wege stehen geblieben. Vor allem veranlaßte keiner der Autoren eine systematische Fabrikation vom Schlachthause ab nach klinisch-chirurgischen Grundsätzen.

In der russischen Literatur finden wir folgende Arbeit:

Rajewski, Chirurgie (russisch). (Über Katgutsterilisation.) Ref. Zentralbl. f. Chir. 1897, Nr. 45.

Verfasser verlangt eine Desinfektion der Därme während ihrer Verarbeitung, und bevorzugt dazu eine 1 proz. Formaldehydlösung. Dann sei das Innere der Fäden schon desinfiziert und es bedürfte nur noch einer Oberflächendesinfektion.

Ein anderer Forscher, Orlandi, gedenkt ebenfalls der Bakterienprodukte und Bakterienleiber (auch wenn sterilisiert) im Katgut und deren nekrosefördernden und die Ansiedlung von Keimen begünstigenden Wirkung an der Implantationsstelle, und glaubt seine Aufmerksamkeit auf „die ersten, mit der Zubereitung des Rohkatguts verbundenen und

1) Vergl. dazu Kuhns Ausführungen und Schilderungen in dem soeben zitierten Aufsatz in der Münch. med. Wochenschr. 1906, Nr. 41.

vor dessen Bearbeitung zu chirurgischen Zwecken vorgenommenen Operationen lenken zu müssen".

In beiden Fällen bleibt es, was die Katgutzubereitung betrifft, bei diesen Erwägungen.

II.

Unsere zweite große Forderung betrifft die

Chemischen Qualitäten.

des Katguts. Nach dieser Richtung erscheint uns die Katgutfrage noch nicht entfernt genug behandelt. Jedenfalls beherrscht die Frage der Asepsis bis zur Stunde vorwiegend das Feld.

Und doch überzeugt ein einfacher Blick in eine Wunde und auf einen, nach einigen Stunden schon dick gequollenen Katgutfaden, der dann in den nächsten Tagen langsam aufgelöst und resorbiert wird, daß hier größere Fragen zu erledigen sind als die Frage einer einfachen Sterilheit.

Es ist recht auffallend, daß diese Punkte so wenig bis jetzt hervorgezogen sind.

Allerdings ist man sich seit langer Zeit bereits in der Katgutfrage klar, daß der Schwerpunkt der Sache nicht allein in der Keimfreiheit des Materiales liegt.

Wenn man nun auch seither nicht so weit ging, wie wir gehen, die wir nämlich dem Katgutfaden schon an sich als tierischem Gewebe von einer anderen Art beim Zerfalle im Körper gewisse Gewebe reizende Eigenschaften beilegen, so hat man doch sonst allerlei reizende Substanzen im Katgutfaden entdeckt.

Bevor wir auf diese eingehen, wollen wir erst einige Bemerkungen anfügen, die mehr in unserem Sinne lauten: Klemm kommt zu folgenden Sätzen:

Klemm, Langenb. Archiv 1891, Bd. 41.

„Also nicht die Infektiosität des Materiales an und für sich ist es, die den Gebrauch desselben gelegentlich verhängnisvoll macht, sondern der Verstoß gegen das Kochsche Gesetz, indem wir einen Stoff in die Wunde einschalten, der bei sonst günstigen Bedingungen der Zersetzung durch Mikroorganismen unterliegen kann."

„Es liegen die Verhältnisse wie bei dem feuchten Blutschorf; dieser ruht in vielen Fällen und wird organisiert, in anderen wird er infiziert und zerfällt und eitert."

„Die Keime brauchen keinesfalls schon in oder an dem Katgutfaden zu sein."

Ein italienischer Autor ferner, Orlandi, kommt in seinem Aufsatze: „Über die durch Seide und Katgut in den Geweben hervorgerufene Reaktion“ (Gazetta medica di Torino 1895, Nr. 14 und 15). zu folgenden Schlußsätzen:

„Auch steriles Katgut ruft in den tierischen Geweben folgende Reaktion hervor:

1. eine Reaktion, die dem Katgut durch chemische Sterilisierungs- und Konservierungsmittel beigebracht werden,

2. eine Reaktion, die an die Anwesenheit von Bakterienkörpern oder deren Stoffwechselprodukte gebunden sind, die im Katgut schon vor seiner Zubereitung sich befinden und ihm ein so starkes chemotaktisches Vermögen verleihen, daß es zuweilen wirkliche Abszesse vortäuschende Leukocytenansammlungen hervorruft, die durchaus gutartig sind.“

Ähnlich spricht sich Poppert aus:

Poppert, Deutsche med. Wochenschr. 1896, Nr. 48.

Die Eiterbildung ist als eine chemotaktische aufzufassen; ihre Ursache ist ein chemischer, dem Katgut anhaftender Körper, mit welcher Annahme der stets gutartige Verlauf des Eiterungsprozesses im Einklang steht. (Versuch an der Bauchhöhle eines Kaninchens, nach 4—5 Tagen um jeden Faden ein kleiner Eiterherd, ohne Bakterien.)

Die Natur des chemischen Körpers ist unklar.

Probe auf den Körper am Tiere oder am Menschen.

Die eventuell auftretenden schweren progredienten Phlegmonen sind (nach Poppert) nicht als Folge der Katgutwirkung, sondern als zufällige bakterielle Wundkomplikationen aufzufassen (??).

Die wahre Katguteiterung ist stets gutartig.

Saul (Berl. klin. Wochenschr. 1897, Nr. 5) ist der Ansicht, daß die Entscheidung in der Katgutfrage nicht nur auf dem Gebiete der Desinfektionsversuche liegt, sondern auch auf der Verwendung schlechter Katgutqualitäten beruht. Daher empfiehlt er sein Heißalkoholverfahren als das beste, weil es eine Untersuchung der Qualität des Katguts gestattet.

Orlandi studierte die Wirkung der Bakterienkörper, die er auf Katgut brachte, und fand, daß sie schneller Abszesse mit Neigung zu Nekrose herbeiführen, und die Ansiedlung von anderen Keimen bei deren intravenöser Injektion fördern.

Halm sagt:

Die Toxine oder die Körper der getöteten Bakterien, welche nach der Sterilisierung im Katgut verblieben sind, sind die Ursache einer Leukocytenanhäufung.

Einen interessanten Einblick in die Frage geben folgende Auszüge:

In der Gesellschaft für Geburtshilfe zu Leipzig (482. Sitzung vom 18. Dezember 1899) entspann sich im Anschluß an Krönigs Vortrag „Zur Wahl des Nahtmaterials“ eine Debatte, in welcher

Menge sagt: Auf die Möglichkeit des Vorkommens toxischer Stoffe im Katgut wird doch auch von Katguthändlern selbst in Prospekten aufmerksam gemacht. Es soll vorkommen, daß weniger gewissenhafte Fabrikanten Darmwandmaterial von gefallenen und nicht ausschließlich von frischgeschlachteten Tieren zur Katgutfabrikation verwenden. Wir wissen aber auf Grund von bakteriologischen Untersuchungen der Peritonealhöhle von Leichen, daß die Darmbakterien, darunter auch das Bact. coli, sehr rasch in die Darmwand und durch dieselbe in die Peritonealhöhle einwandern. Die Darmbakterien benutzen dabei natürlich die tote Darmwand als Nährboden und lagern natürlich in ihr auch Stoffwechselprodukte ab. Ob diese Stoffwechselprodukte bei der Sterilisation des Katguts, ebenso wie die Bakterien selbst, zerstört werden, ist immerhin fraglich .....

Zweifel hält das von Menge Gesagte für richtig, weil auch er nach jahrelangen ausgezeichneten Erfahrungen im Juni des Jahres 1899 eine Reihe von Beobachtungen machte, die ihn beunruhigten, trotzdem die Proben des Katguts sicher keimfrei waren. Natürlich ist es unter solchen Verhältnissen sehr schwer, den Verdacht, den man gewinnt, zu beweisen; aber denken muß man daran, daß einmal unter einer Sendung von Katgut Därme von milzkrank gewesenen Tieren verarbeitet sein könnten, die durch Toxine noch zu schaden imstande sind. Als eine Serie von Katgut verbrannt war, kam in allen folgenden Fällen keine Eiterung mehr. Es wäre zu wünschen, daß die Katgutfabrikanten durch Aussäen auf Nährgelatine Därme, bei denen sie selbst ein Gefühl der Unsicherheit gewinnen, auf Milzbrand untersuchten oder untersuchen ließen .....

Littauer erwähnt, daß er mit einer Katgutsendung ähnliche Erfahrungen gemacht habe, wie Zweifel, er sei deshalb zur Seide übergegangen.

Am Schluß der Debatte sagt Krönig:

Betreffs der Toxine im Katgut ist zwar nicht zu leugnen, daß dieselben vorkommen können, aber einmal ist immerhin wahrscheinlich, daß diese durch die Präparation — eine Erhitzung auf 160° eine Stunde lang — ihre Wirkung zum Teile einbüßen, andererseits erwähnt ja auch Poppert, daß die Bakterientoxine höchstens leichte Wundreizungen zur Folge haben können. Es ist kaum theoretisch zu erklären, daß die Folge derartiger Toxine jauchende Abszesse oder auch nur lang anhaltende schwere Eiterungen sein sollen.

Treten wir nach diesen Zitaten aus der Literatur in die Einzelheiten des Chemismus des Katgutfadens und der chemischen Qualitäten, die wir an dem Faden einerseits entbehrt, andererseits vorhanden wissen wollen, ein, so müssen wir weiter gehen, als die seitherigen Bearbeiter der Frage.

Wir müssen ausdrücklich eine zweifache Forderung aufstellen, eine positive und eine negative.

Die negative Forderung betrifft, wie wir es eingangs schon berührt haben und anderen Orts betonten, das Abhandensein von gewissen Stoffen, welche der Anwesenheit und Einverleibung des

Katguts nachteilig sind, so vor allem das Fehlen von putriden Materien und der Reste von zersetzten Bakterien, ferner das Abhandensein von chemischen Körpern, welche vorher der Bearbeitung des Katguts oder der Desinfektion desselben dienten, wie z. B. Pottasche, oder Sublimat, Formaldehyd, oder Knochenöle, die man sekundär auf den fertigen Faden geschmiert.

Aber außer dieser negativen Forderung haben wir eine stark positive und halten mit Entschiedenheit daran fest.

Diese positive Forderung betrifft das Vorhandensein von ganz bestimmten Stoffen im Katgutfaden, welche die Einverleibung desselben, (namentlich nachdem er doch, wie wir S. 211 sehen, immerhin chemisch nicht ganz indifferent ist und als ein auflösbarer Fremdkörper chemisch wirken muß), in die Organsäfte der Wunde und in den Körper begünstigen und fördern, diese Vorgänge überbrücken und vermitteln.

Derartige Stoffe müssen nach unserer Ansicht dem Faden beigegeben werden. Das verlangen wir ausdrücklich.

Diese chemischen Körper haben und bekommen dann im Besonderen ganz bestimmte Aufgaben:

1. die heteroplastischen Wirkungen der Katgutimplantation zu paralysieren und zu kompensieren. Im einzelnen dürfte dies darin bestehen, daß sie

2. den Zudrang der Leukocyten im Zaume halten bezw. regulieren,

3. die Resorption fördern und unterstützen, gegebenenfalls erzwingen,

4. der Ansiedlung von Keimen durch dauernde Abgabe eines chemischen Körpers, z. B. eines Antiseptikums, entgegen wirken bezw. sie abwehren oder mildern.

Auf das Detail dieser Dinge kommen wir S. 210 ff., wo wir darlegen, in welcher Weise wir diese Aufgaben gelöst haben, zurück.

Die dortigen Bemerkungen könnten in ihrer Allgemeinheit schon hier angefügt werden.

Unser Katgut und seine Zubereitung.

Alle die obengenannten Forderungen und großen Wünsche werden durch ein Katgut erfüllt, das

steril vom Schlachttier als Rohdarm von sachverständiger Seite gewonnen wird, als frischer Darm

vor dem Drehen mit bestimmten Jodsalzen und Silbersalzen behandelt und imprägniert wird, und dann noch eine Schlußsterilisation erfährt.

Wir werden im Folgenden zeigen, inwiefern unsere Behauptung, daß unser Katgut alle Wünsche erfüllt, auf Grund der Literatur und nach persönlicher Erfahrung richtig ist.

Zunächst müssen wir die Entstehung und die Behandlung der Fäden unserer Fabrikation schildern.

h.

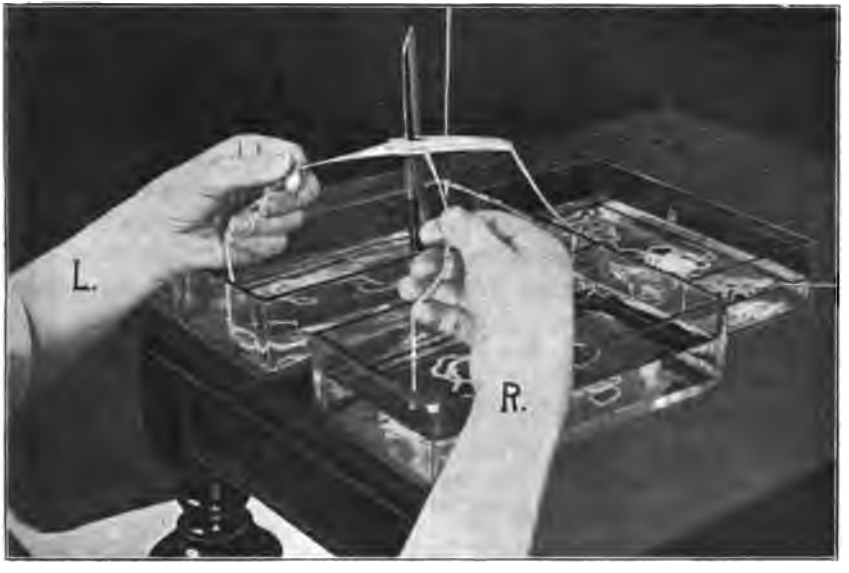

sch-

Fig. 1.

Schlitzen des Hammeldarms.

Unser Katgut soll jede Garantie hinsichtlich absoluter Sterilität bieten. Um die letzten Desiderata nach dieser Richtung zu erfüllen, setzen wir mit unserer Asepsis bezw. Sterilisation schon bei der Entnahme des Darmes vom Tierkörper ein. Eine sachkundige Entnahme des Hammeldarmes im Schlachthause von aseptisch geschulten Händen, denen auch die ersten Manipulationen, wie z. B. das erste Schleimen des Darmes, daselbst anvertraut bleibt, schließt zunächst die groben Verunreinigungen und Infektionen mit schwer virulenten Keimen (Tetanus, Milzbrand, schwere Eiterkeime) aus. Im Darme des gesunden Schlachttieres kommen diese Keime nicht

vor, am wenigsten bei Pflanzenfressern. Es steht diese Gewinnung des Ausgangsmaterials im strengen Gegensatz zu der seitherigen Gewinnung des Rohdarmes, der namentlich im Auslande in den schmutzigsten Winkeln eines jahrelang ungereinigten Schlachthauses Bekanntschaft mit den schwersten Infektionsträgern machen muß.[1])

Soviel erst über die Gewinnung unseres Ausgangsmaterials. Von da ab bleibt der Darm ununterbrochen in fachkundiger Hand. Er wird gereinigt, mit besonderer Sorgfalt wieder und wieder gespült, in antiseptische Lösungen verpackt und der Fabrik zur Herstellung des Katguts übergeben. Bei der letzteren sind nun alle Vorkehrungen getroffen, zunächst eine Wiederinfektion zu verhüten und andererseits den Darm von Stufe zu Stufe der Bearbeitung auf einen sichereren Grad der Keimfreiheit zu bringen.

Um dies zu erreichen, sind in Anlehnung an unsere modernen Operationseinrichtungen einige Apparate gebaut worden, welche das aseptische Bearbeiten ermöglichen und bei einiger Schulung direkt eine aseptische Herstellung des Katguts garantieren.

Wir werden im folgenden zuerst die Apparate beschreiben und dann ihre Handhabung erklären und den weiteren Werdegang eines Katgutfadens nach unserem Verfahren zu schildern versuchen.

Die ersten Manipulationen beziehen sich auf das sogen. Schlitzen des Darmes.

Kuhn hat dem Verfahren schon bei einer anderen Gelegenheit seine Aufmerksamkeit und eine Beschreibung gewidmet. (Münchner med. Wochenschrift 1906, Nr. 41.)

I. Schlitzen.

Der Vollständigkeit halber setzen wir hier das Wissenswerte bei und beziehen uns auf die kleine Abbildung, welche (Fig. 1) 2 Hände bei dem Akte des Darmspaltens darstellt.

Wie aus dem Bilde (Fig. 1) zu ersehen, kommt der ungespaltene Darm aus einer Schale (sch), stülpt sich über ein Hörnchen (h), das vor einem Messer aufgestellt ist, und wird daselbst von der Messerschneide in eine linke und rechte Hälfte, die in die entsprechenden Schalen R und L fallen, gespalten (L. R.).

Im Interesse der Klarheit setzen wir an dieser Stelle noch einmal das her, was Kuhn in der Münchner med. Wochenschrift über das Darmschlitzen sagte. Auch die Abbildung ist sehr erklärend.

1) Vergl. Kuhn, Münchener med. Wochenschr. 1906.

Die Spaltung geschieht mittels eines relativ primitiven Apparates, der in der Hauptsache aus einem senkrecht stehenden Messer besteht, vor dessen Schneide ein kleines Elfenbeinhörnchen in horizontaler Stellung angebracht ist.

Der Darm wird über das Hörnchen gezogen: dabei legt er, als Teil eines Kreisbogens oder einer Spirale, sich stets in derselben Lage zu dem Hörnchen, d. i. stets mit seinem kleineren Bogen, der gleichbedeutend ist mit der Stelle des Mesenterialansatzes an die konkave Seite des Hörnchens; mit seiner größeren Peripherie legt er sich auf den konvexen Teil des Hörnchens. Nachdem das Messer dem übergestülpten Darm senkrecht zu seinem Verlaufe begegnet, wird der Darm in eine linke, dem Mesenterialansatz entsprechende, und eine rechte, periphere Hälfte gespalten (Fig. 2). Je nach der Stellung des Messers wird die rechte oder linke Hälfte breiter, oder beide werden gleich. Da die linke Hälfte die Reste des Mesenterial-

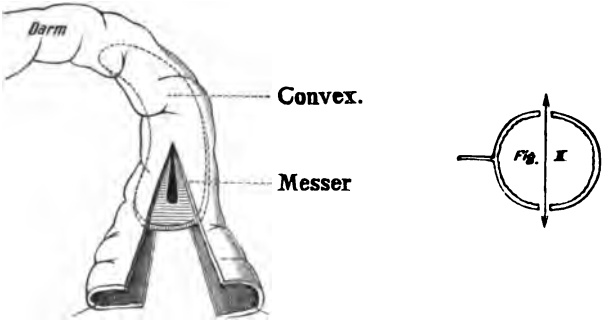

Fig. 2.

ansatzes trägt, die niemals absolut ganz zu entfernen sind, ist sie für die Violinsaitenfabrikation etwas minderwertiger, indem sie unreinere Saiten liefert.

Die auf die genannte Weise entstandenen, durch einmalige Schlitzung eines Darmes erzeugten Hälften des Muskelrohres sind für die Katgutfabrikation das elementare Ausgangsmaterial.

Eine solche Hälfte ist verschieden breit, je nach der Weite des Darmes, und der Stellung des Messers zur Mitte. Die Weite der Därme bewegt sich in ungefähr 4 Größen; dieselben werden von den ersten Sortierern mittels kleiner Kugeln bestimmt. Die weitesten Därme kommen von feisten Hammeln, die engsten von jungen Ziegen und Lämmern. Um einen ungefähren Begriff von der Dicke eines solchen Elementarteiles zu geben, sei in Kürze bemerkt, daß die Hälfte eines dünnsten Darms ungefähr unser Katgut Nr. 1 ist, die Hälfte eines dicken Darmes unser Katgut Nr. 2; die weiteren Nummern 3—5 werden durch Zusammenlegen von 2 oder 3 oder mehr Darmhälften, die von Kennern sehr leicht auf ihre Stärke abgeschätzt werden, gebildet. Wir kommen auf diese Frage später ausführlicher zurück.

Da wir nach den oben aufgestellten Maximen auf die Asepsis und die Keimfreiheit der Bearbeitung viel Wert legen, sind die Apparate für unsere Zwecke auskochbar konstruiert.

Messer wie Hörnchen sind ohne Mühe auskochbar; falls das gründliche Waschen der arbeitenden Hände nicht ausreichend erschiene, ist die Verwendung von auskochbaren event. hölzernen Zangen oder Pinzetten erlaubt und naheliegend.



Fig. 3.
Apparat zum Schleimen des Darms.

II. Schleimen.

Eine zweite große Prozedur betrifft das sogen. „Schleimen des Darmes".

Es besteht dies in einem wieder und wieder wiederholten Durchziehen desselben gegen halbscharfe Kanten. Die Wirkung auf die Darmmembran ist eine höchst vorteilhafte: das Darmhäutchen wird immer heller uud durchscheinender und immer glatter und ebenmäßiger.

Wie diese Prozedur in den Saitenfabriken geschieht, hat Kuhn anderen Ortes geschildert. Neuerdings sind daselbst große Maschinen für diese Zwecke im Gebrauch.

Wir müssen naturgemäß auf die Asepsis der Bearbeitung den

Hauptwert legen und brauchen deshalb eine ganz besondere Maschine. Wir haben sie nach langen Versuchen in folgender Form fertig stellen lassen.

Die kleine Maschine besteht aus einer Serie von Kämmen, deren Zähne teils nach oben, teils nach unten stehen. Das Niveau der Kämme richtet sich nach der Reibung der Darmfäden. (Fig. 3.)

Am Ende der Reihe von Kämmen folgt je eine Walze, auf welcher mittels eines Einsatzholzes die Darmenden ihre Befestigung finden. Es können gleichzeitig 15—20 Darmfäden von je 3 m Länge auf dem kleinen Apparate geschleimt werden.

Das Einsatzholz ist aus der Walze herausnehmbar. Es trägt ein- für allemal die Darmenden vom Beginn der Bearbeitung bis zum Schluß derselben. Ein Anfassen des Fadens ist auf diese Weise ausgeschlossen, wenigstens kann und soll es durchaus vermieden werden.

Sind die Darmfäden mittels ihres Holzes auf den Walzen befestigt, so beginnt das Durchziehen durch die Kämme, bald von links nach rechts, bald umgekehrt, so oft als es beliebt.

Durch diese Prozedur des Durchziehens wird der Darmfaden außerordentlich gefegt und bearbeitet und immer glatter und feiner und gleichmäßiger.

Sowohl Kämme als Walzen sind jeden Augenblick auskochbar, also auf Wunsch absolut steril.

Diese Prozedur des Schleimens wird bei uns eine Reihe von Tagen (4—6) wiederholt; dann der Darm jedesmal wieder in frische Pottaschelösung gebracht. Für diese empfehlen sich vierkantige Schalen, ähnlich wie auf unserem Bilde.

III. Desinfektion.

Ist der Darm genugsam geschleimt und hat ein Aussehen, wie wir es wünschen, so beginnt der Prozeß der Desinfektion als dritter Akt.

Diesem hat naturgemäß ein großer Reinigungs- und Waschungsprozeß vorauszugehen. Wir legen auf dieses Waschen außerordentlich viel Wert; es steht im strengen Gegensatz zu dem, was man in den Katgutfabriken sieht. Natürlicherweise hat es nur mit sterilem, destilliertem Wasser zu geschehen und muß die vollständige Entfernung aller Lauge angestrebt werden,

Dabei hängen die Darmfäden, bei allen diesen und allen folgenden Manipulationen, an ihren Hölzern angeklemmt, fest und

werden mittels dieser leicht und ohne berührt werden zu müssen, von einem Gefäß in das andere übertragen.

Auf diese Weise ist die reinlichste und peinlichste Auswaschung möglich, unter häufiger Erneuerung der Lösungen.

Die Gefäße sind am besten länglich-viereckige Glaskästchen, auf deren Ränder die Klemmhölzer beim Eintauchen der Fäden zu liegen kommen.

In eben diesen Gefäßen ist auch jede weitere chemische Bearbeitung und Imprägnierung der Fäden leicht, ohne daß die Fäden auch nur einmal angefaßt zu werden brauchen.

Diese weitere chemische Bearbeitung verfolgt nun 2 Ziele:

a) das Ziel der absoluten Desinfektion des Fadens,

b) das Ziel der Dauerimprägnierung mit einem Jodsalz oder Silbersalz.

Ist auf die oben geschilderte Weise unter Beobachtung aller Sauberkeit und auf besten, keimfreien Apparaten ein klinisch einwandfreier Rohfaden fast steril gewonnen, so verfolgt die Art unserer jetzt folgenden

speziellen Desinfektion

die letzte Vollendung der Keimfreiheit.

Um diese abschließend zu machen, legen wir auf folgende Punkte Wert:

α) unser Desinfizienz muß eine starke Desinfektionskraft haben. Wir werden diesen Punkt in einem eigenen Abschnitt, S. 202 ff. behandeln und geben Jod und Silbersalzen den Vorzug;

β) es muß jeden Teil der Oberfläche des zu desinfizierenden Materiales (das sind in unserem Falle die 2 Oberflächen der Darmhälfte) gut und zuverlässig erreichen und tüchtig bespülen, so daß mit Sicherheit jeder Keim und jede Spore erreicht und erfaßt und getötet wird;

γ) erst wenn die Ober- und Unterfläche des Darmes, solange sie noch glatt und flottierend und zugänglich sind, steril sind, dürfen die Fäden allein oder mit anderen zusammengedreht und zu Katgut verarbeitet werden.

Diese genannten Punkte erfüllen sich bei unserem Vorgehen ganz von selbst: der leicht flottierende Darm wird auf seinen beiden direkt zugänglichen Seiten von der Desinfektionsflüssigkeit bespült, solange als man es will. Eine Kontrolle der erreichten Sterilität ist jeden Augenblick möglich und soll in der Praxis oft ausgeführt

werden. Das Desinfizienz ist natürlich dann vor der Aussaat sorgfältig (Geppert) abzuspülen.

Um die Desinfektion recht ergiebig und ausreichend zu machen, benötigen wir relativ starke Lösungen und lassen diese relativ lange wirken. Wir benutzen teils Jodpräparate, teils Silbersalze zur Desinfektion, entsprechend der späteren Imprägnierung mit Jod oder Silber (vergl. S. 202—210).



Fig. 4.

IV. Imprägnieruug.

Diese Imprägnierung ist der Idee und Absicht nach ein von der Desinfektion getrennter Vorgang. Die dazu verwendeten Körper sollen den Desinfizienzien jeweils chemisch verwandt sein, trotzdem ist die Imprägnierung an und für sich ein eigener Akt, der mit einer neuen Lösung dem Akte der Desinfektion zu folgen hat.

Gegebenenfalls kann man allerdings vielleicht mit einer Lösung und in einem Akte alles erreichen.

Nach der Desinfektion und Imprägnierung ist fernerhin chirurgische Asepsis bei der Weiterbehandlung der Fäden Bedingung, insbesondere auch bei dem jetzt folgenden Drehen.

V. Drehen.

Ist der Rohdarm keimfrei imprägniert und, wenn nötig, nochmals auf Keimfreiheit kontrolliert, so ist er fertig zum Drehen und Trocknen.

Auch für diese vierte Prozedur mußte eine eigene Einrichtung erdacht werden, die tunlichst einfach ist und doch zuverlässig, sauber und keimfrei arbeitet. Unsere Maschine hat die Form einer sehr (bis 3 m) langen Botanisiertrommel, (s. Abb. S. 199) die oben zu öffnen ist.

Das Instrument hat folgendes Aussehen: Eine auf der Oberseite leicht zu öffnende Trommel wird in der Mitte resp. in ihrer Achse von einem vielfach durchlöcherten Gasrohr durchzogen, das teils zur Desinfektion des Innenraums, teils zur Zufuhr von warmer Luft zum Trocknen dient, teils zur Befestigung anderer Teile.

An den beiden Enden sind Scheiben mit Haken zum Anhängen der Fäden angebracht. Jeder Haken (an einer Seite) ist mittels einer Kurbel und eines kleinen Gummitreibriemens drehbar.

Alle diese Vorgänge, nach dem Einhängen des Fadens, können sich bei geschlossener Trommel, also ganz keimfrei, vollziehen.

Kritik unseres Verfahrens.

Aus den bei der Zubereitung unseres Katguts aufgezählten Punkten sind einige noch einmal speziell herauszugreifen und gesondert zu besprechen.

Es ist dies zunächst die negativ-chemische Seite, d. h. das Fehlen schädlicher Beimischungen.

Und dann die positiv-chemische Seite, d. h. die spezielle Anwendung und Bevorzugung von Jodpräparaten und Silber.

Unser Katgut ist frei von chemischen Fremdkörpern und putriden Substanzen.

Garantiert schon die vorsichtige aseptische Behandlung des Rohdarmes und die Sauberkeit und Asepsis aller Prozeduren das Fehlen von allen putriden und toxischen Stoffen, so sorgt andererseits das intensive Waschen des noch aufgelösten Fadens für das Herausspülen aller differenten Chemikalien, und seien es nur die Laugen bei der Bearbeitung.

Wir legen auf diese Punkte ganz besonderen Wert.

Denn bei dem seitherigen Katgut spielen sicherlich diese Dinge hinsichtlich der chemischen Indifferenz eine große Rolle, und

wäre es zuletzt nur der Rest konzentrierter Pottasche, der in dem Faden klebt.

Aber außer dieser Lauge enthält der seitherige Faden viele faulige Körper, denn bei der usuellen Behandlung der Därme läßt man im Interesse der besseren Bearbeitung den Darm etwas faulen. So findet das erste Schleimen im Schlachthause meist erst am 5. Tage statt, und auch in den Fabriken schadet etwas faulige Gärung den Präparaten nicht.

Wenn das Jod sich nach der Claudiusschen Empfehlung so gut im Katgut bewährte, so liegt dies nicht zum geringsten Teil daran, daß gerade Jod nach Behring am ersten imstande ist, putride Stoffe chemisch zu binden, resorbierbar und so unschädlich zu machen.

Unser Katgut enthält von dergleichen putriden Substanzen bei der Art unserer Behandlung nichts. Aber auch andere Chemikalien spülen wir sehr sorgsam aus und sorgen, daß von ihnen nur diejenigen in dem Darm bleiben, die wir mit Vorteil darin haben wollen.

Wir wollen unseren Chemikalien, die wir für die Katgutbereitungen verwenden, in folgendem ein eigenes Kapitel widmen.

Verwendung von Jod und Silber.

Wie oben berührt, benutzen wir zur Desinfektion der frischen Katgutdärme Jodsalze und Silbersalze.

Bei der eminenten Bedeutung dieser Frage ist es am Platze, diesen beiden Körpern nach der genannten Richtung einen eigenen Abschnitt zu widmen.

Jod und Silber gehören bereits dem pharmakologischen Schatz der alten Medizin an; von dem unverkennbaren Wert dieser beiden Präparate machten bereits die alten Ärzte umfassenden Gebrauch. Diesen Wert muß jeder Kliniker, der offenen Auges die Wundvorgänge verfolgt, anerkennen. Auch wir haben für die eigentümliche Beeinflussung der Wunden durch die Gegenwart von Jodkörpern und Silbersalzen sehr viel übrig und verstehen sehr wohl das hohe Lied, das neuerdings Senn [1]) den Jodiden und ihrer Verwendung in der Chirurgie und Gynäkologie sang, und die Arbeiten aus der französischen Literatur [2]), die ebenfalls geradezu begeistert den

1) Senn, Jodine in surgery, with special reference to its as antiseptic. International magazine Chicago, 1905, Nr. 1.

2) Pouchet, L'Jode et les Jodiques. Editeur: O. Doin. — Lortat-Jacob.

Jodiden das Wort reden und ihre hohe Bedeutung für die Tätigkeit des Lymphgewebes, für die Vorgänge des Gewebszerfalls und der Resorption und für alle Stoffwechselvorgänge, Zirkulation und Respiration hervorheben.

Andererseits wissen wir die Bestrebungen zu schätzen, welche immer neue lösliche Silberverbindungen in den Arzneischatz einzuführen suchen, angefangen vom Protargol, Ichthargan, Argonin, Argentamin bis zu den neueren Albargin, Largin, Nargol, Novargan, Sophol, und begreifen sehr wohl die Begeisterung und die Nachhaltigkeit, mit denen Credé den Silbersalzen ihren Platz in der Wundbehandlung geben will.

Seit Jahren sammelt Kuhn alle Literatur über die beiden Körper:

Sie erfüllen zunächst unsere Wünsche hinsichtlich der Desinfektion, dann aber auch alle die Forderungen, die wir für eine Imprägnierung haben, wie wir in folgendem zeigen werden.

A. Jod und Silber als Desinfizienzien.

Zunächst müssen wir Jod und Silber und ihre Verbindungen hinsichtlich ihrer Wirkung als einfache Desinfektionsmittel, in unserem Falle angewandt auf eine nicht keimfreie frische Darmmembran, betrachten.

Nach dieser Richtung ist nun folgendes zu notieren:

I. Jod.

Jod selbst ist im freien Zustande, namentlich im Status nascendi ein ausgezeignetes Desinfektionsmittel. Schon Robert Koch hatte dies erkannt und experimentell bewiesen und vielfach betont. Er hatte gefunden, daß eine gesättigte Lösung von Jod in Wasser (d. i. 1:5000,0) bereits genügt, um in 24 Stunden Milzbrandsporen zu töten.

Nach anderen (Jacobi) ist die Reihenfolge der Mittel zur Desinfektion, verglichen nach ihrer Wirkung auf Milzbrandsporen folgende:

Tinct. jodi,
Monochloressigsäure,
Terpentinöl,
Juniperusöl.

Dabei bleibt zu bemerken, daß nach anderen Autoren (Lister, Kocher) schon Juniperusöl als Katgutdesinfizienz sehr geschätzt wurde.

Ein Punkt bleibt wichtig und muß besonders betont werden, d. i. die Tatsache, daß die Desinfektionskraft des Jods bedeutenden Schwankungen unterliegt, je nach dem Medium, in dem es gelöst ist, und den Substanzen, die neben ihm in der Lösungsflüssigkeit vorhanden sind. So ist die Desinfektionskraft auf Fleischwasser sehr viel geringer als in reinem Wasser.

Über die Tragweite der Desinfektionskraft liegen sehr beruhigende Versuche vor:

Kinnemann[1]) gibt über die desinf. Wirkung des Jod Folgendes an: Jodlösungen (in Jodkali) von 0,2 bis 1 Proz sind der üblichen 1 ‰ Sublimatlösung an keimtötender Kraft überlegen und haben vor ihr mannigfache Vorteile. Eine 0,5 prozentige Lösung reicht für alle Zwecke aus. Die Experimente erstreckten sich auf Streptococcus pyogenes, Staphylococcus pyogenes, Tuberkelbacillus, Anthraxbazillen, Sporen u. a.

Claudius fand mit den Sporen der Gartenerde, daß dieselben nach achttägigem Verweilen in seiner Lösung sicher getötet sind.

Martina machte mit Milzbrandsporen sehr eingehende und zuverlässige Versuche (Claudiussche Lösung, vergl. Martina S. 145—147). Nach ihm geht Milzbrand auch in Sporenform, in ganz frische Jodjodkaliumlösungen eingelegt, in ½ Stunde zugrunde. Er hatte Milzbrandfäden von 25 Minuten an, alle 5 Minuten entnommen und sehr energisch in sterilem Wasser ausgewaschen und in Bouillonlösungen kontrolliert. Auch ältere Lösungen sind noch desinfizierend.

Wie die Art der Desinfektion zustande kommt, bleibt offen: ob es das Jod ist, ob der nach Spaltung des Wassermoleküls freiwerdende Sauerstoff, oder ob die Jodwasserstoffsäure das desinfizierende Agens ist, ist nicht für den Einzelfall festzustellen.

Sicher ist, daß die desinfizierende Kraft ausschließlich dem freien Jod zukommt; dieses freie Jodmelokül tritt, wenn es gerade frei ist, in direkte Verbindung mit dem Eiweiß der Bakterienleiber und erstickt ihr Leben. Außerdem ist das freie Molekül sonst chemisch äußerst aktiv: es vermittelt, indem es das Wassermolekül sprengt, die Bildung von freiem naszierendem H und O, welche beide antibakteriell wirken, ferner kann es zur Bildung von JH

1) Kinnemann, Die antibakterielle Wirkung des Jod. Journ. of Amer. Assoc., Nr. 9 u. 10.

kommen, oder zur Bindung von Jod an Sauerstoff, oder von Jod an JK als KJ_2, welche Verbindungen alle antibakteriell sind.

Am meisten fördert die chemischen Umsetzungen in der Lösung das Einbringen des neuen organischen Materials: das Jod geht mit allen Fettsäuren, jeder Muskelfibrille, jeder Bindegewebsfaser Verbindungen ein.

Wie es um andere Jodverbindungen hinsichtlich ihrer antiseptischen Wirkung steht, ist uns nicht gerade des Genaueren bekannt. Dem JK schreibt Martina auch leicht desinfizierende Kraft zu, auch andere wirken leicht antiseptisch, wie wir von KJ_2 lasen.

Über Jodkali-Urin fanden Schäffer und Steinschneider[1]) das auffallende Ergebnis, daß nicht eine einzige Aussaat Wachstum des vorhandenen Gonococcus zeigte. Gonokokken, welche nur 5 Minuten in der Jodkali-Urinaufschwemmung gewesen, hatten sichtlich ihre Entwicklungsfähigkeit verloren. Auch Jodoform und selbst Jodoformdämpfe haben nach Schäffer[2]) eine starke Gonokokkenabtötende Kraft.

Auf einen besonderen Punkt in der Frage der Desinfektion des Katguts durch Jod wurde in Anlehnung an den Haeglerschen Fadenversuch von Martina aufmerksam gemacht, das ist eine Art von Dauerdesinfektion des Katgutfadens auch einer später erfolgenden Berührung gegenüber.

Werden Bergmannsches oder Krönigsches und Jodkatgut je 5 Minuten durch die ungereinigte Hand gestreift und dann in kleinen Stückchen in Bouillonkultur gebracht, von der nach 1—2 Tagen Platten gegossen werden, so zeigen die Bergmannschen und Krönigschen Fäden reichliche Bakterienflora, die mit Jod behandelten Fäden kein Wachstum.

Ähnlich lauten die Angaben von

v. Moschewitz (Dry jodine Catgut. Annals of Surgery, Sept. 1905). Verfasser machte verschiedene Versuche, um die Sterilität und die antiseptischen Eigenschaften des trockenen Jodkatguts zu prüfen, indem er es dabei mit dem nach der Bergmann-Schimmelbuschschen Methode hergestellten Sublimatkatgut verglich. Er infizierte Jodkatgut und Bergmannkatgut mit verschiedenen Kokken und warf es in eine sterile Bouillon: mit dem ersteren infizierte Bouillon zeigte kein Wachstum, wohl aber die mit dem zweiten infizierte. In einer weiteren Versuchsreihe legte er infiziertes trocknes Jod- und Bergmannsches Katgut auf Agarplatten; auf

1) Verhandl. des IV. Dermatol. Kongresses, l. c.
2) Schäffer, V. Dermatol. Kongreß, l. c.

den mit Jodkatgut beschickten Platten wuchs niemals etwas, während auf den mit Bergmannschem Katgut beschickten einige wenige Kolonien wuchsen. Experimente an Tieren versagten allerdings, indem die Tiere starben, nachdem ihnen Stücke von mit Anthraxbazillen infiziertem Jodkatgut unter die Haut gebracht waren.

v. Moschewitz zieht aus seinen Versuchen den Schluß, daß das Jodkatgut 1. überhaupt nicht infizierbar und 2. dem Bergmannschen Sublimatkatgut überlegen ist.

Die Befunde von Moschewitz wurden von Herhold in voller Ausdehnung bestätigt (Deutsche med. Wochenschrift 1905, Nr. 51).

Er schloß aus seinen ausgezeichneten Versuchen ebenfalls, daß Jodkatgut überhaupt nicht infizierbar ist.

Nach diesen Versuchen schützt das Jod auch die Katgutfäden vor nachfolgender Fingerinfektion, eine Frage, der Kuhn bereits anderenorts seine [1]) Aufmerksamkeit gewidmet hat.

2. Silber.

Silber hat als Desinfiziens seine Hauptempfehlung und Hauptverwendung durch Credé erhalten, der auch das große Verdienst hat, einige praktisch brauchbare neue Verbindungen des Silbers, so

das zitronensaure Silber-Itrol,
das milchsaure Silber-Actol,
das Collargol, Unquentum Credé usw.

in den Arzneischatz eingeführt und ihre klinische Bedeutung dargelegt zu haben.

Schon das metallische Silber hat desinfizierende Eigenschaften, daher seine Verwendung in der Volksmedizin, auf Wunden. Wahrscheinlich werden durch die Bakterienprodukte gewisse antiseptische Silbersalze gebildet, z. B. milchsaures Silber. Vergl. über diese Fragen, was Credé S. 8 in „Silber und Silbersalze" sagt.

Eine besondere Stellung nimmt das Collargol ein. Es ist der Hauptrepräsentant der löslichen Silberpräparate und stellt eine kolloide Form des metallischen Silbers dar, die wasserlöslich ist, auch in Brunnenwasser gelöst bleibt und viele angenehme Seiten hat.

Dieses Collargol hat nach Credé antiseptische [2]) Eigen-

1) Kuhn, Keimfreies Infilatorium. Zentralbl. für Chirurgie, 1903, Nr. 7. Fabr.: Jetter u. Scheerer, Tübingen.

2) Eine andere Lesart finden wir bei Marshall and Macleod Neave. Nach diesen Autoren hat Collargol geringe desinfizierende Eigenschaften.

schaften: mischt man kolloidales Silber zu Agar, schon in kleinen Mengen, so bleibt auch bei Bruttemperatur jede Entwicklung von Kulturen aus.[1])

Nach Angelo Boldoni tötet die 1 proz. Collargollösung Staphylococcus albus nach 20 Minuten, Staphylococcus aureus nach 30 Minuten, Streptococcus nach 32 Minuten.[1])

Die Konzentrationen, die Credé für die praktische Wundbehandlung empfiehlt, sind:

eine schwächere Lösung 1:5000,0 und
eine stärkere Lösung 1:500,0.

Die Wirkungsweise des ungelösten Silbers hat schon früh die bedeutendsten Forscher beschäftigt. Behring bereits und nach ihm Schill wiesen nach, daß Gold, Silber, Quecksilber sog. keimfreie Zonen auf infizierten Versuchsplatten machten. Daß Silbersalze, die unter dem Einflusse der Keimentwicklung sich bildeten, die Vermittler dieser Antisepsis sind, wurde durch Neutralisierung der gebildeten Säuren etc. bewiesen. Die Säuren dürften vornehmlich Milchsäuren und der zuerst gebildete antiseptische Körper „milchsaures Silberoxyd" sein. Aber auch dieses befindet sich nicht frei in dem Substrate, sondern ist jedenfalls an Eiweiße gebunden, aber auch in löslicher Form, sei es in Hydroxyl- oder in Amid- oder Imidgruppen.

Wirkt nach dem Gesagten schon metallisches Silber antibakteriell, so ist diese Wirkung noch deutlicher bei seinen löslichen Salzen.

Für diese ist noch folgende Tatsache ganz besonders bemerkenswert: Während andere chemische Körper, z. B. freies Jod und Sublimat, einen ganz beträchtlichen Unterschied in ihrer desinfektorischen Kraft, z. B. Milzbrand gegenüber, erkennen lassen,

je nachdem der Nährboden rein wässrig ist, oder eiweißartige Körper enthält, z. B. Blutserum,

ist dies bei Silber ganz anders. Während auf Blutserum Sublimat erst in Lösung

von 1:8000

die Entwicklung von Milzbrand hemmt, tut dies Silberlösung schon in einer Konzentration

von 1:80000.

1) Eine andere Lesart finden wir bei Marshall and Macleod Neave. Nach diesen Autoren hat Collargol geringe desinfizierende Eigenschaften.

In wässriger Lösung ist das Verhältnis umgekehrt und der Unterschied nicht so groß:

1:30000 zu 1:80000.

Infolge dieser Tatsache, die den Silbersalzen geradezu eine Ausnahmestellung auf organischen Nährlösungen anweist, kommt Behring schon zu dem für unsere Frage wichtigen Satz:

„Überall da, wo wir es mit dem Blute selbst, oder mit Flüssigkeiten zu tun haben, welche in ihrer Zusammensetzung dem Blute mehr ähnlich sind, als jene künstlichen Nährlösungen, ist das Silber in seinen Lösungen unter allen bisher geprüften antiseptischen Mitteln das leistungsfähigste und leistet etwa fünfmal mehr als Queksilberchlorid."

Eine ausgezeichnete vergleichende Arbeit über den antiseptischen Wert zahlreicher Silbersalze liegt aus der englischen Literatur neuerdings vor. Marshall und Macleod Neave[1]) untersuchten im Auftrage des Therapeutic Committee of the British Medical Association vergleichsweise den Wert verschiedener Silberverbindungen nach ihrer antiseptischen Seite. Die Untersucher waren hierbei für kein Präparat besonders interessiert.

Zunächst wurde der Prozentgehalt der einzelnen Präparate an Silber bestimmt, dies geschah durch Veraschen, Erhitzen mit Salpetersäure, Auflösen in Wasser und dann Titrieren mit zentinormalem Ammoniumsulfocyanid.

Die Resultate dieser Bestimmungen sind folgende:

Collargol	enthält	86,6	Proz.	Silber
Fluorsilber	„	81,7	„	„
Silbernitrat	„	83,6	„	„
Itrol	„	60,8	„	„
Actol	„	51,5	„	„
Argentol	„	31,2	„	„
Ichthargan	„	27,1	„	„
Argyrol	„	20,0	„	„
Albargin	„	13,4	„	„
Nargol	„	9,6	„	„
Largin	„	9,4	„	„
Novargan	„	7,9	„	„
Protargol	„	7,4	„	„
Argentamin	„	6,4	„	„
Argonin	„	3,8	„	„

1) Marshall and Macleod Neave, The bactericidal action of compounds silver. British medical journal 18. Aug. 1906, S. 359.

Diese Resultate wurden benutzt bei der Herstellung der verschiedenen Lösungen: Jede Lösung wurde so hergestellt, daß sie einen bestimmten Gehalt an Silber hatte. Dies schien die einzige annehmbare Methode zu sein, um Vergleichswerte zu schaffen. So enthält z. B. eine 25proz. Argyrollösung 5 Proz. Silber, eine 0,5proz. Protargolösung 0,037 Proz. Silber.

Zur Prüfung wurde sowohl eine gemischte Kultur von Staphylokokken benutzt, als auch eine Reinkultur.

Die Resultate sind folgende:

Zahlen zeigen, daß hinsichtlich der baktericiden Wirkung die verschiedenen Silberpräparate in 3 Gruppen zerfallen:

1. Diejenigen, welche sehr baktericid sind; diese Gruppe umschließt die meisten der untersuchten Substanzen, namentlich: Silbernitrat, Fluorsilber, Actol, Itrol, Argentamin, Argentol, Ichthargan, Largin, Novargan und Protargol.

Die baktericide Wirkung dieser in Lösungen von demselben Silbergehalt ist schließlich ähnlich; vielleicht ist Actol das beste; doch stehen die anderen (vergl. oben S. 207) bei derselben Silberkonzentration nicht gerade nach.

2. Ein Präparat — Nargol — ist wenig baktericid.

3. Zwei — Argyrol und Collargol — besitzen keinerlei(!!) baktericide Eigenschaften (vergl. oben S. 206).

Aus dieser Tatsache erhellt, daß der Gehalt an Silber, den eine Silberverbindung hat, kein Kriterium für seine baktericide Kraft ist.

Dazu scheint es in Hinsicht auf die Erfolge, welche manche Kliniker mit Argyrol haben, nicht, als ob dieselben der bakteriologischen Kraft des Präparates zuzuteilen wären. —

Eine weitere Arbeit über den antiseptischen Wert der Silbersalze, Argent. nitricum, Argonin, Argentamin, stammt aus der Breslauer dermatologischen Klinik.

Nach Schäffer[1]) und Steinschneider[2]) wirken Argentum und Argentamin (Äthylendiaminsilberphosphat) jedes in seiner Art sehr deletär auf Mikroorganismen, hier Gonokokken. Eine besonders auch uns interessierende Bemerkung ist die hinsichtlich der sog. „Verschlechterung des Nährbodens". Argentum nitricum hat eine auffallend große Fähigkeit, den Nährboden zu verschlechtern (Bespülung von Platten mittels Lösungen); Argentamin

1) Schäffer, Desinfektionsversuche an Gonokokken. Verhandl. des V. Deutschen dermatol. Kongresses.

2) Steinschneider u. Schäffer, Widerstandsfähigkeit der Gonokokken. Verhandl. des IV. Deutschen dermatol. Kongresses.

weniger. Die Autoren nehmen eine Dauerverbindung zwischen dem Serum-Agar und dem Silber an. (Wichtig für unser Katgut! vgl. S. 214).

In der Kulturlösung ist Argentamin noch dem Argentum überlegen. Argonin ist wieder etwas schwächer.

Allerdings erreichte, an den Gonokokken gemessen, kein Silbersalz das Hydrargyrum oxycyanat., das stärker sein soll, wenn auch der Abstand nicht allzu groß ist.

Recht interessant betreffs der Frage der soeben erwähnten Verschlechterung des Nährbodens resp. der Fernwirkung der Argentumpräparate ist folgende Tabelle bei Marshall.[1])

Auf Reagenzgläser, die infizierte Nährböden enthalten, werden Silberpräparate, alle mit gleichem Argentumgehalt, in Lösungen aufgebracht und die Tiefenwirkung aus dem Ausbleiben der Keimentwicklung in mm gemessen.

		frei	Wachstum
Silbernitrat	0,5 Arg.	13,0	24
Fluorsilber	„	13,0	24
Argentamin	„	15,5	19
Protargol	„	19,0	24
Albargin	„	17,0	17
Ichthargan	„	16,0	19
Largin	0,25 Proz. Arg.	9,5	31
Argyrol	10 „ „	20,5	9
Controlröhre		00	50

Eine andere Arbeit, welche den desinfektorischen Wert der Silbersalze vergleicht, liegt aus Italien von Paternò vor, der namentlich das Fluorsilber von allen löslichen Silbersalzen als das wirksamste findet.

Eine praktische Anwendung dieser Untersuchungen macht Perez (Rom) in: Il policlinico. Sept. 1902.

Perez (Über ein neues in der Klinik Roms von Durante ausprobiertes Antiseptikum Tachiol [Silberfluor]).

Das Präparat ist dargestellt und empfohlen von Prof. Paternò. Es wird gewonnen durch Behandlung von Silberoxyd mit Fluorwasserstoffsäure, ist ein sehr lösliches, leicht zerfließendes Salz und in der Lösung von 1 $^{0}/_{00}$ absolut unveränderlich. Das Mittel empfiehlt sich außer durch seine hervorragend antiseptischen Eigenschaften, in welchen es das Sublimat übertrifft, dadurch, daß es nicht toxisch wirkt und keinerlei schädigenden Einfluß auf das Gewebe ausübt. Für gewöhnlich kommen wie beim Sublimat Lösungen von 1:1000 zur Anwendung. In

1) Marshall and Macleod Neave l. c.

derselben Stärke eignet es sich auch zu Einspritzungen in die Harnröhre, die Blase und zur intrauterinen Irrigation. Lösungen von 1:100 werden angewandt, wenn man die antiseptische Wirkung mit der mäßig kauterisierenden vereinigen will.

Betreffs der genaueren Einzelheiten bringt das Original folgende Zahlen: der antiseptische Wert schwankt etwas, je nach der Lebenskraft der Kulturen und der Sporen, welch letztere, namentlich beim Milzbrand, sehr verschieden resistent sind (Esmarch. Perez). Die vegetat. Milzbrandformen starben ab in Lösungen von 1:200 000 bis 1:20 000, die Sporen bei 1:10 bis 1:2000.

Über die Größe der antiseptischen Kraft von Actol (Argent. lacticum) und Itrol (Argent. citricum) gibt Credé selbst folgendes an:

Lösung (wässrig) 1:4000, Tötung von Staphylokokken und Streptokokken in 10 Minuten.

Lösung 1:80000 (Blutserum) } Hemmung sicher.

Bei Marshall lesen wir betreffs Aktol von Lösungen von 0,005—0,01 Proz. Argentumgehalt, welche in 5—10 Minuten gemischte Kulturen von Staphylococcus töten; das ist gleichbedeutend mit Lösungen von Aktol von 1:5000 bis 10 000.

Wie andern Orts erwähnt, ist es mit Fluorsilber, Itrol u. a. ähnlich und auch mit anderen Silberverbindungen nicht schlechter (siehe oben S. 208).

B. Jod und Silber als Imprägnierungen.

Aber auch hinsichtlich unserer anderen chemischen Forderungen, die wir betreffs Imprägnierung der frischen Därme mit bestimmten chemischen Agenzien haben, sind Jod und Silber Körper von ganz hervorragendem Wert. Sie dienen dazu, dem Faden jene chemischen Qualitäten zu geben, die wir oben forderten.

Zergliedern wir diese ins einzelne, so sind es folgende.

Jod und Silber liefern die positiven Seiten, die wir durch die Imprägnierung dem Darme geben wollen (siehe oben S. 192).

I. Mit Jod.

Bei der Art und Weise, wie an dem aufgeschwemmten Rohdarmfaden die Jodlösung an die beiden Oberflächen und an jede Fibrille des Gewebes herankommen kann, tritt das Jod in eine außerordent-

lich intime Verbindung mit jeder Fibrille. Die Folge ist eine Jodeiweißverbindung.

In dieser Form nun helfen die Jodkörper die heteroplastisch wirksamen und chemisch differenten Wirkungen des implantierten Tiergewebes neutralisieren und paralysieren.

Merkwürdigerweise wird diese Heteroplasie, die doch auch allein schon, ohne daß noch andere Körper in Frage sind, bei der Auflösung des Katgutfadens sich chemisch geltend machen muß, in der Literatur wenig gewürdigt.

Allein sie ist und bleibt unbestreitbare Tatsache, und das tote, in Auflösung begriffene Tiergewebe fordert seine Rechte.

Zum ersten Male lesen wir die Katgutfrage vom Standpunkt der Heteroplasie aufgefaßt bei Lesser.[1]) Er kann dem Katgut in der damaligen Zeit und unter den damaligen Voraussetzungen wenig Gutes nachrühmen.

Weitere Mitteilungen über organische Fremdkörper in Wunden liegen vor von

Hallwachs, Über Einheilung von organischem Material unter antiseptischen Kautelen. Archiv f. klin. Chir., Bd. 24, S. 122.

Rosenberger, Über das Einheilen unter aseptischen Kautelen und das Schicksal frischer und toter Gewebsstücke in serösen Höhlen. Langenbecks Archiv, Bd. XXV, 1880.

F. Marchand, Untersuchungen über die Einheilung von Fremdkörpern. Beitr. zur pathol. Anatomie, Bd. IV, Heft 1.

Klemm glaubt, daß die Mißerfolge, die man gelegentlich mit Katgut beobachtet, (besonders in Fällen, wo wie z. B. bei ihm, oft eine 3—4fache Etagennath angelegt wurde,) sich auf die gleiche Ursache, wie die bei der Heilung unter dem feuchten Blutschorf zurückführen lassen.

Katgut ist eben eine tierische Membran, die zerfällt und als Nährboden dient. Erst auf dem so etablierten toten Substrat findet die Einnistung von Keimen statt.

Nach unserer Meinung sind hierbei noch mehr die Heteroplasie des implantierten Gewebes zu betonen, und dessen dem Körper fremde, fast feindliche Eigenschaften, die nach Behring bei der Auflösung fast giftig wirken können.

Wir wissen nun aber seit Behring (1882), daß zerfallendes Gewebe, das sonst leicht giftig wirken kann, in Gegenwart von Jod Jod-

1) Lesser, Über das Verhalten von Katgut im Organismus und über Heteroplastik. Virchows Archiv 1884, Bd. 95, S. 211.

eiweißverbindungen bildet, die sehr leicht resorbiert werden. In dieser Tatsache liegt die Bedeutung des Jodoforms namentlich in der infizierten Wunde, wo der naszierende Wasserstoff aus dem Jodoform Jod frei macht. Dieses Jod geht mit den Ptomainen unschädliche und resorbierbare Jodeiweißverbindungen ein (de Ruyter).

Ähnliches bewirkt Jod in jeder Wunde, in der totes Material lagert.

Ferner hat das Jod nach anderer (Lortat-Jacob) Erfahrung (Pouchet) einen stimulierenden Einfluß auf die Vorgänge des Gewebezerfalls. — Das Jod, im freien Zustande, ist im Organismus imstande, Wasser zu zersetzen, die untenstehenden Verbindungen und Dissoziationen zu bewirken, Sauerstoff in den Status nascendi zu bringen, und alle Oxydationsprozesse zu fördern, teils durch das Freimachen des Sauerstoffs, teils durch interessante Modifikationen der molekularen Verbindungen, z. B.:

$$2J + H_2O = HJ + JOH$$
$$2JOH = 2J + H_2O + O_2$$
$$JOH + NaHO = NaJ + HO_2 + O \text{ usw.}$$

Die Jodkörper haben ferner einen ganz spezifischen Einfluß auf die Leukocyten. Ist das Jod schon nach ältesten Erfahrungen und nach neuesten Bestätigungen (Pouchet: L'ïode et les jodiques) das Medikament par excellence des lymphoiden Gewebes und der lymphatischen Apparate, so macht es sich in der Katgutfrage bezüglich der Leukocytenfrage sehr angenehm geltend: es reguliert die Tätigkeit der Leukocyten in der Resorptionsfrage des Katguts.

Hat man manchen Arten von Katgut (Poppert, Saul, Heidenhain) den Vorwurf der Chemotaxis gemacht, so wirkt Jod (Heinz) nicht direkt chemotaktisch. Es verhindert sogar nach Versuchen am Froschmesenterium (Binz) die Auswanderung von Leukocyten.

Und doch regt es eine Art von Leukocytose (Pouchet-Martinet) an; es bewirkt die Vermehrung der mononukleären Zellen, während es die polynukleäre Leukocytose (im Gegensatz zu Serum, Nukleinsäure) verhindert. Bekanntlich regt Jod auch die Phagocytose (Lomry, Mourel) an, während es die Riesenzellenbildung im Tuberkel (Marchand, Stubenrauch) hintanhält.

Heinz meint zum Schlusse, daß zwischen Jod und Leukocyten eine Beziehung bestehe, und zwar glaubt er, „daß die Leukocyten durch die Einwirkung des Jods zu gesteigerter Leistungsfähigkeit angeregt werden; sie eilen in größerer Zahl an die Arbeitsstätte und vollenden die ihnen obliegende Arbeit in kürzerer Zeit."

Die Jodkörper üben einen besonderen Einfluß auf die Resorptionsvorgänge im Körper aus: dies ist eine der ältesten Tatsachen der Medizin. Die meisten der Badeorte der Alten sind jodhaltig; seinen die Resorption befördernden Eigenschaften verdankt das Jod seine Verwendung bei allen lymphatischen Krankheiten, allen Exsudaten, auch bei der Arteriosklerose und bei dem Asthma und der Lues.

Wie der Einfluß des Jods auf die Resorption zu erklären ist, steht nicht ganz fest: Binz hat gezeigt, daß Protoplasma in Gegenwart von CO_2 Jod aus Jodkalium abzuspalten vermag. Dieses aktiv gewordene Jod führt zu beschleunigtem Gewebszerfall.

Andere Autoren, Henrizeau und Corin, wiesen gesteigerte Ausscheidung von Stickstoff und Zunahme der Phosphate, sowie der Kohlensäure bei Jodgebrauch nach.

Andere meinten, eine Erhöhung der Stromgeschwindigkeit im Blute durch Jod annehmen zu müssen, wieder andere eine Zunahme der Durchlässigkeit der Gefäßwände, was beides die Resorption beförderte.

Nach unserer Ansicht liegt ein Hauptvorteil für die Resorption

1. in der Tatsache, daß Jod örtlich keine Nekrose bildet im Gegensatz z. B. zum Terepenthin (Heinz),

2. daß es die Bildung leicht resorbierbarer Jodeiweißverbindungen veranlaßt (Behring),

3. daß es das lymphoide Gewebe zu erhöhter Tätigkeit anregt (Lortat-Jacob).

Endlich wirken Jodkörper als Dauerantiseptika und verhindern sekundäre Infektionen um das Katgut (siehe oben S. 204—205).

Dies ist folgendermaßen zu erklären:

a) Das stets neu freiwerdende Jod ist ein gutes Desinfiziens gegenüber allen Keimen.

b) Dasselbe freiwerdende Jod bindet alle Bakterienprodukte und Toxine, macht sie so nach chemotaktischer und toxischer Richtung unschädlich, und bringt sie zur Resorption.

c) Gerade diese rasche Resorption entzieht der etwa folgenden Infektion das Material und den Boden, und macht eine Ansiedlung unmöglich (ähnlich wie eine gute Drainage).

Alle diese 3 Punkte sind demnach wichtig zur Verhütung von Sekundärinfektionen an den Implantationsstellen des Katguts.

Daß diese Infektionen Tatsache, wissen wir aus der Literatur, namentlich auch durch die experimentellen Versuche von Or-

landi[1]): Infizierte dieser Tiere intravenös mit Eiterbakterien, so fanden an den Katgutstellen Lokalisationen von Eiterungsprozessen statt.

II. Mit Silber.

Mit unserer Imprägnierung mit Silber, die in der von uns an anderer Stelle zu schildernden Weise vorgenommen wird, und in der Hauptsache in einer innigsten Durchtränkung des Fadens mit metallischem Silber besteht, erhalten wir alle die Vorteile, die wir seit altersher an dem Silberdrahte schätzen.

Diese Vorteile des Silberdrahtes liegen aber nicht allein, wie man manchmal zu glauben versucht ist und es oft aussprechen hört, in dem Mangel an Imbibierbarkeit des Fadens. Hier spielen auch chemische Verhältnisse mit.[2])

Unserem Katgutfaden vermögen wir nun durch Imprägnierung mit metallischem Silber einen guten Teil der Vorteile des Silberdrahtes zu geben, ohne seine Nachteile.

Auch seither sind schon Silberimprägnierungen geläufig. Außer der mit metallischem Silber imprägnierten Gaze, Seide und den Drains kommt noch ein von Credé bereitetes Katgut, das aus fertigem Rohkatgut gemacht wird, im Handel vor.

Dasselbe wird mittels 1 proz. Aktollösung, in der es 8 Tage liegen bleibt, hergestellt. Indem das Katgut dann an das Licht gestellt wird, scheidet sich das Silber als metall. Niederschlag aus. Nach 24 Stunden wird der Faden gewaschen und dann in Alkohol aufbewahrt.

Die Verwendung der Silberimprägnierung hat folgende bakteriologische Veranlassung. Silber hat die Eigenschaft, das Bakterienwachstum in seiner unmittelbaren Umgebung zu verhindern.[3]) Das Silber soll sich (nach Versuchen) in dieser Weise nicht nur auf Plattenkulturen, sondern auch im Körper so verhalten.

Die Erscheinung des Ausbleibens des Bakterienwachstums beruht, wie oben berührt, nach Credé-Beyer darauf, daß Silber mit den Stoffwechselprodukten der Spaltpilze antiseptisch wirkende Silbersalze bildet. Sind Spaltpilze nicht vorhanden, so verhält es sich

---

1) Orlandi, l. c.

2) Vergl. was wir oben über „Fernwirkung und Verschlechterung des Nährbodens“ gesagt haben, S. 208.

3) Vgl. oben die Tabelle über Fernwirkung des Silbers von Marshall, S. 209.

im Körper als vollständig indifferenter Körper. Silber wirkt also automatisch wie ein Sicherheitsventil und garantiert Sterilität.

Außer dieser bakteriziden Eigenschaft des löslichen Silbers nimmt Credé, gestützt auf die Arbeit von Schade[1]), eine elektrokatalytische Kraft im Silber an, d. i. seine Eigenschaft, durch Erzielung elektrischer Ströme Oxydationsvorgänge einzuleiten und den Wasserstoff- und Sauerstoffausgleich in den tierischen Flüssigkeiten zu erleichtern; an dritter Stelle soll Silber nach Rodsewicz[2]) eine Vermehrung der großen vielkernigen Leukocyten, die eine erhöhte Phagocytose zur Folge hatte, bewirken.

Bei unserem Vorgehen imprägniert sich das Katgut zu einem festen, zähen, äußerst harten Faden, von sehr gesteigerter Zugfestigkeit. Auch von Credé und anderen sehen wir die Kräftigung des Fadens durch die Silberbehandlung sehr betont.

Wir schließen uns zum Teil gerne an bewährte Methoden an, die wir selbst schätzen, und die wir vielleicht als einwandfrei erklären müßten, wenn sie nicht vom fertigen Katgut ausgingen. Denn wir haben bei Greife (S. 156) gesehen, wie schwer wässrige, oder alle Lösungen in den fertigen Katgutfaden dringen, wie das Zentrum unberührt bleibt, oder höchstens radienartig, entsprechend der Wicklung durchdrungen wird.

Dabei vergessen wir selbst die Bilder nicht, welche Stich seiner Arbeit im Zentralblatt, Nr. 46, 1906 über „Katgut mit Argent. nitr. behandelt", beigibt.

Unsere Imprägnierungen.

Wie imprägnieren wir nun unseren Katgutdarm mit Jodsalzen?

I.

Welche Jodverbindungen wählen wir, und in welcher Reihenfolge lassen wir sie wirken?

Diese Fragen dürften vielleicht noch nicht ohne weiteres definitiv zu entscheiden resp. zu lösen sein. Hier muß die Erfahrung vielleicht auch noch das eine oder andere bessern.

Sehr lehrreich ist nach dieser Richtung die Geschichte der Jodimprägnierung. Vergl. hierzu S. 175—177.

---

1) Schade (Kiel), Die elektrolytische Kraft der Metalle. Verlag von F. C. W. Vogel, 1904.

2) Rodsewicz, Über den Einfluß des lösl. Silbers. Diss. Petersburg 1904,

Die ersten Benutzer wählten Jodoform (Körte, Rosenbach, Jacobi, Senn) und waren mit ihren Resultaten zufrieden.

Dann folgte Claudius, der sein Katgut in wässrige Jodjodkalilösungen legte, 5 bis 8 Tage. Leider sollen dabei die Fäden an Zugfestigkeit verlieren, namentlich wenn das Katgut noch länger in der Lösung liegt (Martina), darum empfahlen andere nachheriges Aufbewahren in Alkohol, oder in trocknem Zustande (Moschewitz, Herhold) in dunklen Gefäßen.

Ähnliche wässrige Lösungen empfahl auch Bloch.

Andere ziehen alkoholische Lösungen, also eine Art Jodtinktur vor: so Salkindsohn; bei dieser Präparation soll die Festigkeit nicht leiden.

Später ist eine Jodlösung in Gebrauch gekommen, deren Präparierung von ihren Autoren (Schmitt-Billmann) geheim gehalten wird.

In einer französischen Mitteilung (Tanton) finden wir Jodaceton zur Katgutfabrikation benutzt (siehe Literatur).

Nach einer kürzlichen Mitteilung im Zentralbl. f. Chir. 1906, Nr. 45 wendet Burmeister in Koncepcion Chloroformhaltige Jodlösungen an. Die Lösung ist nach den Angaben von Allyre Chassevant: Jod. metall 1,0
Chloroform 15,0
Das aufgespulte Katgut kommt auf 8 Tage in die Lösung.

Eine letzte Mitteilung von Mindes (Zentralbl. f. Chir. 1906, Nr. 51) betrifft ein Benzin-Jod-Katgut nach Kozlowski (1 Proz. Benzin-Jodlösung) Einlegen des Rohkatgut auf 2—3 Tage.

Wir behalten uns über unser Verfahren noch genauere Mitteilungen vor. Vorerst gehen wir ungefähr folgendermaßen vor:

Unser gut geschleimter, wieder und wieder in destilliertem, sterilem Wasser gewaschener Rohdarmfaden, der locker und lose in seiner Flüssigkeit schwimmt, kommt zuerst in eine Lösung von Jodkalium, in der er gewisse Zeit bleibt. Womöglich wird die Lösung ein- oder mehrmals gewechselt.

Dann wird er in eine bestimmte Jodjodkaliumlösung übertragen, verweilt darin bestimmte Zeit.

Zuletzt wird der mit Jod also behandelte Darm mit sterilem Wasser gespült und, wie oben geschildert, gedreht.

II.

Wie präparieren wir unseren Rohdarm mit Silberlösungen?

Wir schließen uns in dieser Richtung an das Vorgehen an, das einerseits Credé, andrerseits Wederhake aus der Witzelschen Klinik in Bonn publizierte, und an die Funde von Paternò.

Credé präpariert seine Silberseide, Katgut und Drains folgendermaßen:

Das rohe Material wird in ein braunes weithalsiges Glas getan, welches mit einer Actollösung 1:100 angefüllt ist. Seide verbleibt 14 Tage darin, Katgut und Drains 8 Tage. Dann wird das Material herausgenommen und in ein gewöhnliches, recht großes weißes Glas getan, mit Glas bedeckt und dem möglichst hellen Licht ausgesetzt. Das Aktol in den Fäden wird hierdurch zu metallischem Silber reduziert und färbt die Fäden schwarzbraun. Ist diese Färbung eingetreten, dann wird so lange mit abgekochtem Wasser abgespült, bis das Wasser ganz klar bleibt. Darauf wird das Material in eine große flache Glasschale getan und mit Mull bedeckt. Getrocknet werden die Fäden bündelweise zusammengebunden und in einem verschlossenen Glase aufbewahrt. Einige Tage vor der Benutzung werden die Fäden in 60proz. Alkohol gelegt bis zum Gebrauche.

Ein anderes Verfahren, Silberseide zu präparieren, ist unter Witzels Ägide von Wederhake-Bonn ausgearbeitet. Es ist folgendes:

Die zu imprägnierende Seide wird auf dicke Kochersche Drains oder Glasplatten aufgewickelt, dann in Äther und weiter in Alkohol. abs. je 12 Stunden entfettet, dann in 10proz. Wasserstoffsuperoxydlösung übertragen, worin sie 20 Minuten bleibt, von hier aus in Silbersalzlösung — (30 ccm 1proz. wässriger Arg. nitr.-Lösung, in die man so lange offizinelle Kalilauge tropft, bis der entstehende schwarzbraune Niederschlag durch einen weiteren Tropfen Kalilauge nicht mehr verstärkt wird [wozu ca. 10 Tropfen nötig] und zu der man so lange tropfenweise Salmiakgeist unter ständigem Umschütteln zusetzt, bis der Niederschlag, vollständig aufgelöst, wasserklar geworden), in welcher Silberlösung die Seide etwa 1 Stunde bleibt, wonach die Seide tiefschwarz durch gleichmäßige Imprägnierung mit molekulärem Silber geworden; nun wird die Seide im Trockenschrank bei etwa 100° getrocknet und darnach auf 2 Stunden in reines Chloroform gebracht, hiernach in eine Chloroformkautschuklösung (8 g schwarzen Kautschuk und 50 g Chloroform), worin sie 12 Stunden bleibt, dann kurz in Chloroform abgespült, getrocknet, in 1promill. Sublimatlösung gebracht, in dieser 10 Minuten gekocht und aufbewahrt, wonach das Nahtmaterial gebrauchsfähig ist. — Wederhake vindiziert der so hergestellten Kautschukseide Sterilität und antiseptische Wirkung, Nichtimbibierbarkeit, größere Festigkeit, Einfachheit und Billigkeit der Herstellung. Weitere Methoden siehe S. 178—179.

Unser Rohdarm wird, nachdem er in der oben 196—200 geschilderten Weise geschleimt ist, intensiv gewaschen, und wieder und wieder von allen Chemikalien befreit.

Gegebenenfalls kann man ihn auch noch in Äther und weiter in Alkohol entfetten.

Dann wird er in einer geeigneten Silberlösung desinfiziert;

ob wir hierzu das von Paternò empfohlene Fluorsilber, das vor allen Silbersalzen die meisten desinfizierenden Eigenschaften voraus hat, benutzen, oder eine der Credéschen Silberverbindungen, wird Geschmacksache bleiben, und hat noch Zeit entschieden zu werden.

Dann wird der Faden in einer zuverlässigen Weise mit metallischem Silber imprägniert, sehr sorgfältig und nachdrücklich und wiederholt mit destilliertem, keimfreiem Wasser ausgewaschen, und erst dann in die Trommel zum Drehen gebracht.

Auf Einzelheiten behalten wir uns vor zurückzukommen.

Literaturverzeichnis über Katgut.

1. Abel, Archiv f. Gynäkol. Bd. 56, Heft 3.
2. Annfrieff, Jodkatgut als Nahtmaterial in der Gynäkologie. Russk. Wratsch 1905, No. 38.
3. Bergmann, Archiv f. klin. Chir., Bd. XXXVI, Nr. 31. Freie Vereinigung der Chirurgen Berlins. Sitz. 12. Februar 1894.
4. Derselbe, Klinisches Jahrbuch 1889, S. 152.
5. Benckiser, Zentralbl. für Gynäk. 1889, Nr. 31.
6. Benckiser, Verhandlungen des 3. Kongresses d. deutschen Gesellschaft f. Gynäkol. in Freiburg i. B. vom 12.—14. Juni 1889.
7. Bissel, New York Med. Journ. 1894, 11. Aug.
8. Bloch, Revue de Chirurgie 1898. Mai.
9. Braatz: Grundlagen der Aseptik.
10. Derselbe, Ärztl. Polytechnik 1892. Dezember.
11. Derselbe, Zur Katgutfrage. Petersb. med. Wochenschr. 1888.
12. Derselbe, Petersburger med. Wochenschr. 1889, Nr. 10.
13. Derselbe, Bakter. u. krit. Untersuchungen über die Zubereitung des Katguts. Arch. f. klin. Chir. 1890, Bd. 17, S. 70.
14. Derselbe, Zur Frage der Katgutsterilisation. Erwiderung auf die Brunnersche Antwort. Bruns Beitr. 1891. Bd. VIII, S. 463.
15. Bröse, Zentralbl. für Gynäk. 1896, Nr. 52.
16. Bardy, Martin, Gaz. des hopitaux 1898, No. 139.
17. Beckh, Fränkische Gesellschaft f. Geburtsh. und Gynäkol. Nürnberg. Oktob. 1901.
18. Burmeister, Jodkatgutpräparation. Zentralbl. f. Chir. 1906, Nr. 45.
19. Baudoin, Essai critique sur la stérilisation du matérial chirurgical. Thèse de Paris, G. Steinheil 1906.
20. Boeckmann, St. Paul. med. journ. 1899, No. 7.
21. Bruns, Deutsche Zeitschr. f. Chir., Bd. V, S. 379.
22. Derselbe, Beitr. z. klin. Chir. 1890.
23. Brunner, 62. Vers. Deutsch. Natf. Heidelberg 1889, September.
24. Derselbe, Bruns Beiträge., Bd. VI, S. 98.

25. Derselbe, Weitere Untersuchungen über Katgutsterilisation. Bruns Beitr., Bd. VII, S. 447, 1890.
26. Derselbe, Beitr. z. klin. Chir., Bd. VI.
27. Cunningham, Wiener med. Presse 1895, Nr. 43, S. 1635.
28. Derselbe, Ann. of Surg. Febr. 1896, S. 187.
29. Carstens, Buffalo med. journ. 1900, November.
30. Claudius, Deutsche Zeitschr. f. Chir., 64. Bd., S. 489.
31. Derselbe, Deutsche Zeitschr. f. Chir., Bd. 69, S. 462.
32. Championnière, Congrès Français de Chir. XV. Session tenue à Paris du 20. au 25. oct. 1902.
33. Cooper, Theoretisch-praktische Vorlesungen über Chirurgie, Deutsch von Schütte, S. 202 u. f.
34. Czerny, Über den Gebrauch karbolisierter Darmsaiten zu Gefäßunterbindungen.
35. Derselbe, Beitr. z. klin. Chir. 1890.
36. Derselbe, Wiener med. Wochenschr. 1872, Nr. 22.
37. Cullen, Johns Hopkins Hospital Reports. Gynäkolgy III.
38. Cohn, Zeitschr. f. Geburtshilfe u. Gynäk. Bd. 14, S. 509.
39. Credé, Silber und Silbersalze als Antiseptica. 1896, S. 45.
40. Curtillet, Prov. méd. 1890, No. 20, S. 234.
41. Copeland, Med. age. Vol. XVII, No. 15.
42. Döderlein, Desinf. des Katgut. Münch. med. W. 1890, Nr. 4.
43. Derselbe, Resorbierbares Chromsäurekatgut. Zentralbl. f. Gynäk. 1890, Nr. 30,
44. Dowd, New York med. record. 1892, December 3.
45. Dunbar, Münchner med. Wochenschr. 1900, Nr. 15.
46. Depage, Annales de la Société belge de chir. 15, janv. 1896.
47. Derselbe, Rapport de Walravens. Sept. 1902.
48. Esmarch, Kriegschirurg. Technik 1885.
49. Elsberg, Zentralbl. f. Chir. 1900, Nr. 21.
50. de Fine Licht, Internationaler medizin. Kongreß zu Madrid 1903, April.
51. Fuchs, Münch. med. Wochenschr. 1904, Nr. 29.
52. Fillenbaum, Wiener klin. Wochenschr. 1873, Nr. 15.
53. Fedorow, Russki Wratsch 1902, Nr. 28, 30, 31.
54. Fowler, Med. record. 1890, August 10, S. 177.
55. Flatau, Fränkische Gesellschaft für Geburtsh. und Gynäk. Nürnberg. Oktob. 1901.
56. Günther, Einführung in die Bakteriologie, Leipzig 1883, S. 27.
57. Gubareff, Operative Gynäkologie. Abschnitt „über Laparotomien".
58. Giannettasio, Gazz. d. ospedali, No. 16.
59. Derselbe, Katgutsterilisierung nach Claudius. Gazz. d. ospedali, Nr. 16, 1904.
60. Göbel, Deutsche med. Wochenschr. 1904, Nr. 38.
61. Grünfeld: Zentralbl. f. die gesamte Therapie 1902, Heft 10.
62. Geppert, Berl. klin. Wochenschr. 1889, Nr. 31. 1889, Nr. 36, 37. 1890, Nr. 11.
63. Grohé, Archiv f. klin. Chir., Bd. 74, 1904.
64. Girdlestone, Medico-chirurg. transactions. 1882, S. 72.

65. Gueynatz, Abeille méd. 1896, No. 25.
66. Graser, Münchner med. Wochenschr. 1906, Nr. 49.
67. Greife, Münchner med. Wochenschr. 1901, Nr. 25.
68. Halban und Hlavaček, Wiener klin. Wochenschr. 1896, Nr. 18.
69. Hallwachs, Archiv f. klin. Chir., Bd. 24.
70. Holden, New York med. record. 1890, August 16.
71. Hodenpyl, New York med. record. 1890, August 16.
72. Harrington, Amer. journ. of the med. sciences 1898, Mai.
73. Hofmeister, Beitr. z. klin. Chir., Bd. 16, H. 3.
74. Derselbe, Zentralbl. f. Chir., 1896, Nr. 9.
75. Derselbe, Berl. klin. Wochenschr. 1896, Nr. 42.
76. Derselbe, Deutsche Gesellschaft f. Chirurgie. XXV. Kongreß 27.—30. Mai 1896.
77. v. Hippel, 75. Versammlung deutsch. Naturforsch. u. Ärzte zu Kassel. September 1903.
78. Hahn, Zentralbl. f. Chir., 1906, Nr. 41.
79. Haffter, Aus d. Sitz. d. 62. Vers. deutsch. Naturf. u. Ärzte z. Heidelberg 1889.
80. Derselbe, (Briefl. Mitteil. an Brunner vom 25. IV. 1889). Beitr. z. klin. Chir. 1890, S. 120.
81. Herhold, Deutsche med. Wochenschr. 1905, Nr. 51.
82. v. Herff, Münchner med. Wochenschr. 1906, Nr. 27.
83. Heerfordt, Sterilisation von Katgut durch Kochen. Hospitalstid, No. 46, 1905.
84. Derselbe, Verhalten von Katgut in der Augenkammer. Hospitalstid, No. 51, 1904. (Deutsche med. Wochenschr. 1904, Nr. 7).
85. Derselbe, Einbringung von Katgut in die vordere Augenkammer. Hospitalstid, No. 15, 1904. (Deutsche med. Wochenschr. 1904, Nr. 24).
86. Jakobi, Zentralbl. f. Chir. 1897, Nr. 17. Inaug.-Dissert., Göttingen 1897.
87. Karewski, Berl. klin. Wochenschr. 1906, Nr. 21.
88. Kriwoschein, Russki Wratsch 1902, Nr. 33.
89. Kofend, Über Katgutsterilisation. Wiener klin. Wochenschr. Nr. 11, S. 188, 1896.
90. Kammeyer, Inaug.-Dissert., Berlin 1890.
91. Klemm, Über Katgutinfektion bei trockener Wundbehandlung. Archiv für klin. Chir., 1891, S. 902.
92. Kocher, Korrespondenzblatt f. Schweizer Ärzte, Jahrg. 18, 1888, Nr. 1.
93. Derselbe, Zentralbl. f. Chir. 1881, Nr. 23.
94. Derselbe, Chirurgenkongreß 1895, Bd. I, S. 140.
95. Derselbe, Aus d. Sitzungen d. 62. Versammlung deutscher Naturforscher u. Ärzte zu Heidelberg 1889.
96. Derselbe, Volkmanns Vorträge 224, S. 355.
97. Kappeler, Aus den Sitzungen d. 62. Versammlung deutsch. Naturf. und Ärzte zu Heidelberg 1889.
98. Krönig, Zentralbl. f. Gynäkol. 1894, Nr. 27.
99. Derselbe, Aus den Verhandlungen der deutschen Gesellschaft f. Gynäk. 9. Versammlung 1901.
100. Derselbe, Deutsche med. Wochenschr. 1900, Nr. 44 u. 45.

101. Kossmann, Zeitschr. f. Geb. u. Gynäk., Bd. 32, S. 325.
102. Kossmann-Vollmer, Zentralbl. f. Gynäk. 1895, Nr. 20 u. 46.
103. Kossmann, Berl. klin. Wochenschr. 1896, Nr. 39.
104. Derselbe, Berl. klin. Wochenschr. 1897, Nr. 10.
105. Kümmel, Zentralbl. f. Chir., Beilage 2, Nr. 24.
106. Derselbe, Archiv f. klin. Chir., Bd. 28.
107. Koch, Mitteilungen aus dem Kaiserlichen Gesundheitsamt, Bd. I, S. 251, 1881.
108. Krönlein, Beitr. z. klin. Chir. 1890.
109. Derselbe, Über die Antiseptik auf der chir. Klinik zu Zürich. Korr.-Bl. f. Schweizer Ärzte, 1887, Nr. 3.
110. Derselbe, Zur Sublimatfrage. Korr.-Bl. f. Schweizer Ärzte, 1888, Nr. 4.
111. Körte, Zentralbl. f. Chir., 1897.
112. Lauenstein, Archiv f. klin. Chir., 50. Bd.
113. Derselbe, Verhdlg. der Deutsch. Gesellsch. für Chir. 24. Kongreß 1895. Berlin. II. Teil, S. 18.
114. Derselbe, Münchner med. Wochenschr. 1900, Nr. 15.
115. Lister, Lancet I, 14, 1869.
116. Derselbe, Schmidts Jahrbücher, Bd. 144, S. 86.
117. Derselbe, Brit. med. Journ. 1881, Febr. 5, S. 183.
118. Derselbe, Berl. klin. Wochenschr. 1881. Nr. 14.
119. Derselbe, Berl. klin. Wochenschr. 1884.
120. Leopold, XIII. Kongreß der Deutschen Gesellschaft für Chirurgie zu Berlin 1884.
121. Derselbe, Berl. klin. Wochenschr. 1881, Nr. 14.
122. Larochette, Lyon méd 1890, Juni 1.
123. Latis, Deutsche Zeitschr. f. Chir., Bd. 53, S. 1, 1899.
124. Mc Laren, Amer. gyn. and obst. ect. journ. 1895, Juni.
125. Larrabac, Boston med. and surg. journ. 1897, Januar.
126. Morian, Versammlung deutscher Naturforscher und Ärzte in Heidelberg 1889, September.
127. Moore, Philadelphia med. journ. 1898, Jan. 22.
128. Moschewitz, Annales of surgery 1905, IX.
129. Miyake, Beitr. z. klin. Chir., Bd. 53, S. 561.
130. Macewen, Lancet 1904, August 6.
131. Derselbe, 72. Jahresversammlung der British Medical Association. Oxfort 26.—29. Juli 1904.
132. Derselbe, British Medical Journal, Jan. 29, 1881.
133. Marins, 14. Internationaler med. Kongreß zu Madrid, 23.—30. April 1903.
134. Marcy, Brit. med. journ. 1897, Oct. 9.
135. Mindes, Benzin-Jodkatgut. Zentralbl. f. Chir. 1906, Nr. 51,
136. Morisani, Deutsche Zeitschr. f. Chir., Bd. 53, S. 1, 1899.
137. Menoni, Jodkatgut in der Chir. Gazz. d. ospedali, No. 16, 1904.
138. v. Mosetig, Aus d. Sitz. d. 62. Vers. deutsch. Naturf. u. Ärzte zu Heidelberg 1889.
139. Minervini, Zeitschr. f. Hygiene und Infekt. 1898, Bd. 29.
140. Derselbe, Deutsche Zeitschr. f. Chir. 1899, 53. Bd., 1.—2. Heft.

141. Mikulicz, XIII. Kongreß der deutschen Gesellschaft für Chirurgie zu Berlin 1884.
142. Derselbe, Erfahrungen über den Dauerverband und die Wundheilung ohne Drainage. Klinisches Jahrbuch 1889, S. 167,
143. Derselbe, Berl. klin. Wochenschr. 1884, S. 286.
144. Derselbe, Deutsche med. Wochenschr. 1904, Nr. 40.
145. Martin, Pathol. und Therapie der Frauenkrkh. 1893, 3. Aufl., S. 133.
146. Martina, Die Katgutsterilisation nach Claudius. Deutsche Zeitschr. f. Chir., Bd. 70, S. 140.
147. Nable, Med. News, Vol. 73, Nr. 16. 1898.
148. Nothnagel, Handbuch der Arzneimittellehre 1894, 3. Aufl.
149. Neuber, Aus d. Sitz. d. 62. Vers. deutscher Naturforscher und Ärzte zu Heidelberg 1889.
150. Derselbe, Anleitung zur Technik der antisept. Wundbehandlung und des Dauerverbandes. 1883, S. 26.
151. Orlandi, E. (Turin), Zentralbl. f. Chir. 1897, Nr. 6.
152. Derselbe, Gazzetta medica di Torino 1895, No. 14 u. 15.
153. Putilow, Russkaja Medicina 1884.
154. Perez, Policlinico 1903, Nr. 2 u. 3.
155. Derselbe, Policlinico 1902, Nr. 10.
156. Paterno, Zentralbl. f. Chir. 1903, Nr. 2.
157. Poppert, Zentralbl. f. Chir. 1896, Nr. 26.
158. Derselbe, Deutsche med. Wochenschr. 1896, Nr. 48.
159. Riedel, Archiv f. klin. Chir., Bd. 74, 1904.
160. Rouffart, A propos de la communication de M. Rouffart sur la stérilisation du catgut.
161. Derselbe, Annales 1905, No. 5, S. 202.
162. Répin, Arch. prov. de chir., T. III, S. 377.
163. Rajewski, Die Chirurgie (Russisch 1897, S. 6).
164. Renner, Prager med. Wochenschr. 1901, Nr. 5.
165. Robson, Lancet, 1. Okt. 1898.
166. Rosenbach, Zentralbl. f. Chir. 1897.
167. Reverdin, Recherches sur la stérilisation du catgut. Revue médicale de la Suisse rom. 1888, Nr. 6—9.
168. Roux, Revue méd. de la Suisse rom. 1884, März 15.
169. Riedinger (Briefliche Mitteilung an Brunner vom 4. III. 1889). Beitr. z. klin. Chir. 1890, S. 116.
170. Saul, Archiv f. klin Chir., Bd. 52, Heft 1 u. 56, 61. Bd.
171. Derselbe, Berl. klin. Wochenschr. 1896, Nr. 2 u. 42; 1897, Nr. 5.
172. Subbotin, Russki Wratsch 1902, Nr. 33.
173. Socin, Aus d. Sitz. d. 62. Vers. deutsch. Naturforsch. u. Ärzte zu Heidelberg 1889.
174. Derselbe, Beitr. z. klin. Chir. 1890.
175. Sänger, Zentralbl. f. Gynäk. 1889, Nr. 6.
176. Senn, Zentralbl. f. Chir., Jahrg. 30.
177. Serenin, Bericht über d. 1. Kongreß d. Gesellsch. russischer Chirurgen in Moskau vom 9.—11. Januar 1901.

178. Schäffer, Berl. klin. Wochenschr. 1896, Nr. 30, 31, 33, 34, 39; 1897, Nr. 2 u. 27.
179. Schede, Die antiseptische Wundbehandlung mit Sublimat. Volkmanns Vorträge, Nr. 251.
180. Stöckel, Zentralbl. f. Gynäk. 1900, Nr. 23.
181. Stelzner (Briefliche Mitteilung an Brunner), Beitr. z. klin. Chir. 1890.
182. Säxinger (Briefliche Mitteilung an Brunner), Beitr. z. klin. Chir. 1890.
183. Schapps, Med. record. 1889, Juli 13, S. 40.
184. Schneider, Zentralbl. f. Chir. 1897, Nr. 6, S. 157.
185. Schiller, Münchner med. Wochenschr. 1900, Nr. 45.
186. Schimmelbusch, Aseptische Operationen.
187. Derselbe, Freie Vereinigung der Chirurgen Berlins. Sitz. 12. Feb. 1894.
188. Schüller, Sonderdruck aus Nr. 30 d. ärztlichen Praktiker 1894.
189. Salkindsohn, Zentralbl. f. Chir., Bd. 31, Nr. 3.
190. Schmidt-Billmann, Münchner med. Wochenschr. 1906, Nr. 27.
191. Sticher, Zentralbl. f. Gynäk. 1900, Nr. 1.
192. Stich, Zentralbl. f. Chir. 1898, Nr. 22.
193. Derselbe, Zur Katgutsterilisation. Zentralbl. f. Chir. 1906, Nr. 46.
194. Sneguireff, Gebärmutterblutungen, Ätiologie, Diagnostik usw. 3. Aufl. Moskau 1900. Zentralbl. f. Chir. 1899, Nr. 24. — Zentralbl. f. Gynäk. 1900, Nr. 44.
195. Thiersch, Zeitschr. f. Geburtsh. u. Gynäkol., Bd. 14, S. 509.
196. Thomalla, Berl. klin. Wochenschr. 1898, Nr. 15.
197. Thomson, Zentralbl. f. Gynäk. 1889, Nr. 24.
198. Tscherning, Hospitals Tidende 1893, No. 48.
199. Tanton, Arch. de méd. et de pharm. militaires 1905, No. 11.
200. Terrier, Annales de la Société belge de chir. 1905.
201. Trêtrop, Zentralbl. f. Gynäk. 1896, Nr. 15.
202. Vollmer, Über Formalin Katgut. Zentralbl. f. Gynäk. 1895, S. 1219.
203. v. Volkmann, Aus d. Sitz. d. 62. Vers. deutscher Naturf. u. Ärzte zu Heidelberg 1889.
204. Derselbe, Bericht über d. 6. Kongreß d. deutschen Gesellsch. f. Chir. in der deutschen Zeitschr. f. prakt. Medizin 1877.
205. Werth, Hegars Beitr., Bd. VII, H. 2.
206. Zweifel, Aus d. Sitz. d. 62. Vers. deutscher Naturforscher und Ärzte zu Heidelberg 1889.
207. Derselbe, Zentralbl. f. Gynäk. 1889, Nr. 13.
208. Derselbe, Zentralbl. f. Gynäk. 1879, Nr. 12.
209. Derselbe, Bericht über die an der Leipziger Klinik des Herrn Prof. Zweifel mit dem Unterbindungsmaterial gemachten Erfahrungen (Brunner, Beitr. z. klin. Chir, 1890, Bd. VI, S. 105, Bericht von Dr. Hertzsch).
210. Zajaczkowski, Über die Bakterien des Katguts und seine Sterilisation. Zentralbl. f. Chir. 1896, Nr. 1.

Eine **weitere 2. Mitteilung** über die vorliegende Frage, insbesondere über die Resorption, Reizlosigkeit, Zugfestigkeit unseres Katgut und seine klinische Anwendung wird folgen.

X.

Aus dem evangel. Krankenhause Haspe.

Ein Fall von Luxatio pedis sub talo. Die Bewegungen des Fußes im Tarsus, Der Luxationsmechanismus. Die Distorsion. Das Chopartsche Gelenk.

Von

Sanitätsrat Dr. **Reismann**,
Arzt am Krankenhause.

Nach den Mitteilungen Dr. Trendels (Beitr. zur klin. Chirurgie 45. Bd., 2. Heft), der eine Zusammenstellung sämtlicher bisher bekannt gewordener Fälle von Fußluxationen unterhalb des Talus gebracht, hat sich die Kasuistik bereits auf 80 Fälle ausgedehnt. Wenn ich nun dieser stattlichen Anzahl noch einen, mir vorgekommenen Fall in folgendem hinzufüge, so geschieht dies aus zwei Gründen. Erstens ist der Fall ein solcher, der in einfacher Weise, ohne Nebenverletzungen, ohne Fraktur und ohne Zerreißung von Weichteilen außerhalb der Gelenke sich vollzogen hat und einen ziemlich klaren Einblick in den Mechanismus dieser und der übrigen Fußluxationen gewährt, zweitens geht aus den bisherigen Mitteilungen hervor, daß im allgemeinen eine klare Einsicht über den Luxationsmechanismus noch nicht zum Durchbruch gekommen ist, daß also die Debatten über diesen Punkt noch nicht als geschlossen anzusehen sind. Daß bei einer stattgehabten Fußverletzung die Diagnose der Art der vorliegenden Verletzungen oft trotz Röntgenaufnahmen große Schwierigkeiten darbietet, ist eine bekannte Tatsache und dafür liefert auch der vorliegende Fall einen Beweis. Ist man imstande, den Verletzungsvorgang aus seinen oft komplizierten, in seine einzelnen Phasen zu zerlegen, so trägt dies gewiß dazu bei, den untersuchenden Arzt, wenn ich so sagen darf, auf die richtige Fährte zu bringen, wenigstens die Möglichkeiten nach

dieser oder jener Richtung an die Hand zu geben, und somit zur Diagnose beizutragen. Somit ist also eine Auffassung des Luxationsmechanismus, außer der Würdigung der übrigen Symptome, die zu einer Differentialdiagnose führen können, eine notwendige Voraussetzung.

Der Fall ist kurz folgender:

A. M., ein blühendes Mädchen von 18 Jahren, ca. 60 kg Körpergewicht, vergnügte sich am 7. Febr. d. J. in abendlicher Stunde damit, eine Schlittenpartie zu machen auf einem kleinen etwa, 30 cm hohen sog. Handschlitten, der, ein gewöhnliches Spielzeug der Kinder, nur für eine Person Platz gewährt. Diesmal aber nahmen 2 Personen von dem engen Sitzraum Gebrauch, d. h. das Mädchen setzte sich auf den Schoß eines auf dem Schlitten sitzenden jungen Mannes. Drei andere „Pärchen" beteiligten sich an dieser „Partie" und zwar auch so, daß auf jedem Schlitten ein junger Mann sich befand mit je einem Mädchen auf dem Schooße. Sämtliche 4 Schlitten waren aneinander gebunden und nahm unser Pärchen dabei den zweiten Schlitten ein. Diese vier so vereinten und doppelt beladenen Schlitten schossen nun mit großer Geschwindigkeit auf einer mit Schnee bedeckten, sehr abschüssigen Straße hinunter. Die Haltung der Fahrenden auf solchen kleinen Schlitten ist die, daß die Beine, damit sie nicht den Boden streifen, in starker Streckung vorwärts gehalten werden. Die Füße befinden sich dabei ebenfalls in starker Streckung plantarwärts und mehr oder weniger in Supinationslage. Bei dieser Fahrt der von der glatten schiefen Ebene heruntersausenden Schlitten geriet der zweite, der von A. M. mit dem Jungen besetzte Schlitten, aus der Reihe und aus der Bahn auf die Seite. Das Mädchen stieß hierbei mit ihrem rechten Fuße gegen einen Baum und wurde dabei von dem Schoße ihres Mitfahrenden heruntergeschleudert, während der Schlitten nach einer Seite umschlug.

Die A. M. verspürte sofort im rechten Fuße einen bedeutenden Schmerz und war nicht imstande, sich vom Boden zu erheben. Sie wurde von den andern Beteiligten in das Haus ihrer Herrschaft getragen. Der alsbald herbeigerufene Arzt stellte eine schwere Fußverletzung fest, ordnete die sofortige Aufnahme in ein Krankenhaus an mit dem Bemerken „es läge eine Fußverrenkung vor, die Einrichtung sei besorgt".

Im Krankenhause wurde eine Röntgenaufnahme gemacht. Das Bild gestattete keinen deutlichen Einblick in die Verhältnisse. Gestützt auf die Bemerkung der erfolgreichen Einrichtung, wurde der durch den Bluterguß stark geschwollene Fuß in einen Gipsverband gelegt, in welchem er 5 Wochen verblieb. Nach Abnahme des Verbandes reiste die Verletze nach hier in ihre Heimat zu den Eltern. Hier verweilte sie noch weitere 6 Wochen und kam sie alsdann in meine und meines Sohnes Behandlung.

Befund: Starkes Hinken nach der rechten Seite hin. Das Auftreten erfolgt auf der Ferse und dem äußeren Fußrande. Jeder Tritt verursachte lebhaften Schmerz, so daß das Mädchen den Weg zu unserer, kaum 200 Schritt entfernten Wohnung nur mühsam unter Stütze der Mutter zurück-

legen konnte. Der Fuß steht in Plantarbeugung und Supination. Der Vorderfuß erscheint gegen den Hinterfuß nur um ein Geringes verkürzt, die Achillessehne hat eine ziemlich normale Richtung, befindet sich indes in äußerster Spannung. Der ganze Vorderfuß ist stark geschwollen, besonders die Umgegend des Fußgelenks. Hier hat die Schwellung an der lateralen Seite deutlich hervortretende Halbkugelgestalt, über der die Haut eine graurötliche Verfärbung zeigt. Bei der Palpation dieser Geschwulst fühlt man deutlich den Kopf des Talus heraus, während der Fingereindruck hinter dem Naviculare in der Tiefe eine leere Grube wahrnehmen läßt. Die Beweglichkeit des Fußes ist in jeder Richtung aktiv fast vollständig aufgehoben, während unter Schmerzen eine geringe passive Plantar- und Dorsalbeugung ausführbar erscheint.

Die Diagnose: Luxatio pedis sub talo interna konnte nach diesem Befunde nicht im mindesten zweifelhaft sein. Zum Überflusse wurde noch ein Röntgenbild aufgenommen, das in der seitlichen Aufnahme ein Reiten des Taluskopfes auf dem hinteren Teile des Cuboideum deutlich zur Erkenntnis brachte.

Ein in der Narkose vorgenommener Repositionsversuch blieb erfolglos, dürfte auch selbst im gelungenen Falle in bezug auf die Gelenkfunktion nach so langer Zeit bestandener Zerstörung der Mechanik der Fußgelenke von zweifelhaftem Werte gewesen sein. Es wurde deshalb von meinem Sohne sofort die Exstirpation des Talus ausgeführt. Durch einen auf der Höhe der lateralen Anschwellung angelegten Kreuzschnitt wurde unter seitlicher Verschiebung der bedeckenden Weichteile der Kopf und der Hals der Talus umschnitten. Für die Lösung der medialen Verbindungen wurde noch ein kleinerer medialer Längsschnitt hinzugefügt. Nachdem die Verbindungen des Talus mit der Umgebung so weit gelöst waren, daß er sich mit einer „Löwenzange" umfassen ließ, wurden die weiteren seitlichen und hinteren Verbindungen durch Hebelung mit der Zange in dem blutleeren Gebiete (Schlauch) dem Gesichte erkennbar gemacht und hart am Knochen abgetrennt. Die Exstirpation machte hier keine besonderen Schwierigkeiten, da ja der Talus aus seiner versteckten Höhle dem Messer bereits weit entgegengekommen war.

Es zeigte sich der Talus selbst unversehrt, keine Spaltungen der Corticalis und im Knorpel, keine Abrisse von Knochenstücken.

Nach geschehener Auslösung ließ sich der Fuß leicht redressieren, die vor der Narkose (Chloroform) stark gespannte Achillessehne bot keinen Widerstand dar.

Die mediale Wunde wurde mit Katgut vollständig geschlossen, die größere laterale teilweise und mit Drain versehen. Verband: dickes Wattelager, Stütze mit gebogener Pappschiene in Mittellage des Fußes, Kleisterstärke-Verband, Hochlagerung zwischen Sandsäcken. Nach 10 Tagen gefensterter Gipsverband, Verlauf ohne Reaktion, ohne Eiterung.

Gegenwärtiger Zustand, 4 Monate nach der Operation: Wunden sind völlig vernarbt, eine meßbare Verkürzung des Beins ist nicht vorhanden. Der Fuß steht in normaler Mittellage, die Planta berührt vollständig den Boden, der Fuß gestattet festes, schmerzloses Aufreten, die Geheilte kann ohne Stütze gehen. Aktive und passive Plantar- und Darsalbeugung ist in geringem Grade ausführbar, die Supination und Pronation dagegen

vollständig aufgehoben. Es besteht noch etwas Neigung zu ödematöser Anschwellung wegen Gefäßparalyse. Bindenverband, Massage und Bewegungsübungen.

Um nun eine klare Einsicht zu gewinnen in den Luxationsmechanismus, wie er sich bei diesem Mädchen abspielte, wie überhaupt bei der Luxatio pedis sub talo nach innen, nach außen und nach hinten, so ist es erforderlich, daß wir, da diese Luxationen hervorgehen aus einem Übermaß entweder der Supination des Fußes für die Luxationen des Fußes nach unten und nach innen vom Talus, oder aus einem Übermaße der Pronation für die Luxation des Fußes nach unten und außen vom Talus, die normalen Bewegungen des Fußes, die wir mit den Namen Supination und Pronation bezeichnen, in allen Einzelheiten auffassen und insbesondere auch die Stellung und das Verhältnis des Talus zum Tarsus des Fußes uns zur klaren Anschauung bringen. Betrachten wir zunächst das letztere.

1. Die Stellung des Talus im Fußskelette.

Der Talus nimmt im Fußskelette eine ganz besondere Stellung ein, wie er sie mit keinem anderen Knochen des menschlichen Skeletts teilt. Es inseriert sich an ihn nicht ein einziger Muskel und ebensowenig bieten seine Flächen einem Muskel einen Ursprung. Hieraus folgt, daß der Talus einer selbständigen Bewegung nicht fähig ist. Zwischen Unterschenkel und dem Tarsus gelagert, dient er mit seinen vielen Gelenkflächen lediglich dazu, Bewegungen des Fußes zu vermitteln, und zwar in dreifacher Weise. Seine obere Gelenkfläche, die der Talusrolle, dient zur Bewegung gegen die untere Gelenkfläche der Tibia. Diese Bewegung ist nur in sagittaler Richtung ausführbar und stellt die plantare und dorsale Beugung des Fußes dar. Die Achse dieser Bewegung geht in frontaler Richtung durch die die Talusrolle gabelförmig umfassenden Malleolen und den Taluskörper. Diese Bewegung des Talus ist keine selbständige, sondern der Talus wird hierbei von dem Calcaneus und dem Naviculare einfach mitgenommen. In dieser Weise gehört dann der Talus bei dieser Bewegung zum Tarsus des Fußes. Die zweite Bewegung, die in den Fußgelenken stattfindet und die ebenfalls der Talus nur vermittelt, ohne hierbei, wenn man so sagen darf, aktiv beteiligt zu sein, geschieht durch die gleichzeitig erfolgende Bewegung im Talonaviculargelenke und in dem Talocalcanealgelenke. Diese Bewegung stellt nach der einen Richtung, nach der medialwärts, die Supination, nach der anderen, nach der lateralwärts gerichteten, die Pronation des Fußes dar. Hierbei **ruht** der Talus **vollständig**, es finden die Bewegungen statt nicht vom Talus gegen das Naviculare und den Calcaneus, sondern umgekehrt, die des Naviculare und des Calcaneus gegen den Talus. In diesem Falle gehört also der Talus nicht dem Tarsus an, sondern der Tibia. Er ist

somit für die Supinations- und Pronationsbewegung als eine Verlängerung der Tibia aufzufassen, und zwar vermöge seiner Fixation einmal in der Malleolengabel und zum zweiten in der Fixation mit dem Calcaneus.

Die dritte Bewegung, welche der Talus wiederum nur vermittelt, ist die Bewegung des Talus gegen die beiden Gelenkflächen der Malleolen. Diese Bewegung ist eine recht beschränkte, nur ausführbar bei einem auf dem Boden fixierten Fuße und besteht in einer Möglichkeit der Drehung des Fußes um seine Längsachse. Aber auch diese Bewegung geschieht, gerade wie bei der plantaren und dorsalen Beugung des Fußes, nicht direkt durch Bewegung des Talus, sondern dieser wird hierbei nur vom Calcaneus herauf- resp. heruntergeschoben. Ich komme im weiteren hierauf noch zurück.

Wir sehen also, daß der Talus ein reiner Zwischenknochen ist, der nur Bewegungen vermittelt, keiner eigenen selbständigen Bewegung fähig ist. Dies Verhältnis des Talus, das er mit keinem Knochen des Skeletts, wie gesagt, teilt, auch nicht mit den Handwurzelknochen, da diese Ansätze und Ursprungsstellen für Muskeln darbieten, ist meines Wissens in keinem Lehrbuche ausgesprochen worden und doch ist es von großer Bedeutung für die Auffassungen der Fußbewegungen.[1]) Der Anatom mußte also seine Lehre über die Fußwurzelknochen dahin fassen: der Tarsus des Fußes besteht nicht aus 7 Knochen, sondern aus 6, dem Calcaneus, Cuboideum, dem Naviculare mit den sich anschließenden drei Cuneiformen. Der 7., der Talus, gehört ebensosehr zum Unterschenkel als zum Fuße, er bildet einen Zwischenknochen, der für beide Teile in den Dienst gestellt ist. Aus der Nichtberücksichtigung dieses Verhältnisses sind eine Reihe von irrtümlichen Auffassungen, wenigstens Inkorrektheiten, hervorgegangen.

Der Talus hat im Fußskelette eine äußerst versteckte und gefestigte Lage. Nimmt man ihn aus seinen Verbindungen mit dem Unterschenkel und dem Fuße heraus, so kann man sein verstecktes Lager, in dem er eingeschlossen ist, übersehen. Das Dach dieser Höhle wird gebildet von der in sagittaler Richtung ausgehöhlten Knorpelfläche der Tibia zur Aufnahme der in gleicher Richtung gewölbten Rolle des Talus. Die Seitenwände werden gebildet von den Gelenkflächen der beiden Malleolen und medialwärts von dem starken Lig. acetabuliforme, den Boden bildet zum größten Teile die hintere Fläche des Calcaneus, zum kleineren die Gelenkfläche des Sustentaculum tali des Calcaneus. Erstere liegt nicht in einer horizontalen Ebene, sondern dacht sich wie ein Sattel auf dem Rücken eines Pferdes schräg nach vorn und hinten ab. Die laterale Abdachung ist nach vorn, die mediale nach hinten gerichtet. Diese sattelartige Gelenkfläche dient zur Aufnahme der hinteren Gelenkfläche des Talus. Man kann also sagen, der Talus reitet mit seinem Körper auf dem Calcaneus. Die hintere Wand der Höhle wird gebildet von der Gelenkkapsel und den fächerartig sich ausbreitenden Bandzügen, welche Tibia und Fibula mit dem Talus und Calcaneus verbinden. Die vordere Wand der Talushöhle wird gebildet von der Gelenkfläche des Naviculare und den die Gelenk-

1) Nach einer brieflichen Mitteilung von R. Fick sollen jedoch die neueren Anatomen auf diesen „meniscusartigen" Charakter des Talus in ihren Demonstrationen hinweisen.

kapsel verstärkenden vorderen und seitlichen Bandzügen. Eine ausgezeichnete durch gute Zeichnungen erläuterte Beschreibung der Bandverbindungen findet man in dem Lehrbuche: Anatomie der Gelenke von R. Fick. Aus dieser versteckten Lage des Talus folgt, daß niemals direkte Gewalten auf ihn sein Lageverhältnis stören können, sondern nur Angriffe auf seine Umgebung. Diese können aber unter Umständen so gewaltig und vielseitig sein, daß er vollständig aus seinem Lager herausgeschleudert und durch einen in den ihn umschließenden Weichteilen erfolgten Riß nach außen heraustritt und wie ein Pflaumenstein durch allseitigen Druck auf seine Umgebung mit Freilassung einer Stelle der Umhüllung aus dieser herausgequetscht wird. (Hoffa, Lehrb. der Frakt. u. Lux., S. 575).

2. Die Supinationsbewegung des Fußes.

Die Supinationsbewegung des Fußes geht hervor aus einer gemeinschaftlichen Aktion der beiden Tibialismuskeln. Hueter zwar lehrt in seinem Lehrbuche (Hueter, Gelenkkrankheiten), daß der Tibialis anticus ein Pronator sei, weil er von demselben Nerven wie die Pronatoren, dem Nervus peronaeus, innerviert werde. Indes hängt die mechanische Leistung eines Muskels nicht ab von Leitung in der Nervenbahn, sondern von der mechanischen Anordnung zu dem Hebel, in diesem Falle dem Fuße, in welcher die motorische Kraft auf den Hebel einwirkt, was in bezug auf den Tibialis auticus hier einer weiteren Ausführung nicht bedarf, da ja auch allgemein dieser Muskel als ein Supinator aufgefaßt wird. Es kommt nun zunächst für diese Bewegung das Gelenk in Betracht zwischen Taluskopf und dem Naviculare. Hierbei muß man festhalten, daß das Naviculare mit allen anderen Knochen des Tarsus eine feste Verbindung hat, sowohl mit den vor ihm befindlichen 3 Cuneiformen, als auch mit dem zur Seite befindlichen Cuboideum und Calcaneus. Man kann sich ganz gut vorstellen, daß diese sämtlichen Knochen: Naviculare, Cuneiformen, Cuboideum und Calcaneus, statt, daß sie syndesmotisch miteinander verbunden seien, knöchern mit einer verschmolzen seien, wie denn auch tatsächlich das Naviculare nach R. Fick in 30 Proz. durch „Koaleszenz" mit den nächstanliegenden Knochen verbunden ist. Wäre die Verbindung überall eine knöcherne, so würde das für die Bewegungen des Fußes gar nichts verschlagen, es würde höchstens die Elastizität des Fußes eine Einbuße erleiden. Ob die Natur den Aufbau des Tarsus aus diesem Grunde aus einzelnen Stücken hergerichtet hat oder was anders für eine Absicht dabei zugrunde liegt, — ich weiß es nicht. Erkrankt der Fuß an entzündlichen Erkrankungen, die schließlich zu einer knöchernen Verschmelzung führen, so werden die Bewegungen in den Gelenken zwischen Tarsus und Talus, sofern dieses nicht in den Bereich der Erkrankungen fiel, nicht im mindesten und ebensowenig die Funktion des Fußes, als Träger der Körperlast, beeinträchtigt.

Der Hals des Talus trägt an seinem vorderen Teile, dem sog. Caput tali, eine Gelenkfläche, welche, abgesehen von kleineren Varietäten und Facetten, einen ziemlich vollkommenen Zylinderausschnitt darstellt. Die Richtung dieser Gelenkfläche ist weder eine horizontale, noch senkrechte, sondern hält ziemlich die Mitte zwischen beiden, ist also eine schräge und

verläuft mit ihrem längsten Durchmesser von oben lateral- nach unten medialwärts. Teilt man von der höchsten Kuppe der Wölbung aus die Gelenkfläche in zwei seitliche Hälften, so bildet die mediale Hälfte eine etwas schärfere Krümmung, als die laterale Hälfte. Diese Trennungslinie bildet beim stehenden Fuße den tiefsten Teil der Gelenkfläche, so daß von ihr aus beide Hälften aufwärts steigen. Der Krümmungsradius dieser Gelenkfläche beträgt nach R. Fick (Hdb. d. Anatomie der Gelenke, S. 451) 2,5—3 cm. Streng genommen mußte man 2 Krümmungsradien aufstellen, wobei der für den medialen Teil etwas geringer ausfallen würde. Doch mögen diese Verhältnisse individuell etwas verschieden sein. Die Achse, von der aus der Krümmungsradius gezogen wird, setzt etwas medial von der Mitte des vorderen Randes der Knorpelfläche der Talusrolle am Halse des Talus ein.

Die Gelenkfläche des Naviculare, welche die des Taluskopfes aufnimmt, ist demgemäß ein ziemlich regelmäßiger Hohlkugelausschnitt, von dem ein Stück in dem untern nach der Planta gerichteten Teil wie abgeschnitten erscheint. Teilt man diese Naviculargelenkfläche von dem tiefsten Punkte der Höhlung aus ebenfalls durch eine senkrecht nach unten verlaufende Linie in 2 seitliche Hälften, so wird man finden, daß die laterale Hälfte etwas mehr Fläche bietet, als die mediale. Das rührt daher, daß dit Umrandung dieser medialen Hälfte einen sehr viel weniger gekrümmten Bogen bildet, als die Umrandung der lateralen Hälfte. Dort, wo dieser Bogenabschnitt mit dem unteren Rande der Gelenkfläche sich vereint, ist der schmalste Teil der Gelenkfläche, und dieser Teil befindet sich auf der Tuberositas navicularis, die aber noch fast 1 cm unter der Gelenkfläche nach unten hervorragt.

Fügt man den Taluskopf in die Cavitas navicularis hinein, so wird man finden, daß letztere die Taluskopfgelenkfläche bei weitem nicht ganz umfaßt, sondern daß mehr als 1 cm lang die letztere von der Cavitas navicularis freibleibt, also gerade das Stück der Talusgelenkfläche mit dem kürzeren Radius. Hier tritt nun das Ligament. acetabuliforme ergänzend ein, um die Gelenkhöhle des Naviculare für die Taluskopfgelenkfläche zu erweitern.

Bei der Supinationsbewegung des Fußes schiebt sich nun der mediale Teil der Cavitas navicularis an dem medialen Teile der Talusgelenkfläche hinauf, während natürlich der laterale Teil der ersteren an der Talusgelenkfläche hinunter gleitet. Mit dem medialen Teile der Gelenkfläche des Naviculare steigt selbstredend die Tuberositas navicularis ebenfalls hinauf uud nähert sich dem Sustentaculum in der Art, daß der Abstand der Tuberositas, der in der Mittellage des Fußes beim Erwachsenen vom Sustentaculum tali ca. 3 cm beträgt, sich auf 1 cm verringert. Die Tuberositas navicularis, die man an jedem Fuße in der Mittellage ganz gut durchfühlen kann, entzieht sich durch das erfolgte Hinaufsteigen, das Näherrücken nach dem Sustentaculum, dem Gefühle des tastenden Fingers. Der aufsteigenden und dem Sustentaculum sich nähernden Tuberositas navicularis muß das ganze Naviculare in derselben Richtung der Bewegung folgen, und weil das Naviculare mit allen Fußknochen fest verbunden ist, so müssen auch diese, mit Ausnahme des Calcaneus, die Bewegung in demselben Sinne mitmachen. Der ganze Fuß, mit Ausnahme des Calcaneus,

muß sich nach innen drehen. Die Wirkung dieser Drehung ist eine dreifache. Erstens: der innere Fußrand wendet sich nach oben, zweitens: die Planta des Fußes rückt aus der horizontalen Ebene näher der senkrechten, drittens: wendet sich die Fußspitze medialwärts. Stiege der mediale Teil der Naviculargelenkfläche nicht an einer schrägliegenden Gelenkfläche hinauf, befänden sich beide Gelenkflächen in horizontaler Lage, so würde die Bewegung in einfacher Adduktion des Fußes bestehen, vorausgesetzt, daß dies in Rücksicht auf die Gestaltung der hinteren Gelenkflächen des Talus und Calcaneus möglich wäre. Wir sehen also, daß diese Supinationsbewegung des Fußes durchaus eine Bewegung sui generis ist, daß man sie also aueh nicht mit Adduktion zusammenwerfen darf, wie das noch tagtäglich zu lesen und zu hören ist. Man darf also nicht sagen „Adduktion und Supination" und noch weniger darf man sagen „Supination oder Adduktion". Dieses Durcheinanderwerfen der Bezeichnungen kann sich nicht vereinigen mit der richtigen Auffassung des Bewegunsvorgangs. Supinare heißt „herumwenden", aber auch „hochheben". Da nun bei der Supination eine Wendung der Fußplanta und des Fußrückens und ein Hochheben des inneren Fußrandes erfolgt, so ist das Wort, wenn es auch die eine Wirkung, die Wendung der Fußspitze medialwärts und die der Ferse lateralwärts, nicht ausdrückt, doch richtig gewählt. Es liegt auch wohl in der Unmöglichkeit, alle drei Bewegungsrichtungen mit einem Worte auszudrücken. Es kommt auch schließlich nicht darauf an, wenn nur die richtige Vorstellung dabei obwaltet. Die Adduktionsbewegung erfolgt in einer und derselben Ebene, so bei Adduzierung des Daumens, des Arms, des Beins usw. Diese Bewegung kann zwar der Fuß auch machen, aber nur dann, wenn er auf dem Boden fixiert ist und nun bei gebogenem Kniegelenke eine Drehung in diesem Gelenke medialwärts gemacht wird, oder aber, wenn bei stehendem Fuße eine solche Drehbewegung im Hüftgelenke ausgeführt wird. Das sind indes auf den Fuß übertragene Bewegungen und nur für diese ist die Bezeichnung Adduktion des Fußes eine richtige. Also muß die Bezeichnung Adduktion des Fußes für Supination ein- für allemal aufgegeben werden. Sagt z. B. ein Examinator zum Examinanden: „Beschreiben Sie mir mal den Vorgang der Adduktion des Fußes," so muß dieser mit Recht zurückfragen, wie das gemeint sein soll. Wenn beim Kommando für Soldaten es heißt: „Fußspitze nach außen, Fußspitze nach innen" (Adduktion), so erfolgen diese Bewegungen lediglich im Hüftgelenke.

Die die Gelenke umfassende Kapsel und Bänder erleiden bei der Bewegung der Knochen an der einen Seite eine Erschlaffung resp. Faltung, an der entgegengesetzten Spannung resp. Entfaltung bis zu einem die Bewegung hemmenden Grade. Bei der Supination des Fußes muß also, da der laterale Teil des Naviculargelenks an dem lateralen Teile der Taluskopfgelenkfläche herunter steigt, der laterale Rand des ersteren von dem lateralen Rande des letztern sich also entfernt, die Gelenkkapsel und das Ligam. talo-naviculare an diesem lateralen Teile eine Entfaltung und Spannung erleiden, und zwar in dem Maße, als sich diese Knochenränder voneinander entfernen. Dies fest zu halten ist für die Auffassung des Luxationsmechanismus für die Luxatio ped. subtalo interna von großer Bedeutung.

Wie beteiligt sich nun das hintere, das Talocalcanealgelenk an der

Supination? Beide aufeinander passende Gelenkflächen, die des Talus und die des Calcaneus, bilden ziemlich regelmäßige Ausschnitte einer Hohl- resp. Vollkugel, oder wenn man will, einer Walze oder nach Hueter einen Kegelmantelausschnitt (bei Kindern). Teilt man die konkave Talusgelenkfläche durch eine durch den tiefsten Grund gezogene Linie, wie oben bei der Naviculargelenkfläche, in zwei Hälften, eine mediale und eine laterale, so wird man finden, daß die mediale Hälfte etwas breiter ist als die laterale, diese aber etwas länger. Teilt man durch eine gleiche Linie, die über der höchsten First der Calcaneusgelenkfläche verläuft, diese ebenfalls in zwei seitliche Hälften, so wird man sehen, daß die laterale Hälfte etwas steiler abfällt, als die mediale. Der schrägen Richtung beider Gelenkflächen habe ich schon Erwähnung getan beim Vergleiche der Lage des Talus mit einem auf dem Rücken eines Pferdes befindlichen Sattel.

Bei der Supination steigt oder schiebt sich die laterale Hälfte der Calcaneusgelenkfläche an der lateralen Hälfte der Talusgelenkfläche herunter und in gleichem Maße steigt die mediale Hälfte der Calcaneusgelenkfläche an der medialen des Talus herauf. Hierbei findet gleichzeitig eine geringe drehende Bewegung dieser Gelenkteile gegeneinander statt. Es wird demnach bei der Supination die oben geschilderte aufsteigend drehende Bewegung des medialen Teils des Naviculargelenks gegen den Taluskopf im vorderen Gelenke begleitet von der absteigenden drehenden Bewegung des lateralen Teils des hinteren Calcaneusgelenks gegen den lateralen Teil des hinteren Talusgelenkes.

Die dreifache Wirkung der Supinationsbewegung für den vorderen Fußteil habe ich schon oben dargelegt. Für den hinteren Fußteil, den Calcaneuskörper, ist die Wirkung, 1. daß er sich lateralwärts wendet, 2. die mediale Calcaneusfläche aus der sagittalen Ebene sich der horizontalen oder basalen Ebene nähert, 3. die Tuberositas calcanei etwas sich nach unten senkt. Es erfolgen also im hinteren Fußteile genau die entgegengesetzten Bewegungen von denen im vorderen Fußteile, wie das nach dem Drehungsgesetze um eine gemeinschaftliche Achse auch nicht anders möglich ist. Auch aus diesem Grunde darf man also die Supination nicht mit Adduktion zusammenwerfen, denn bei der Adduktion bewegen sich alle Teile um die Drehungsachse in gleicher Richtung.

Die Exkursion der Supinationsbewegung ist individuell sehr verschieden. Kleine Kinder, bei denen die Knochen und Gelenkflachen noch nicht ihre volle Ausbildung erlangt haben und bei Artisten ist sie durch Übung oft erstaunlich, so daß sie imstande sind, die ganze Plantarfläche nach oben zu wenden.

Es bleibt also, was immer betont werden muß, der Talus fixiert in Ruhe. Wenn also der Anatom die Wirkung der Bänder beschreibt und z. B. sagt: „Wirkung des Apporat. lig. collateral. tibiae: beschränkt die Drehung des Talus nach der lateralen Seite", vom Ligament. talo-calcaneum anterius: „beschränkt (bei der Supination) das Vor- und Rückwärtsgleiten des Talus" usw., so ist das alles zwar an sich ganz richtig, indes in der Konsequenz der Auffassung der Stellung des Talus zum Tarsus müßte es heißen, daß die hemmende Wirkung sich nicht geltend macht in der Verschiebung des Talus gegen den Calcaneus, sondern, umgekehrt in der Verschiebung des Calcaneus gegen den Talus. In der Sache ist beides dasselbe, indes nicht in der Vorstellung.

Um nicht mißverstanden zu werden. Wenn zwei Gelenke sich gegeneinander bewegen, so kann irgendein beliebiger Punkt a des Gelenks gegen b und ebenso b gegen a sich bewegen. Es kommt nun darauf an, welche Richtung die gewöhnliche, meist gebräuchliche ist. Wenn ich beispielsweise sage: der Musc. biceps beugt den Arm, d. h. er bringt den Vorderarm gegen den Oberarm, so ist es nicht ausgeschlossen, daß umgekehrt bei fixiertem Vorderarm der Oberarm gegen den Vorderarm gebracht werden kann. Letzteres wird aber nicht ausgedrückt. So kann auch bei fixiertem Fuße eine Bewegung des Talus, freilich wiederum nur durch Vermittelung, und zwar der Tibia, gegen den Tarsus erfolgen. Indes diese Bewegungsart ist keine physiologische und findet deshalb auch keinen Ausdruck.

3. Die Pronation.

Die Pronation ist eine viel beschränktere Bewegung des Fußes, als die Supination. Das hat zwei Gründe. Erstens ist der Abstand der vorderen, oberen Fläche des Processus ant. calcanei vom unteren vorderen Rande der hinteren Gelenkfläche des Talus ein so geringer, daß bei der pronierenden Bewegung des Calcaneus gegen den Talus — der Abstand beträgt etwa 3 Millimeter — sehr bald eine Hemmung durch Anstoßen dieser beiden Teile gegeneinander erzeugt wird. Auch der tiefe Stand des lateralen Malleolus gegen die laterale Fläche des Calcaneus wirkt hemmend für die Pronation. Zweitens ist die Pronationsbewegung eine ziemlich zwecklose, während die Supination die Bedeutung hat, daß wir uns mit Hilfe derselben den Unebenheiten des Bodens anpassen können.

Bei der Pronation steigt die laterale Hälfte der Cavitas navicularis an der lateralen Hälfte der Taluskopfgelenkfläche herauf und ebenso schiebt sich die laterale Hälfte der Calcaneusgelenkfläche an der lateralen der Talusgelenkfläche herauf bis zum Anstoßen der gegenseitigen Hemmungspunkte. Nach dem Drehungsgesetze bewegt sich hierbei also die Tuberositas navicularis — entgegengesetzt seiner Bewegung bei der Supination — nach vorn und unten, entfernt sich also vom Sustentaculum tali und nimmt nun am inneren Fußrande den hervorragendsten, tiefsten und damit am inneren Fußrande leicht fühlbaren Punkt ein. Diese Stellung der Tuberositas navicularis ist besonders charakterisch bei dem Pesvalgus acquisitus dolorosus, welches Fußleiden in nichts anderem besteht, als in einer durch Kontraktur bewirkten extremen Pronationsstellung, worauf ich schon vor 30 Jahren in meiner „kritischen Betrachtung etc.“ gegen die Einsturztheorie für das Zustandekommen dieser Deformität hingewiesen habe, worüber Lorenz, der dieses Leiden aus den Folgezuständen ableitet, aus den pathologisch-anatomischen Veränderungen, die sich im Laufe der Zeit bei dem Träger desselben an den Knochen und Bändern ergeben, etwas in unberechtigten Harnisch geraten ist. [1])

1) Daß der Fuß, wenn er Jahre hindurch in der extremen Pronationsstellung, wenn auch anfänglich unter Qualen und Beschwerden gebraucht und belastet wird, in seinem Baue an Knochen und Bändern vielfache Änderungen erleidet, ist leicht begreiflich. Aus diesen Folgezuständen die Entstehung abzuleiten, ist hier ebensowenig zulässig, wie bei andern erwobenen Deformitäten.

Die mediale Hälfte der Calcaneusgelenkfläche steigt bei der Pronation in geringem Grade an der medialen Hälfte der Talusgelenkfläche herunter. Mit andern Worten: die lateralen Hälften der beiden Gelenkflächen, der Calcaneus- und Naviculargelenkfläche machen also gleichzeitig die Bewegungen in demselben Sinne aufwärts und gleichzeitig die medialen Hälften dieser beiden Gelenkflächen die entgegengesetzten Bewegungen abwärts. Aus der Harmonie dieser Bewegungen resultiert die Pronation. Indes findet hierbei auch gleichzeitig eine geringe Drehung neben der Verschiebung statt, an welcher Drehung sich gleichzeitig die Gelenkscheibe des Sustentaculum gegen die scheibenförmige Gelenkfläche des Talushalses beteiligt und zwar in der entgegengesetzten Richtung eines Uhrzeigers. Wirkung dieser kombinierten Bewegungen ist die entgegengesetzte der Supination: Senkung des inneren Fußrandes, Wendung der Planta lateralwärts, des Fußrückens medialwärts, Drehung der Fußspitze lateralwärts, aber ebenfalls, wie bei der Supination mit geringer Hebung der letzteren. Für den Fersenteil des Fußes ist die Wirkung: Wendung der Tuberositas calcanei medialwärts, Neigung der Seitenflächen des Calcaneus von der sagittalen Ebene nach der horizontalen oder basalen Ebene hin.

Bei der Pronation erleidet, was wiederum für den Luxationsmechanismus festgehalten werden muß, die Gelenkkapsel des Talonaviculargelenks mit dem Ligam. talonaviculare an der medialen Seite Entfaltung und Spannung. Während bei der Supination die Achse des Fußes sich etwas oder ganz in Parallele stellt zu der des Talus, findet bei der Pronation eine größere Abweichung resp. stärkere Kreuzung dieser beiden Achsen statt.

Wo liegt nun die Achse dieser ziemlich komplizierten Bewegung in den beiden Gelenken, dem Naviculotalogelenke und dem Calcaneotalogelenke?

Setzt man an dem Talushalse einen Stift gerade am vorderen Rande des Knorpels der Talusrolle, an dem Punkte, der als Ausgangspunkt des Radius für das Naviculargelenk bezeichnet wurde, und treibt ihn so durch den Talus, daß er im Sinus tarsi wieder zutage tritt, hart an dem lateralen Rande der Knorpelscheibe des Sustentaculum Tali vorbei und weiter nach hinten durch den Körper des Calcaneus, wobei wieder der Stift hart am vorderen Rande der hinteren Gelenkfläche des Calcaneus einsetzt und zwar so, daß er bei dem weiteren Durchtreiben durch den hinteren Teil des Calcaneus am unteren Rande der Tuberositas calcanei, nahe in der Mitte desselben, wieder heraustritt und macht man nun um den Stift herum eine Drehbewegung des Fußes im Sinne der Supination und Pronation, so wird man finden, daß hierbei der Stift sich kaum bewegt. Man muß also annehmen, daß die Lage dieses Stifts ziemlich der Drehungsachse für die kombinierte Bewegung in den beteiligten Gelenken nahe kommt. Eine mathematische Genauigkeit ist freilich dabei nicht zu erzielen, aber auch nicht notwendig.

Daß der Talus bei der Supination und Pronation des Fußes vollständig fixiert in Ruhe bleibt, kann man bei nicht zu fetten Personen auch an Lebenden ganz gut feststellen. Drückt man nämlich hart unter der Spitze des medialen Knöchels die Pulpa des Fingers in die Tiefe, so kann man die mediale Fläche des Talus, wenn auch undeutlich, fühlen.

Man konstatiert dann bei Supination der Pronationsbewegungen, daß der Talus sich nicht im geringsten bewegt, während man die dem Gefühle zugänglicheren lateralen Flächen des Calcaneus sich deutlich bewegen fühlt. Ebenso fühlt man in der Tiefe am medialen Rande des Flex. long. Hallucis den Gelenkspalt zwischen Naviculare und Taluskopf. Die Bewegungen des Naviculare fühlt man deutlich, von einer solchen des Taluskopfs nichts.

Um diese geschilderten Bewegungen des Fußes gegen den Talus aufzufassen, empfiehlt es sich, ein normales Fußskelett derart einzurichten, daß der Talus aus allen Verbindungen gelöst wird, während man die übrigen Skelettteile fest miteinander verbindet. Auch empfiehlt es sich, durch Striche die einzelnen Gelenkflächen in mediale und laterale Hälften zu teilen, und ebenso die Achse des Talus sowie die des Fußes durch einen Strich zu markieren. Faßt man nun den Talus, die Malleolengabel nachahmend, fest zwischen Daumen und Zeige- und Mittelfinger, so kann man die Drehbewegungen des Fußes, wie sie am Lebenden sich vollziehen, gegen den Talus nachmachen und man wird finden, daß die gegebene Darstellung zutreffend ist. Ohne dies, aus der Vorstellung allein, sich ein klares Bild zu verschaffen, halte ich für recht schwierig.

4. Die Bewegung im Gelenke des Talus gegen die Malleolen.

Die bisherigen Betrachtungen bezogen sich auf das Verhältnis des Tarsus zum Talus. Ich möchte indes auch das Verhältnis des Talus zu den Malleolen mit in diese Ausführungen einschließen, weil man in bezug auf die Bewegungsvorgänge in diesen Gelenken auf Erörterungen trifft, die mit den tatsächlichen Verhältnissen sich nicht decken. So lese ich im Zentralbl. f. Chirurgie S. 352: „Die häufige Ursache der Fußgelenksdistorsion ist das Umknicken des Fußes nach innen, eine Bewegung, bei welcher viel eher ein Übermaß eintritt, als bei dem Umknicken nach außen. Der Grund," so heißt es weiter, „liegt darin, daß die erste Bewegung im Talocalcaneusgelenke erfolgt und dies eine beträchtliche Bewegungsexkursion erlaubt, während die Auswärtsdrehung des Fußes im Talocruralgelenke erfolgt."

Diese Darstellung ist ebenso unverständlich als nicht zutreffend. Ob dies am Referenten liegt oder dem Autor, kann ich nicht sagen. Wenn der Fuß auf dem Boden fixiert ist, also beim Gehen und Stehen, dann hört die Supination und Pronation auf, es können diese Bewegungen bei auf dem Boden fixiertem Fuße gar nicht gemacht werden und die Auswärtsdrehung des Fußes erfolgt, wie wir gesehen haben, nicht im Talocruralgelenke, sondern ebenso wie die Einwärtsdrehung (Supination) im Talocalcanealgelenke und Talonaviculargelenke. Diese Gelenke können bei fixiertem Fuße nicht in Funktion treten und im Momente des Auftretens auf den Fußboden ist doch der Fuß allemal fixiert. Die Bodenfläche gestattet keine Drehung des Fußes. Supination und Pronation können nur am freien, nichtfixierten Fuße gemacht werden, wovon sich jeder leicht überzeugen kann.

Wenn nun bei fixiertem Fuße die tibialen Muskeln in Aktion treten, so findet zwar auch Bewegung statt, aber nicht im Talonavicular- und

Talocalcanealgelenke, sondern in den seitlichen Gelenken des Talus gegen die Gelenke der Malleolen; es steigt hierbei die mediale Gelenkfläche des Talus gegen die Gelenkfläche des medialen Malleolus herauf. Wirkung dieser Muskelaktion und Gelenkbewegung ist: Drehung des Fußes lateralwärts um seine Längsachse. Treten dagegen bei auf dem Boden fixiertem Fuße die peronealen Muskeln in Tätigkeit, so ist es die laterale Gelenkfläche des Talus, die gegen die des lateralen Malleolus heraufsteigt. Wirkung dieser Bewegung ist: Drehung des Fußes medialwärts. Bei der ersten Bewegung, der lateralen Auswärtsdrehung des Fußes, lüftet sich die Planta pedis vom Fußboden, der innere Fußrand wendet sich nach oben, umgekehrt verhält es sich bei der Drehung des Fußes medialwärts, hierbei wird der innere Fußrand fester auf dem Boden aufgedrückt und der äußere Fußrand lüftet sich etwas vom Fußboden. Jeder kann an sich diesen Versuch bei stehendem Körper leicht vornehmen. Die Muskelaktion der tibialen Muskeln, also die Drehung des Fußes lateralwärts, ist eine viel ergiebigere, als die Muskelaktion der peronaei. Dies hat seinen Grund darin, daß die kleinere mediale Gelenkfläche des Talus einen viel größeren Bewegungsspielraum zuläßt gegen die Gelenkfläche des medialen Malleolus, als die größere laterale Gelenkfläche des Talus gegen die des lateralen Malleolus, bei welch letzterer die weit nach unten ragende Malleolenspitze an der lateralen Kante des Calcaneus bald eine Hemmung erleidet. Übrigens ist auch diese Bewegung des Talus gegen die Gelenkflächen der Malleolengabel keine unmittelbare, sondern sie ist eine vermittelte. Bei den auf den Fuß wirkenden Muskelaktionen wird hierbei der Talus vom Calcaneus heraufgeschoben, gerade so wie er bei der plantaren und dorsalen Beugung des Fußes mitgenommen wird.

Der Mechanismus der Distorsion des Fußes findet, wenn man diese Verhältnisse richtig aufgefaßt hat, leicht seine Erklärung.

Gerät der Schwerpunkt des Körpers beim Gehen durch irgendeinen Umstand, z. B. beim Auftreten auf ein kleines Steinchen, aus seiner Gehbasis nach der Seite heraus, so kommt die Körperlast, statt sich auf der Talusrolle gleichmäßig zu verteilen, plötzlich auf den lateralen Teil derselben zu liegen. Dieser einseitige, seitliche Druck auf die Talusrolle pflanzt sich fort auf den Calcaneus und wälzt nun den Calcaneus und damit auch den ganzen Fuß um seine Längsachse nach außen, lateralwärts. Dieser plötzlichen Drehung des Calcaneus muß der „auf ihm reitende" Talus folgen, sich also in der Malleolengabel ebenfalls lateralwärts drehen. Hierbei drückt nun der ziemlich scharf gebogene laterale Rand des Talus stark gegen die Gelenkfläche des lateralen Malleolus und kann hier ein Hypomochlion bilden, so daß der Körperdruck imstande ist, ein plötzliches Abhebeln des medialen Teils der Talusgelenkfläche von der des Calcaneus zuwege zu bringen. Was nun weiter geschieht, hängt ganz von den Umständen ab. Gelingt es dem „Umkippenden", sein Körpergewicht bald wieder ins Gleichgewicht zu bringen, so kann es hierbei sein Bewenden haben, mit einem plötzlichen Schmerze und vielleicht auch Blutergusse ins Gelenk durch Schaffung luftleeren Raums. Das ist dann eine leichte Distorsion. Gelingt es nicht, den Schwerpunkt des Körpers in die richtige Lage zu bringen, kommt es zum Straucheln oder Fallen, so können durch die plötzliche Umwälzung des Calcaneus und mit ihm des Talus zunächst

die Bänder, dann aber auch beide Malleolen gefährdet werden, indem nämlich auch bei stärkerem Abhebeln des Talus vom Calcaneus auch der mediale Rand des Talus ein Hypermochlion bilden kann gegen den medialen Malleolus. So können denn hieraus ganz erhebliche Verletzungen in Gestalt von Bandzerreißungen, Malleolenbrüche, ja selbst Brüche der Fibula oder Tibia aus der Distorsion entstehen. Das sind alsdann die schweren Formen der Distorsion. Hieraus erklärt sich auch, worauf Wendel neuerdings hingewiesen, daß in der Regel eine Diastase der Malleolengabel erfolgt.

Daß die Distorsion, d. h. Umkippen, häufiger nach außen sich einstellt, als nach innen, ja nach letzterer Richtung nur unter ganz besonderen Umständen sich ereignen kann, hat einen ganz natürlichen, einfachen Grund. Denn ein Abweichen aus der Gehbasis kann nach der medialen Seite hin nicht leicht erfolgen, weil hier im Momente des Schwankens des Körpers unwillkürlich sofort die Stütze des andern Beins eingreift, um ebenso rasch den Körper wieder ins Gleichgewicht zu bringen. Nur dann, wenn ein Straucheln erfolgt, so daß das eine Bein nicht sofort stützend eingreifen kann, kann auch die Distorsion nach innen, medialwärts erfolgen und dann ist es der mediale Malleolus, der vorzugsweise gefährdet ist.

Es gibt Leute, bei denen diese Fußdistorsionen, das Umkippen der Füße, gewohnheitsgemäß ist, es passiert ihnen das sehr oft. Der Grund hiervon liegt in einer eigentümlichen Gangart dieser Leute. Man sieht es an ihrem Schuhwerke. Diese Menschen verlegen den Schwerpunkt auf den äußersten Teil der Gehbasis. Man bemerkt an den Absätzen ihres Schuhwerks, daß der hintere äußere Teil des Randes viel mehr abgenutzt wird als der übrige Teil, und da kann es denn leicht kommen, daß der Schwerpunkt des Körpers über diesen Rand hinausgerät oder ein kleines Steinchen beim Auftreten dies bewirkt. Namentlich geschieht dies leicht, wenn die Absätze hoch und schmal angelegt sind. Niedrige, breite Absätze helfen dem Übelstande ab. Bei Barfüßlern wird ein „Umkippen“ nicht leicht vorkommen.

5. Das Chopartsche Gelenk ist kein Bewegungsgelenk.

Andere Bewegungen, als die drei angeführten: dorsale und plantare Beugung, Supination und Pronation und Drehbewegung des Talus mit dem Fuße in der Malleolengabel, wobei die erste und letzte vermittelte Bewegungen sind, kann der Fuß nicht machen, besonders auch nicht in dem sog. Chopartschen Gelenke, in dem Gelenke zwischen Cuboideum und Calcaneus einerseits und Os naviculare und Talus andererseits. Eine gemeinschaftliche Aktion dieser Gelenke ist, wie bei dem Naviculotalo- und Calcaneotalogelenke, nicht ausführbar. Ganz abgesehen von den festen Bandverbindungen, die das Cuboideum mit dem Processus anterior calcanei darbietet, die eine irgend in Betracht kommende Bewegung als eine reine Syndesmose nicht zuläßt, ist die mechanische Einrichtung des Cuboideocalcaneogelenks nicht derart, daß dieses Gelenk den Bewegungen des Naviculare gegen den Taluskopf folgen könnte, wie es das hintere Gelenk des Calcaneus bei der Supination und Pronation vermag. Die Gelenkfläche des Naviculare hat eine schräge Richtung in zweifachem Sinne, eine Rich-

tung lateral-medialwärts und eine von vorn nach hinten. Die Gelenkverbindung zwischen Cuboideum und Calcaneusfortsatz ist zwar nicht eben, wie keine der Gelenkverbindungen im Tarsus, mit Ausnahme der im Lisfrancschen Gelenke zwischen Tarsus und Metatarsus, sie hat indes eine fast senkrechte Richtung. Für die Bewegung, die das Naviculare bei der Supination gegen das Taluskopfgelenk macht, ist ihm die Bahn ganz fest vorgeschrieben in dem bei der Supination erfolgenden schrägen Hinaufsteigen des medialen Teils des Naviculargelenks gegen das Gelenk des Taluskopfes, wie dies oben bei der Zerlegung der Supinationsbewegung dargelegt worden ist. Sollte nun das Cuboideum eine gleichartige Bewegung gegen den Calcaneus mitmachen können, so müßte die Calcaneusgelenkfläche eine wenigstens in etwa gleichartige Stellung und Richtung einnehmen, wie die Talusgelenkfläche, und das gleiche gilt von der Gelenkfläche des Cuboideum gegen die des Calcaneus. Von einer solchen gleichartigen Richtung und Stellung ist nichts vorhanden, es ist vielmehr das Gegenteil der Fall, die Gelenkflächen im Cuboideocalcaneogelenke haben eine etwas nach unten und hinten gerichtete Lage. Also eine Supinationsbewegung kann das Cuboideum nicht mitmachen. Ebensowenig kann zwischen Cuboideum und Calcaneus eine horizontale, also eine Adduktions- resp. Abduktionsbewegung stattfinden und zwar aus dem einfachen Grunde, weil das Naviculare in seiner gegen den Talus vorgeschriebenen Bahn diese horizontale Bewegung nicht machen kann. Es fehlt also in diesen Gelenken an der harmonischen Einrichtung, wie wir sie im Naviculotalo- und Calcaneotalogelenke mit einem gewissen Raffinement hergestellt sehen. Wenn die Muskeln für Dorsal- und Plantarbeugung in Aktion treten, so erfolgt nur diese Bewegung, treten die Supinatoren und Pronatoren in Aktion, so erfolgt Supination und Pronation, treten die Supinations- resp. Pronationsmuskeln bei fixiertem, belastetem Fuße in Aktion, so erfolgt Drehbewegung des Fußes um seine Längsachse innerhalb der Malleolengabel. Anderes gibt es nicht und diese drei genannten Bewegungen erfolgen in den dafür eingerichteten Gelenken, zu denen das Gelenk zwischen Calcaneus und Cuboideum nicht gehört. Ferner ist dabei folgendes zu berücksichtigen. Rud. Fick erwähnt in dem mit außerordentlicher Sorgfalt durchgearbeiteten Lehrbuche der Anatomie der Gelenke, daß in 30 Proz. der Fußskelette eine „Koaleszenz" bestehe, des Naviculare mit den anliegenden Tarsusknochen, mit dem Cuboideum und dem Calcaneus. Er sagt: statt gelenkiger Verbindung kommt auch hyaline Synchondrose, oder gar „Koaleszenz", sogar **eventuell von bedeutendem Umfange zwischen Fersen- und Kahnbein vor.** Wenn also das Naviculare an den Calcaneus angekettet ist und noch mehr, wenn das Naviculare durch „Koaleszenz" **mit dem Cuboideum** angekettet ist, wie das nach R. Fick u. a. ebenfalls oft vorkommt, dann hört doch jede Möglichkeit der Bewegung des Cuboideums gegen den Calcaneus vollständig auf. Warum sollen wir also ein Gelenk konstruieren, wo die Natur keins geschaffen hat? Die Natur arbeitet nicht zwecklos. Wozu eine solche Bewegung im Chopart? Sie wäre, wenn sie vorhanden, wertlos, wogegen die Supination, die durch die „Koaleszenz" sämtlicher sechs Tarsusknochen nicht im mindesten eingeschränkt würde, da letztere ein einheitliches, festgeschlossenes Knochensystem bilden, von großer funk-

tioneller Bedeutung ist, indem sie es uns ermöglicht, daß der Fuß sich den Unebenheiten des Bodens anpassen kann. Noch größere Bedeutung hatte sie für den in der Urzeit lebenden Waldmenschen, um mit Hilfe der Supination die Bäume zu erklettern, die ihm an diesen einen Stützpunkt gewährte, von dem aus er seinen Körper hinaufschieben konnte. Also physiologisch ist ein Chopartsches Gelenk nicht vorhanden und für den Chirurgen wäre es besser auch nicht da, denn wenn hier amputiert werden soll, ist es besser, quer durch Gelenk und Knochen durchzugehen, als die Spitze des Messers in den Buchten der Gelenke zu riskieren.

6. Luxationsmechanismus der Luxatio pedis sub talo nach innen.

Haben wir nun die normalen Gelenkbewegungen des Fußes in ihre einzelnen Phasen zerlegt, so kann es nicht schwer fallen, für den Luxationsmechanismus Verständnis zu gewinnen. Die Luxation erfolgt aus einem Übermaße der Supination. Dies Übermaß kann nur dann zur wirklichen Luxation führen, wenn irgendein Knochen desjenigen Fußteils, der nun eine Verschiebung erleiden soll, an einem fixierten Knochen einen Stützpunkt oder ein Hypomochlion findet, auf den die luxierende Gewalt nun weiter einwirken kann. Dieser Knochenteil kann für diese Luxation nur die Tuberositas navicularis sein. Wie wir gesehen haben, liegt am medialen Teile des Talonaviculargelenks die größte Exkursionsmöglichkeit. Nähert sich die Tuberositas navicularis mit ihrem Abstande von fast 3 cm bei der Supination dem Sustentaculum tali bis auf 1 cm, so steht nichts im Wege, wenn nur genügende Kraft vorhanden ist, daß sie auch noch diesen Abstand von 1 cm überwindet und hiermit das Sustentaculum oder den über ihm liegenden Teil des Talus erreicht. Diese Annäherung kann allerdings nur erfolgen unter höchster Anspannung der Gelenkkapsel und des Bandapparats an der lateralen Seite der Articulatio talo-navicularis. Hat die Tuberositas nav. nun diesen Punkt erreicht, dann hat sie hier einen Stützpunkt gewonnen und nunmehr ist der ganze Fuß als Hebel imstande, den Spalt zwischen lateralen Teil des Naviculare und lateralen Teil des Talus so weit zu erweitern, daß, wenn es nicht schon zu einem Kapseleinriß an dieser Stelle gekommen ist, dies nun unbedingt erfolgen muß. Ist es dahin gekommen und wirkt die luxierende Gewalt in der Richtung nach hinten weiter, so hindert nichts, daß das Naviculare nun an dem Gelenkkopfe des Talus heruntergleitet und die Cavitas navicularis vollständig den Kontakt mit dem Taluskopfe verliert und unter diesen zu liegen

kommt. Das Naviculare und damit der ganze Fuß ist vom Taluskopfe luxiert. Das Naviculare ist dabei, der natürlichen Supinationsrichtung folgend, medialwärts, also nach innen vom Talus abgewichen. Hierbei kann es sein Bewenden haben, die Luxation bleibt beschränkt auf das Naviculotalogelenk.

Wie verhält sich hierbei das hintere Calcaneotalogelenk? Da der Calcaneus mit dem Vorderfuße fest verbunden ist, so muß er bei diesem Mechanismus eine sehr starke Drehung gegen den Talus erleiden im entgegengesetzten Sinne der Drehung des Vorderfußes. Daß dies nicht ohne starke Dehnung oder Zerreißung der Gelenkkapsel und den Bandverbindungen ablaufen kann, liegt auf der Hand. Zu einem vollständigen Verlassen dieser Gelenkflächen des Calcaneus und Talus, voneinander braucht es jedoch nicht zu kommen, da, wie wir oben gesehen haben, die Achse der Supinationsbewegung durch den Apparatus ligamentosus (ich halte der Kürze wegen diese Bezeichnung bei) im Sinus tarsi, der den Calcaneus mit dem Talus verbindet, hindurchgeht, so ist es einleuchtend, daß dieses Band mit der stärkeren Drehung der Gelenkflächen gegeneinander ebenfalls sich um diese Achse drehen muß, wie wenn man einen Strick zwischen den Fingern dreht, und zwar erfolgt diese Drehung im Sinne eines Uhrzeigers bei der Luxation im rechten und umgekehrt bei der Luxation im linken Fuße. Es kommt hierbei also auf den Grad der Drehung an, den es ohne zu zerreißen erleiden kann. In der Regel geht es indes ohne Zerreißung erfahrungsgemäß nach den Beschreibungen nicht ab.

Ist indes die Gewalt bei der Luxation, die den Fuß nach hinten treibt, nicht erschöpft, geht die treibende Wirkung nach hinten weiter, dann wird die Gelenkfläche des Calcaneus von der des Talus nach hinten zu abgestoßen, und es kommt nun der vordere Fersenteil, der Hals des Calcaneus oder Proc. anter. calc. unter den Talus zu liegen. Das kann nicht abgehen, ohne gänzliche Zerreißung der hinteren Gelenkkapsel, der Bänder und des Apparatus ligam. In dieser so vollständigen Luxation beider Knochen, des Naviculare und des Calcaneus, erleidet der Vorderfuß eine Verkürzung, der Hinterfuß eine Verlängerung.

Wenden wir diese mechanischen Vorgänge auf den Unfall an, wie er sich bei dem eingangs geschilderten, bei dem des Mädchens A. M. abspielte, so ist es zunächst klar, daß die Gewalt mit der der Vorderfuß auf den Baum aufstieß, hinreichend war, den Fuß in daß Extrem der Supination zu bringen, so daß die Tuberositas navicularis einen Stützpunkt weiter hinten, sei es am Talus oder dem

Sustentaculum tali gewinnen konnte, um nun das Naviculare von der Gelenkfläche des Taluskopfes abzuhebeln unter vorher erfolgter Zerreißung des lateralen Teils der Kapsel und Bandverbindung. Hielt das Mädchen den Fuß nicht dabei in Supination, so konnte die konvexe Baumfläche den Fuß in die Supination hineindrängen. Die Größe der Gewalt bei diesem Umfalle ergibt sich aus der Schnelligkeit der Bewegung multipliziert mit der Last der beladenen Schlitten, die, wenn wir den ersten der Schlitten auch ausschalten, in dem Gewichte von 6 Personen und dem der Schlitten bestand, also eine sehr erhebliche war. Im Grunde genommen gleicht der hierbei obwaltende Vorgang dem, der sich abspielt, wenn jemand aus einer gewissen Höhe herunterfällt oder springt und sich dabei eine Luxatio ped. sub talo nach innen zuzieht, wobei der Fallstoß vom Vorderfuße aufgenommen wird und der Fuß sich dabei in Supinationslage befindet, oder auf unebenem Boden aufstößt, und dadurch der Fuß in Supinationslage hineingedrängt wird. — Die Luxatio ped. sub talo nach innen ist nach Trendels Zusammenstellung die am häufigsten dieser Art Luxationen vorkommende. Er führt von den 80 Fällen 40 Fälle an und würde also der mitgeteilte Fall der 41. sein.

7. Luxationsmechanismus der Luxatio pedis sub talo nach außen.

Die Luxatio pedis sub talo geht hervor aus dem Extrem der Pronationsbewegung des Fußes. Wir haben oben bei der Betrachtung der normalen Fußbewegung gesehen, daß die Exkursion dieser Bewegung eine viel geringere ist, als bei der Supination. Den Grund hierfür haben wir kennen gelernt in dem geringen, nur einige Millimeter bietenden Spielraume zwischen der vorderen unteren Talusgelenkfläche gegen die obere Fläche des Processus anterior calcanei, daß also in dem bei der Bewegung baldigen Anstoßen dieser Fläche gegen den Rand der Talusgelenkfläche eine Hemmung entsteht für eine ausgiebigere Bewegung. Voraussetzung beim Zustandekommen auch dieser Luxation ist, daß bei der Gewalteinwirkung auf den Fuß die übrigen Gelenke und Knochen standhalten. Durch das Andrängen der Oberfläche des Processus anterior calcanei gegen den Talus wird also ein Stützpunkt gewonnen, um den sich die Luxation des Fußes vollzieht, wie bei der Supinationsluxation die Tuberositas navicularis diese Rolle übernahm. Bei dieser nun hergestellten Hebelwirkung des Fußes gegen den Talus

muß bei weiterem Andrängen der Gewalt auf den Fuß sowohl ein weites Aufklaffen zunächst der medialen Teile des Talonavicular-gelenks erfolgen, sowie gleichzeitig ein weites Aufklappen der medialen Teile des Gelenks zwischen Calcaneus und Talus. Es wird hierbei schwer festzustellen sein, an welchen dieser beiden Teile nun Kapsel und Bandverbindungen zuerst einen Einriß erleiden, jedenfalls ist aber anzunehmen, daß die naviculare Gelenkfläche nicht eher die des Taluskopfes verlassen kann, als bis die Trennung des medialen Teiles der Kapsel und des Ligam. talonaviculare erfolgt ist. Hierbei kann nun das Naviculare nicht, wie bei der Supinationsluxation unter den Taluskopf gedrängt werden, denn, wenn die Fußachse nun, wie es geschieht, gegen die Achse des Talus eine starke Verschiebung lateralwärts erleidet, so daß der Talus quer gestellt erscheint, stemmt sich das Naviculare derart gegen den Talus, daß eine unüberwindliche Barriere für das Naviculare geschaffen ist, die es nicht überwinden kann, es sei denn, daß gleichzeitig wüste Knochenzertrümmerungen stattfänden und wir es nicht mit einer einfachen Luxation, sondern mit komplizierten Luxationsfrakturen zu tun hätten. Es kann sich indes diese Luxation des Fußes nach außen nur abwickeln unter weitgehenden Band- und Kapselzerreißungen im Talocalcanealgelenke. Wäre bei dem Unfalle des Mädchens A. M. der Anprall des Fußes gegen den Baum, statt in supinierter Fußlage, in ponierter erfolgt, so hätte bei ihr ebensogut diese Luxation nach außen, statt nach innen die Folge sein können. Es braucht indes keineswegs immer nur ein Stoß oder Fall auf den Vorderfuß den Unfall auszumachen, um diese Luxation nach außen zuwege zu bringen, ebensogut kann sie erfolgen durch einen heftigen Stoß auf die Ferse und gleichzeitigem Vornüberfallen des Körpers, wobei sich der Talus gegen die obere Fläche des Proc. ant. calcanei drängt. Der Luxationsmechanismus ist hierbei ganz derselbe.

8. Luxationsmechanismus der Luxatio pedis nach vorn.

Springt jemand von einer Leiter bei stark dorsalflektiertem Fuße und stößt dabei mit der Ferse heftig auf den Boden, wie Fälle dieser und ähnlicher Art vorgekommen sind, so kann er sich hierbei eine Luxation des Fußes nach vorn zuziehen. In dem hierbei obwaltenden Mechanismus sind drei Momente gleichzeitig wirksam. Erstens durch in extremis erfolgte dorsale Fußbeugung wird die obere Fläche des Proc. anter. calcanei gegen den unteren vor-

deren Rand der Gelenkfläche des Talus gedrängt, ein Moment, welches diese Luxation mit der Lux. ped. sub talo nach außen gemeinsam hat. Zweitens treibt die auf die Tuberositas calcanei einwirkende Stoßkraft den Calcaneus nach vorn und damit den ganzen Fuß und drittens ist es die Schwerkraft des Körpers, welche die Tibia mit dem fest mit ihr verbundenen Talus nach hinten treibt. Es unterstützen sich demnach hierbei zwei Kraftrichtungen, die gegeneinander wirken, der Stoß gegen den Fuß erfolgt von hinten und unten, die Druckwirkung der Körperlast von oben und vorn nach hinten. Offenbar sind die Stoß- und Druckwirkungen bei diesem Vorgange von größerer Bedeutung, als die Hebelwirkung auf das Talonavicular- und Talocalcanealgelenk, denn sonst würde eher die Luxation des Fußes nach außen erfolgen in der geschilderten Weise. Immerhin bedarf es einer großen Gewalt, die imstande sein soll, einmal den Calcaneus von seiner festen Verbindung mit dem Talus und zugleich das Naviculare von der Verbindung mit dem Taluskopfe abzustoßen. Dies erklärt hinlänglich das seltene Vorkommen dieser Art Verletzung.

Dem Leser dieser Ausführungen wird es nicht entgangen sein, daß ich bei den Schilderungen der Fußbewegungen und der Verschiebungen bei dem Luxationsmechanismus der einzelnen Fußteile gegeneinander ausgegangen bin von der Richtung gegen den Talus und nicht des Talus gegen die betreffenden Fußteile. Diese Auffassung ist zwar die ungewohnte und erschwert deshalb die Vorstellung; ist aber die einzig richtige. An dieser Auffassung muß für das zu gewinnende Verständnis unentwegt festgehalten werden. Der Talus ist und bleibt dabei der fixierte, man kann sagen ruhende Teil, was nicht ausschließt, daß er, wie so oft, selbst Schaden nehmen kann in Gestalt von Knorpel-, Knochen- und anderen Verletzungen, die dann die Luxation komplizieren.

9. Abweichende Ansichten über den Luxationsmechanismus.

Allgemeine Übereinstimmung besteht in der Auffassung, daß die Luxatio pedis sub talo nach innen als Supinationsluxation, die nach außen als Pronationsluxation hinzustellen ist.

Trendel hat, wie schon gesagt, in sorgfältigster Arbeit sämtlich bis 1905 bekannte Fälle zusammengestellt mit dem Ergebnis, daß diese Supinationsluxation die bei weitem häufigere ist im Gegensatz zu Hoffa, der S. 569 seines Lehrbuchs die Luxation des Fußes nach außen als die häufigere hinstellt. Diese Ansicht ist

also durch die Statistik Trendels überholt. Trendel, wie auch Hoffa u. a. bezeichnen sie als „Adduktionsluxation". Es kommt zwar auf den Namen nicht an, wenn man indes dem Luxationsmechanismus gerecht sein will, so ist die Bezeichnung „Supinationsluxation" die einzig richtige.

Auch Trendel, sowie alle Autoren, soweit ich die Sache übersehen kann, auch Hoffa folgen der Darstellung Henke und Lossens, daß der Luxationsmechanismus ansetzt im hinteren Fußgelenke. Trendel sagt, wie auch Hoffa in seinem Lehrbuche: „Bei einer Luxatio pedis nach innen wird nach der Beschreibung von Henke und Lossen des Hypomachlion, um das die Verrenkung erfolgt, durch den hinteren Rand des Sustentaculum tali dargestellt, gegen welche sich die hintere mediale Ecke des Taluskörpers anstemmt; die Gelenkspalte zwischen Talus und Calcaneus klafft nach außen, der Taluskopf tritt aus der Pfanne des Naviculare, das Ligamentum interosseum zerreißt, der Talus wird dann von dem Unterschenkel über den Calcaneus geschoben."

Man sieht also auch bei dieser Darstellung, daß die Vorstellung obwaltet, als würde der Talus über den Calcaneus geschoben, während doch tatsächlich die Verschiebung nicht des Talus über den Calcaneus erfolgt, sondern umgekehrt die Verschiebung des Calcaneus unter den Talus erfolgt. Das ist zwar in der Sache, in dem schließlichen Stande des Talus zum Calcaneus dasselbe, indes nicht in der Vorstellung, wie dieser gegenseitige Stand des Talus zum Calcaneus zustande kommt. Also wohl festzuhalten, der Calcaneus, nicht der Talus wird geschoben.

Nimmt man ein Fußskelett zur Hand, von welchem der Talus ausgelöst ist, setzt diesen dann in die betreffenden Gelenkflächen des Tarsus in seiner normalen Lage zum Tarsus und macht man nun eine Drehbewegung des letzteren gegen den Talus, so wird man finden, daß bei dem weiten Abstande des Sustentaculumrandes von dieser hinteren medialen Ecke des Talus, der Calcaneus resp. der ganze Fuß eine Drehung medialwärts um fast 90 Grad machen muß, bevor diese beiden Teile, die ein Hypomochlion abgeben sollen, erst einmal in Berührung zueinander gelangen können. Eine solche starke Drehung kann indes unmöglich stattfinden, ohne daß bereits eine Luxation in beiden Gelenken, sowohl in dem hinteren, als in dem vorderen, den Naviculotalogelenke erfolgt ist, die doch nun erst eintreten soll. Auch ist nicht abzusehen, in welcher Weise denn diese Drehung durch die auf den Fuß einwirkende Gewalt erfolgen

soll. Also das ist unmöglich. Gehen wir weiter nach unten und vorn von der medialen Ecke des Talus, so finden wir auch hier keinen Punkt, der sich an das Sustentaculum bei der Supinationsbewegung anstemmen könnte, um ein Hypomochlion zu bilden, denn diese Teile liegen fast in einer und derselben Ebene, so daß sie bei starker Supination gegeneinander vorbeigleiten, ohne daß ein Stützpunkt gewonnen werden könnte.

Anders liegen dagegen die Verhältnisse in dem Talonaviculargelenke. Bei der Supination steigt, wie wir bereits öfter erwähnt, der mediale Gelenkteil des Naviculargelenkes hinauf gegen die Gelenkfläche des Talus. Bringen wir nun den Fuß in das Extrem der Supinationsbewegung, so erreicht die untere Spitze der Tuberositas navicularis die mediale Wand des Talus oder aber den vorderen Rand des Sustentaculum tali und findet einen ausgezeichneten Stützpunkt, so daß diese Tuberositas navicularis das Hypomochlion bildet, um welches sich das Naviculare und damit der ganze Fuß um den Taluskopf dreht. Hierbei muß dann in erster Linie die an der lateralen Seite befindliche Gelenkkapsel mit der fibrösen Umhüllung nach ausgiebigst erfolgter Spannung einen Einriß erleiden, wie dies bereits oben auseinander gesetzt ist. Das Primäre in dem Luxationsvorgange müssen wir also nicht in das hintere Gelenk zwischen Talus und Tarsus, sondern in das vordere Gelenk verlegen, in das Talonaviculargelenk. Das hintere Gelenk beteiligt sich dann an diesen Vorgängen vielmehr an exzessiven Drehbewegungen, als in Lüftung und Abhebelung der Gelenkflächen voneinander, diese Vorgänge erfolgen erst dann, wenn mit der Luxation im Naviculotalogelenke die luxierende Gewalt nicht erschöpft ist.

Den Vorgang der Luxatio pedis sub talo nach außen die im Extrem der Pronation des Fußes erfolgt, schildert Trendel nach Henke und Lossen folgendermaßen: die Luxation erfolgt dadurch, daß infolge der übermäßigen, forcierten Abduktion (soll heißen Pronation) des Fußes der vordere äußere Rand der unteren Gelenkfläche des Talus sich gegen die obere Fläche des Processus anterior calcanei anstemmt, wodurch das Ligam. interosseum und an der inneren Seite die Bänder zwischen Talus und Calcaneus zerreißen und das Gelenk zum Klaffen gebracht wird. Wenn dann die dislozierende Gewalt weiter wirkt, wird der Talus über den Calcaneus und das Os naviculare nach innen, der Fuß nach außen geschoben."

In bezug auf diesen von Trendel nach Henke und Lassen

wiedergegebenen Luxationsmechanismus infolge von gewaltsamer Pronation des Fußes muß ich zunächst bemerken, daß das Hypomochlion ganz richtig dargestellt ist, denn wir haben oben gesehen, daß die Pronationsbewegung durch baldiges Anstoßen des Proc. anterior. calcanei an den vorderen Rand der hinteren Talusgelenkfläche eine Hemmung erleidet. Hieraus folgt aber, daß es nicht der Talus ist, welcher sich nach Henke anstemmt, denn der Talus ist ja unter allen Umständen der fixierte Teil, sondern der Processus anterior calcanei stemmt sich gegen den Talus. Bevor es nun aber zu einer Verschiebung des Fußes gegen den Talus kommen kann, ist es unbedingt notwendig, daß das Naviculare aus seiner Gelenkverbindung mit dem Taluskopfe gelöst wird. Solange als diese Verbindung erhalten bleibt, kann sich unmöglich das Naviculare (und mit ihm der Fuß) unter den Talus verschieben. Hier, zwischen Naviculare und Talus, muß zunächst ein Kapsel- und Bandriß erfolgen, aus dem das Naviculare den Weg gewinnt, um nach innen von dem Talus zu gelangen. Und kostet es nicht viel Überlegung, zu erkennen, wie dieser Riß zustande kommt. Wir haben oben kennen gelernt, daß bei der Pronationsbewegung des Fußes die Gelenkfläche des Naviculare bei der Pronation schräg nach oben und lateralwärts an der Gelenkfläche des Taluskopfes hinauf steigt und daß damit die Tuberositas navicularis nach dem Drehungsgesetze herunter und gleichzeitig sich von der Gelenkfläche des Talus nach vorn hin, der Fußspitze zu, entfernt. Hier also an dem medialen Teile dieses Gelenkes zwischen Naviculare und Taluskopfgelenk kommt es zu einer Entfaltung und Kapselspannung. Bei der Pronation in extremis muß also auch hier an diesem medialen Teile die Sprengung der Kapsel mit ihren Bändern erfolgen. Erst nun wird es möglich, daß das Naviculare nach innen von dem Taluskopf gedrängt wird. Im hinteren Fußgelenk braucht es bei diesem Vorgange gar nicht, gerade wie bei der Supinationsluxation, der Luxatio pedis sub talo nach innen, zu einer Abtrennung der hinteren Gelenkflächen zu kommen, es kann mit starker Drehung, Dehnung und Einrissen in dem Lig. interosseum sein Bewenden haben. Wirkt die Gewalt indes nach geschehenem Abgleiten des Naviculare vom Taluskopfgelenke weiter, dann allerdings kann durch die nach hinten treibende Stoßwirkung, wie schon gesagt, die Gelenkfläche des Calcaneus von der hinteren des Talus abgestoßen werden. Aus der Bemerkung, „wenn dann die dislokierende Gewalt weiter wirkt, wird der Talus über den Calcaneus geschoben", geht wiederum hervor, daß Henke und Lossen da-

durch zu der nicht zutreffenden Darstellung des Luxationsmechanismus gekommen sind, daß sie auch hier nicht festgehalten haben an dem allein richtigen Vorgange, daß es nicht der Talus ist, der sich verschiebt, sondern der Fuß, der sich gegen den fixierten Talus verschiebt, woraus sich die Lageveränderungen der Knochen gegeneinander ergeben.

Also müssen wir daran festhalten: keine Luxation des Fußes im Tarsusgelenke ohne vorhergehende Luxation des Naviculare vom Taluskopf. Hier im Talonaviculargelenke spielen sich die primären Vorgänge ab. Es ist hierbei ganz gleichgültig, ob die Luxation erfolgt ist, indem die Gewalt den Vorderfuß traf und so gegen den Talus wirkte oder ob die Gewalt auf das Bein einwirkte und in diesem Falle den Unterschenkel mit dem Talus gegen den fixierten Fuß drängte.

Nach dem so dargestellten Luxationsmechanismus ist es wohl einleuchtend, daß die Luxation des Fußes nach innen und hinten nur höhere Grade der Supinationsluxation sind, Luxationen, bei der die Gewalt sich bei der Auslösung des vorderen Fußgelenkes noch nicht erschöpfte, sondern sich nach hinten zu fortsetzte in der völligen Verschiebung des Fußes unter den mit den Malleolen in Zusammenhang gebliebenen Talus.

Man kann schon theoretisch schließen, daß bei der Pronationsluxation die nach außen und hinten die seltenere sein wird. Denn, wenn das Naviculare die Gelenkfläche des Talus medialwärts verlassen hat, so drängt, wie schon erwähnt, das Naviculare bald gegen den nun querliegenden Taluskörper an, was ein weiteres Abweichen des Fußes nach hinten verhindern muß. Dagegen können bei der Supinationsluxation, wenn das Naviculare und der Processus anterior calcanei unter den Talnskopf getreten sind, beide Knochen sehr weit nach hinten gestoßen werden, so daß sogar das Cuboideum unter den Talus zuliegen kommen kann.

Aus den Schilderungen der Fälle von Luxatio pedis sub talo nach hinten, wie sie Trendel S. 392 anführt (5 Fälle), geht eine wesentlich nach hinten stattgefundene Verschiebung auch nicht hervor und aus dem letzten der angeführten Fälle, wo in ganz seltener Ausnahme das vordere Gelenk nicht luxiert erscheint (der Fall Kaufmann), handelt es sich doch wesentlich um eine so starke Drehung der Fußachse gegen die des Talus im Sinne der Pronation, daß dabei nur die Calcaneusgelenkfläche von der des Talus abgeschoben wurde. Wie sich hierbei der Luxationsmechanismus gestaltet hatte, läßt sich schwer erklären, wie ja überhaupt in dieser

Hinsicht die Verletzungen durch Verschüttung für die Erklärung oft die schwierigsten sind.

Ich muß nun noch eingehen auf die Ausführungen, welche Wendel (diese Zeitschrift Bd. 80, Heft 3—4, S. 253) an die Mitteilung seines beobachteten Falles anknüpft, weil sie einesteils mit meinen bisherigen Darstellungen des Luxationsmechanismus sich decken, anderenteils nicht geeignet sind, in der Auffassung des Luxationsmechanismus Einigkeit zu erzielen und die Verwirrungen zu beseitigen, die Wendel dem Franzosen Quenu zum Vorwurfe macht.

Wendels Fall ist eine ganz typische Supinationsluxation mit der besonderen Eigentümlichkeit, daß sich bei derselben der Musc. extens. brevis über den Taluskopf geschoben. Er sagt: „(S. 252) Das Caput tali hatte sich auf die dorsale und normalerweise lateral von ihm gelegenen Fläche des Calcaneus verschoben (!), welche dem Musc. extens. digit. brev. zum Ursprung dient. Dieser Muskel war vom Caput tali perforiert worden und der Schlitz hielt den Hals eng umschnürt." Also hatte sich nicht der Talus verschoben, sondern der Tarsus gegen den Talus und zwar so, daß ein Teil des Muskels sich ebenfalls mit über den Taluskopf verschoben hatte, was dann den natürlichen Eindruck machte, als sei dieser Muskel vom Talus durchbohrt worden. Der Talus verhielt sich indeß auch hierbei passiv, auch ein Teil des Muskels wurde über seinen Kopf geschoben. Daß Wendel bei der Beschreibung diese Auffassung auch tatsächlich hegte, geht unzweifelhaft aus den weiteren Worten desselben hervor (S. 253): „Die Fälle von Bertelmann und Deetz sind ein Beweis dafür, daß durchaus nicht immer der Mechanismus vorliegt, welcher Malgaigne zu seiner Auffassung brachte, daß vielmehr die luxierende Gewalt sehr wohl am Fuße angreifen und diesen **gegen den Talus** verschieben kann." In der Konsequenz dieser ganz richtigen Vorstellung hätte Wendel also nicht sagen sollen, „das Caput Tali hatte sich auf die dorsale Fläche des Calcaneus verschoben", sondern er hätte sagen müssen: „die dorsale Fläche des Calcaneus hatte sich so unter den Talus verschoben, daß usw." Das „durchaus nicht immer" bedarf jetzt nach der Statistik von Trendel die Berichtigung, daß das Angreifen der luxierenden Gewalt auf den Fuß der bei weitem häufigste Vorgang ist, die andern Vorgänge nur Ausnahmen und zwar auch seltene Ausnahmen bilden.

Wenn nun weiter Wendel, um seine ganz richtige Auffassung noch mehr zu verdeutlichen, sagt: Die letzteren, i. e. die Luxation des Fußes unterhalb des Talus nach hinten, mußten nach deutscher Auffassung als **plantare** bezeichnet werden, da nicht der auf das Dorsum pedis verschobene (soll heißen liegende) Taluskopf, sondern der übrige gegen ihn plantarwärts verschobene Fuß als verrenkt zu bezeichnen ist," so ist m. E. eine solche Bezeichnung nicht empfehlenswert, weil sie den tatsächlichen Verhältnissen nicht entspricht. Denn, wenn der Fuß sich unterhalb des Tallus verschiebt, das gegenseitige Verhältnis der Gelenkflächen des Tarsus gegen die des Talus gestört wird, so hat das doch mit der Planta des Fußes nichts zu tun, denn die untere Fläche des Talus gehört doch nicht zur Planta. Die Planta des Fußes bleibt mit Ausnahme des Anteils,

den der Taluskopf an der Bildung der Planta nimmt, bei den Luxationen in den Beziehungen der Knochen gegeneinander unberührt. Also die Bezeichnung „plantare Luxation oder Verschiebung" halte ich nicht für geeignet, um sie in die Lehre dieses Gegenstandes hineinzubringen. Eher könnte man reden von einer dorsalen Verschiebung, denn es ist ja das Dorsum pedis, das zum Teil unter den Talus verschoben ist. Indes trägt das nichts zum Verständnis der Sache bei, weil es eben selbstverständlich ist.

Ferner sagt Wendel, (S. 254) „das was die Luxationen nach vorn und hinten einerseits und die nach innen und außen prinzipiell unterscheidet, ist der Entstehungsmechanismus und die Beteiligung der in Betracht kommende Gelenke. Bei den Luxationen nach vorn und hinten wird der Fuß gegen den Talus derart verschoben, daß die Längsachsen des Fußes in parallelen sagittalen Ebenen bleiben. Bei den Verrenkungen aber nach innen und außen findet eine Torsion statt, die Längsachse des Talus stellt sich schräg zur Längsachse des Fußes, oder mit andern Worten, der Fuß rückt aus der ihm zukommenden sagittalen Ebene im Sinne der Adduktion (soll heißen Supination) oder Abduktion (soll heißen Pronation). Gleichzeitig findet meist eine Drehung im Sinne der Pro- und Supination statt." Was die letztere Bemerkung soll, ist schwer faßbar, die Drehung hat in allen Fällen nur im Sinne der Supination stattgefunden, aus dem einfachen Grunde, weil es eine Adduktion und Abduktion des Fußes nicht gibt. Warum also hier die Vorstellung komplizieren? Sodann möchte ich entgegnen, daß es einen Parallelismus der Fußachse gegen die des Talus ebenfalls nicht gibt. Die Achse des Talus shneidet sich auch normaliter gegen die Achse des Fußes in einem kleinen Winkel. Bei den Luxationen des Fußes nach außen und innen (Torsion) wird allerdings die Fußachse von der des Talus nach außen resp. nach innen weiter verschoben, oft so, daß sie senkrecht zu einander zu stehen kommen, daher ja auch die Bezeichnung Luxation nach außen und innen. Indes auch bei der Luxation nach hinten wird die Achsenlage des Fußes gegen die des Talus wesentlich alteriert. Hierbei treten indeg wieder besondere Momente ein, die hierfür wesentlich mitwirkend sind. Es kommt in Betracht zunächst die Beschaffenheit der Reibungsflächen zwischen Tarsus und Talusunterfläche, es kommen dabei in Betracht die Widerstände, die der Talus findet, im Momente der Fußverschiebung; gegen die an seiner Oberfläche befindlichen Strecksehnen usw. Hieraus einen prinzipiellen Unterschied ableiten zu wollen, erscheint mir doch bedenklich.

Auf S. 255 fährt Wendel fort: „Diesen durchaus verschiedenartigen Verschiebungen entspricht auch eine durchaus verschiedenartige Beteiligung der Gelenkverbindungen des Talus mit dem Tarsus. In Betracht kommen die beiden Gelenke, welche Fick als „hinteres Sprungfersenbeingelenk" und als „Sprungkahnbeingelenk" bezeichnet. (Anm. Diese Bezeichnung hat wohl stets bestanden.) Bei den sagittalen Verschiebungen nach vorn und hinten wird im wesentlichen das hintere Gelenk zwischen Talus und Calcaneus beteiligt. Hier findet eine eigentliche Verschiebung der Gelenkflächen gegeneinander nach vorn und nach hinten statt. Erst sekundär wird durch die Verschiebung auch das vordere Gelenk zwischen

Talus, Os naviculare und Sustentaculum calcanei quo Talo beteiligt. In der luxierten Stellung berühren sich bei beiden die Gelenkflächen nicht mehr." Durch diese Darstellung wird nun wieder manches über den Haufen geworfen. Warum soll der Luxationsmechanismus der Luxatio pedis sub talo nach hinten primär, im hinteren und sekundär sich im vorderen, dem Naviculo-talo-gelenke vollziehen? Den Beweis hierfür erbringt Wendel nicht und ebensowenig legt er dar, wie sich die Dinge dann dabei abwickeln. Ich glaube, hinlänglich das Gegenteil bewiesen zu haben, daß sowohl bei der Supinations- als Pronationsluxation zunächst und primär die Kapsel und Bandzerreißung stattfindet im vorderen Gelenke, daß die Beteiligung des hinteren Gelenks wesentlich davon abhängt, ob die Gewalt sich mit der Aushebung des Naviculare erschöpft oder nicht, in welch letzterem Falle es dann auch zur Abstoßung des Calcaneus vom Talus kommt.

Man sieht also, daß Quenu nicht unrecht hatte, wenn er diese Luxation nach hinten ansieht als eine „Modifikation" der Luxatio pedis sub talo nach innen. Aber es ist keine Modifikation, sondern es ist ein Mehr von Luxation, es ist die Luxation im vorderen und im hinteren Fußgelenke.

Wenn Wendel (S. 257) den Fall Bertelsmann anführt zur Empfehlung der besonderen Einteilung der Luxationen in Torsions- und sagittale Luxationen, einen Fall typischer Supinationsluxation, so scheint mir dieser nicht glücklich gewählt. Denn Bertelsmann sagt ausdrücklich (S. 384, 3.—4. H. d. Z.): „Der verletzte Fuß erlitt also eine heftige Plantarflektion verbunden mit einem kräftigen Schub nach hinten und einem Supinationsimpuls, der unter Umständen eine Distorsio pedis oder eine Malleolenfraktur hätte herbeiführen können." Der Supinationsimpuls mag hierbei hinreichend stark gewesen sein, denn der Absturz des jungen Mannes vom Turnreck im Hochstande der Riesenwelle erzeugte doch einen gewaltigen Fallstoß, wobei der Fuß in Supinationslage an der unterliegenden Matte hängen blieb, um zunächst eine Luxation im vorderen Gelenke zu wege zu bringen, worauf dann der „kräftige Schub nach hinten" den Calcaneus vom Talus abstieß und nun den Calcaneus mit dem ganzen Fuße nach hinten verlagerte. Dieser Fall erklärt somit leicht, wie aus der Supinationsluxation, der Torsionsluxation Wendels, eine solche nach hinten sich gestalten kann, ganz in dem Sinne, wie es Quenu offenbar richtig dargestellt hat.

Ich fasse meine Ausführungen in folgenden zusammen:

1. der Luxationsmechanismus findet statt in abnormen Drehbewegungen des Fußes gegen den Talus;

2. die Luxationen Ped. sub talo geht i. d. R. hervor aus einem Übermaß der Supination oder Pronation. Aus der Mechanik dieser Gelenkbewegungen müssen die Luxationen erklärt werden;

3. der Luxationsmechanismus wickelt sich zunächst ab im vorderen Supinations-Pronationsgelenke, der Articulatio naviculo-talea;

4. die Größe der Beteiligung des hinteren Fußgelenkes, der Articulatio talo-calcanea hängt wesentlich ab von der Größe der luxierenden Gewalt;

5. der Fuß kann nur 3 Bewegungen ausführen: 1. Plantare und dorsale Beugung (Talocruralgelenk), 2. Supination und Pronation bei freiem Fuße (Naviculotalocalcanealgelenk), 3. Drehbewegung in den Articulationes malleolares bei fixiertem Fuße;

6. Adduktion und Abduktion kann im Fuße nicht ausgeführt werden, ebenso keine physiologische Bewegung im Chopartschen Gelenke;

7. was man unter Distorsionen des Fußes bezeichnet, vollzieht sich im wesentlichen in den Articulationes talo-malleolares;

8. den bisherigen Bezeichnungen der Fußluxationen unterhalb des Talus eine andere Einteilung zu geben, liegt kein Grund vor.

XI.

Aus der II. chirurg. Abteilung: Vorstand Hofrat v. Mosetig-Moorhof, und dem Röntgenlaboratorium: Vorstand Dozent G. Holzknecht des k. k. allgem. Krankenhauses in Wien.

Eine bisher nicht beobachtete kongenitale, hereditäre Anomalie des Fingerskelettes.

Von

cand. med. **Bernhard Bauer.**

(Mit 6 Abbildungen.)

An der II. chirurgischen Abteilung kam folgender Fall von kongenitaler Fingeranomalie zur Beobachtung, der mir für die Kasuistik der Abnormitäten aus zwei Gründen bemerkenswert erscheint: Zunächst, weil ein derartiger Fall bisher noch nicht beobachtet wurde, und dann besonders deshalb, weil sich die zu beschreibende Anomalie nicht auf ein einzelnes Individuum beschränkt, sondern auf hereditärer Grundlage basiert und ungemein zahlreiche Personen der Familie betrifft.

Es handelt sich um einen aus sonst gesunder Familie stammenden Patienten, Ferdinand K., 15 Jahre alt, Kürschnerlehrling, der an obgenannter Abteilung wegen mehrfacher Panaritien in Behandlung stand. Die Anomalie, welche mir bei der ambulatorischen Behandlung des Kranken auffiel, beschränkt sich auf den kleinen Finger beider Hände; die Untersuchung ergab folgenden klinischen Befund:

Rechts: Der kleine Finger erscheint zunächst relativ verkürzt, indem die Spitze desselben nicht dem zweiten Interphalangealgelenk des vierten Fingers entspricht, sondern ungefähr der Mitte der zweiten Phalanx (siehe Fig. 1). Auch beschreibt der kleine Finger einen ulnarwärts konvexen Bogen, so zwar, daß die Radialseite des kleinen Fingers und die Ulnarseite des vierten Fingers einen ca. $3^1/_2$ cm langen Schlitz miteinander einschließen. Bei genauerer Analyse des klinischen Bildes ergibt sich Folgendes: Die Grundphalanx des Fingers bietet nichts Abnormes; die Mittelphalanx hingegen erscheint bedeutend verkürzt und von keilförmiger Ge-

stalt mit ulnarer Basis, was sich schon aus der Konvergenz der den beiden Interphalangealgelenken entsprechenden dorsalen, Hautfurchen erkennen läßt. Die Endphalanx zeigt in ihrem Bau nichts Abnormes, weicht nur infolge der schrägen, proximalen Fläche der Mittelphalanx stark radialwärts ab. Sonst wäre noch bemerkenswert, daß die Endphalanx sich im zweiten Interphalangealgelenk ganz bedeutend überstrecken läßt. — Links derselbe Befund in geringerem Maße.

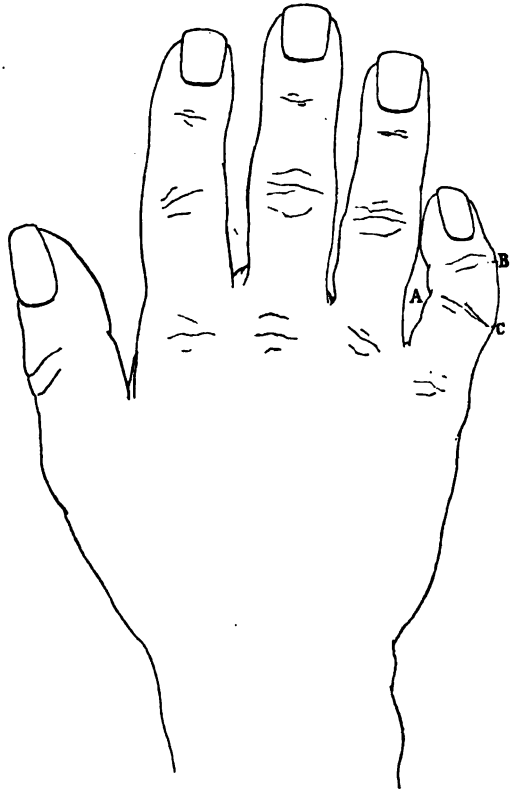

A = schlitzartiger Spalt. B und C = dorsale Hautfurchen.

Fig. 1.

Die Röntgenuntersuchung, welche ich zur Aufklärung des klinischen Befundes veranlaßte, ließ uns die im Folgenden zu beschreibenden Anomalien des Fingerskelettes erkennen.

Die Grundphalanx des kleinen Fingers zeigt bei genauester Prüfung keine, wie immer geartete Abweichung von der Norm, sowohl in Bezug auf Größe als auch Struktur. Die Endphalanx hingegen zeigt im Vergleiche mit anderen, gleichaltrigen Individuen angehörigen eine relative Verlängerung, welche ungefähr $^1/_2$ cm beträgt und im Skelette der rechten

Hand deutlicher ausgeprägt erscheint als in dem der linken. Auch die normalerweise der Endphalanx eigene, hufförmige Endauftreibung ist nicht so deutlich ausgeprägt wie an den andern Fingern (Figur 2 und 3).

Die Mittelphalanx, der eigentliche Sitz der Anomalie, macht zunächst den Eindruck eines aus zwei bis drei Anteilen zusammengesetzten, im

Fig. 2.

Längsschnitte trapezähnlich geformten Körpers, dessen radiale und ulnare Flächen parallel verlaufen, während die proximale und distale Endfläche ulnarwärts divergieren, und zwar so, daß der Winkel zwischen ulnarer und proximaler Kante nahezu ein rechter, zwischen ulnarer und distaler dagegen ein spitzer ist. Als Folge dieses Umstandes ergibt sich, daß die Achse zwischen End- und Grundphalanx keine geradlinige ist, sondern im zweiten Interphalangealgelenk geknickt erscheint, ein Befund, der die Kon-

vergenz der früher erwähnten, dorsalen Hautfalten entsprechend dem ersten und zweiten Interphalangealgelenk erklärt. Bei genauerer Analyse der die Mittelphalanx konstituierenden Skeletteile ergab es sich, daß man deutlich drei Knochenstücke erkennt, deren zwei — distal und proximal gelegen — die Form schalenartig gewölbter, nahezu parallelwandiger Knochen-

Fig. 3.

platten besitzen. Diese sind in einem ulnarwärts offenen Winkel gegeneinander gelagert und beherbergen in dem so gebildeten Spatium einen dritten Knochenanteil von unregelmäßig, dreieckiger Form mit radialer Spitze und ulnar gelegener Basis. Zwischen diesen drei Anteilen finden sich zwei Spatia in dem Sinne, als wäre der mittlere Anteil gleich einem Kerne exzentrisch in die beiden anderen Knochenstücke eingekeilt. Im Skelette der rechten Hand weisen die beiden vorerwähnten, parallelwan-

digen Knochenelemente — distal und proximal gelegen — radialwärts je einen spitzen, etwas gekrümmten Fortsatz auf, die sich nahezu berühren, während links ähnliche Fortsätze wohl angedeutet erscheinen, die gegenseitige Berührung derselben jedoch noch nicht erfolgt ist. Bei Betrachtung der rein seitlichen Radiogramme (Figur 4 und 5) imponiert zwar die Mittelphalanx als aus nur zwei Knochenanteilen gebildet. Bei genauerer Analyse jedoch ergab sich im Verein mit nebenstehender rein geometrischer Überlegung, daß meine Annahme, es seien drei Knochenanteile an der Bildung der fraglichen Anomalie beteiligt, die richtige sei. —

Die Skizze zeigt uns in der mit 0^0 bezeichneten Figur die Verhältnisse der drei Knochenelemente bei rein dorso-volarer Aufnahmsrichtung.

Fig. 4.

Fig. 5.

Die beiden schalenförmig gewölbten Knochenanteile A und B treffen in dem mit a bezeichneten Punkte hart aneinander, während sie an der hinteren, also volaren Seite das mittlere Knochenstück C umgreifen. Auf rein geometrischer Konstruktion beruhend, wurde nun die zweite Skizze im Sinne einer Drehung um 90^0 verfertigt und erwies sich als vollkommen korrespondierend mit den seitlich — radio-ulnarwärts gemachten — Röntgenaufnahmen. Der bei dorso-volarer Aufnahme dem Punkte a entsprechende Schlitz verschwindet bei einer Drehung um 90^0 naturgemäß, da sich ja nunmehr die beiden Knochenelemente A und B hart aneinder legen. Der dem distalen Teile angehörende, tiefste Punkt d rückt nun an die Grenze der Knochenteile A und B, ja er nimmt sogar an dem Mittelstücke C Anteil. Von diesem selbst ist nur die distale Hälfte deutlich sichtbar, da ja proximalwärts das Knochenelement B über C gelagert erscheinen muß.

Bei rein volar-dorsaler Aufnahmsrichtung, die einer Drehung von 180° in toto entsprechen würde, müßten die sich gegenseitig nicht deckenden Teile der drei Knochenstücke als schmale Streifen imponieren, während der weitaus größte Teil die genaueren Umrisse verschwinden ließe und mit diesen auch die Punkte *a* und *d*.

Ehe ich an die Erklärung dieses so interessanten Falles gehe, muß ich in Kürze einige normal-anatomische Details bezüglich eines noch nicht vollkommen entwickelten Fingerskelettes anführen. Die Knochen der Finger gehen aus je einer Diaphyse und einer Epiphyse hervor. Die letztere bildet bei den Mittelhandknochen das Köpfchen, bei den Phalangen hingegen die Basis. Die Epiphysen-

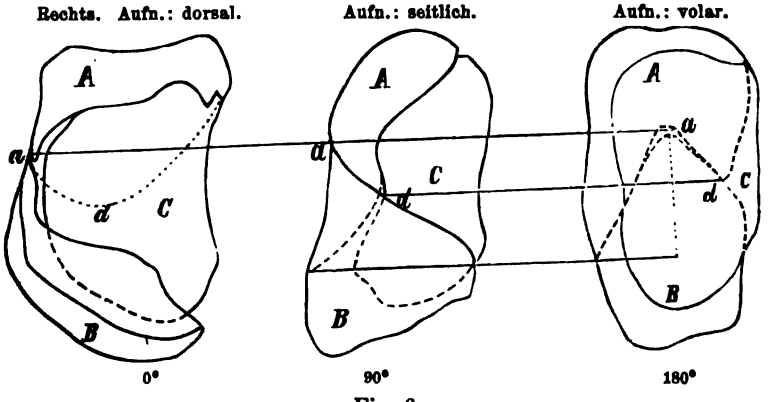

Fig. 6.

kerne erscheinen gegen Ende des 2. oder zu Anfang des 3. Lebensjahres und verschmelzen im 17. oder 18. Lebensjahre mit den entsprechenden Diaphysen. Die Mittelstücke der Fingerknochen beginnen in der 10. bis 14. Woche des Embryonallebens zu verknöchern, und zwar zuerst die der Phalanx prima und tertia, etwas später erst die der Phalanx media, wobei der Zeigefinger den Anfang, der kleine Finger den Schluß macht (v. Langer-Toldt).

Da es sich nun in unserem Falle um ein 15jähriges Individuum handelt, sollten wir entsprechend den eben geschilderten Details, gleich den anderen Fingern auch an der Phalanx II des kleinen Fingers eine noch nicht verschmolzene Epiphyse sowie eine Diaphyse erwarten. Statt dieser beiden Knochenelemente, die ja isolierten Ossifikationspunkten entsprechen, finden wir nun drei Knochenkerne und zwei Zwischenknorpel, die in der oben beschriebenen Weise die Phalanx II bilden. Wir finden also eine Vermehrung der

Ossifikationskerne. Da nun die Struktur der distalen und proximalen Knochenplatte völlig gleichmäßig ist und ihrer Dichte nach der aller übrigen Epiphysen vergleichbar erscheint, während der eingeschlossene Knochenkern seiner Struktur nach wabig zerklüftet, also von abnormalem Aufbau erscheint, glaube ich annehmen zu dürfen, daß es sich in dem vorliegenden Kasus um eine supernumeräre, distale Epiphyse handelt. Auch der schalenförmige, konkav gehöhlte Aufbau der beiden Knochenplatten leitet mich zu dieser Annahme. Finden wir doch bei den meisten Epiphysen des menschlichen Skelettes stets eine konkav gehöhlte Fläche vor. — Das mittlere, dreikantige Knochenstück wäre dieser Anschauung gemäß als Diaphyse aufzufassen, welche sowohl in ihrem Längenwachstum zurückgeblieben ist, als auch einen abnormalen inneren Aufbau angenommen hat. So müßte späterhin in völlig ausgebildetem Zustand die Phalanx II als keilförmiger Knochen imponieren, eine Vermutung, die sich schon jetzt durch den rein klinischen Befund bestätigt.

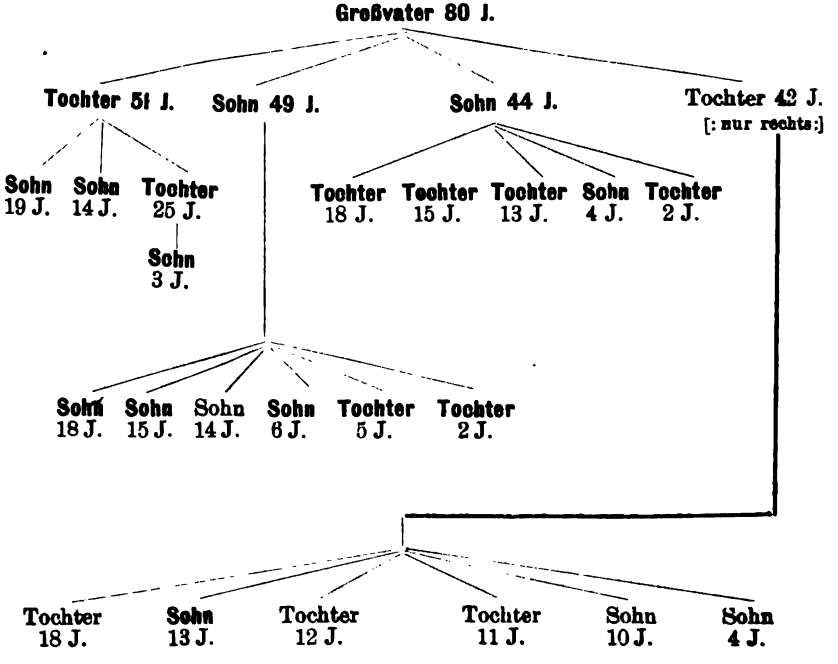

Leider war es mir nicht möglich als Beweis der Richtigkeit meiner Annahme mehrere Individuen der mit dieser Anomalie behafteten Familie untersuchen zu können. Die auf mündliche Mit-

teilung des Patienten und schriftliche Auskunft des Vaters desselben erhaltene, vorstehende Familienstatistik beweist es jedoch zur Genüge, daß die abnormale Krümmung des kleinen Fingers auch in höherem Alter eine bleibende sei und hereditären Charakter trägt.[1])

Dr. G. Joachimsthal veröffentlichte in seinem Atlas kongenitaler Verbildungen der oberen Extremitäten das Röntgenogramm eines Falles von Brachydaktylie und Hyperphalangie, das auch eine eigenartige Krümmung des kleinen Fingers aufweist und so bei oberflächlicher Betrachtung Ähnlichkeit mit dem von mir beschriebenen Kasus aufweisen könnte. Nach Bericht dieses Autors ist jedoch das eigentümliche Verhalten des kleinen Fingers bloß auf eine Kontraktur zurückzuführen. —

1) Die mit der Anomalie behafteten Familienmitglieder — fett gedruckt.

XII.

Aus der II. chirurgischen Universitätsklinik zu Wien.
(Vorstand: Prof. Dr. Jul. Hochenegg.)

Einklemmung von Dünndarmgekröse in einer Spalte des großen Netzes.

Von

Dr. Hans Lorenz,
Assistenten der Klinik.

(Mit 3 Abbildungen.)

Der Kasuistik ungewöhnlicher Befunde bei Eingriffen wegen Erscheinungen von Darmverschluß reihe ich hiermit einen von mir beobachteten und operierten Fall an, der gewiß zu den allergrößten Seltenheiten gehört, ja vielleicht ein Unikum darstellt.

Am späten Abend des 12. September 1906 wurde ein 75jähriger Mann mit der Diagnose „eingeklemmter Nabelbruch" aus Mähren in die Klinik gebracht.

Die Hernie war im 67. Lebensjahr des damals sehr fettleibigen Mannes entstanden und hatte sich trotz dem Tragen einer großen, schildförmigen Pelote stetig vergrößert.

In den letzten Jahren gelang öfters die Reposition nur mühsam und unter Schmerzen, zu schweren Bruchzufällen war es jedoch bisher nie gekommen; im März d. J. bestanden, laut Mitteilung des Hausarztes, die Erscheinungen einer inneren Incarceration, die aber auf interne Behandlung zurückgingen.

In der Nacht vom 11. zum 12. September waren nun plötzlich heftige Leibschmerzen aufgetreten und der Bruch irreponibel geworden. Vergebens bemühte sich der Patient, den Bruch zurückzubringen, auch alle Taxisversuche des um 3 Uhr morgens berufenen Arztes schlugen fehl. Stuhl und Winde blieben aus, häufiges Aufstoßen und starker Brechreiz gesellten sich hinzu. Der Kranke klagt hauptsächlich über Schmerzen, die er in den Oberbauch lokalisiert.

Status praesens: Mittelgroßer, fettleibiger, ziemlich kräftig gebauter und noch ziemlich rüstig aussehender Greis. Gesichtsausdruck ruhig, doch

leidend. Zunge belegt. Puls hochgradig arhythmisch (Arteriosklerose höheren Grades), mäßiges Lungenemphysem. Abdomen im Niveau des faßförmigen Thorax, Bauchdecken mäßig gespannt, Druck auf dieselben nicht schmerzhaft. Nabelhernie von der Größe eines mittleren Brodlaibes, von grobhöckeriger Oberfläche. Die bedeckende, außerordentlich verdünnte Haut trägt zahlreiche, ziemlich stark eiternde und mit Borken bedeckte Decubitalgeschwüre. Die Hernie ist nicht gespannt, sondern schlaff; sie enthält viel hypertrophisches, klumpiges Netz und daneben tympanitisch schallenden, quatschenden Darm, der bei Repositionsversuchen sich vielleicht ein wenig in die Bauchhöhle zurückdrängen läßt, größtenteils aber in eine blinde, rechts im Bruchsack befindliche Tasche ausweicht. Dann ist in der oberen Hälfte des Bruchsackes ein orangengroßer, scheinbar ziemlich glatter, kugeliger, auf Druck recht schmerzhafter Tumor zu fühlen, der gerade vor der etwa talergroßen Bruchpforte liegt und nur geringe Verschieblichkeit zeigt. Rektum leer.

Ich räsonnierte folgendermaßen:

Eine Einklemmung durch die Bruchpforte lag gewiß nicht vor; dazu fehlte der Hernie schon die charakteristische Spannung. Möglich hingegen war eine Incarceration in einer Seitenbucht des sichtlich mehrkämmerigen Bruchsackes oder eine Incarceration durch ein Pseudoligament oder einen Netzstrang im Bruchsack.

Gegen die Einklemmung einer Darmschlinge sprach die geringe Intensität der Symptome, obwohl seit ihrem Einsetzen schon fast 24 Stunden vergangen waren.

Also vielleicht bloß Netzincarceration?

Dann könnte man ja noch ein wenig zuwarten. Ein Eingriff bei dem Greis mit dem kranken Gefäßsystem und der eiternden Bruchsackhülle mußte wohl überlegt sein!

War aber eine schwerere anatomische Form der Einklemmung, etwa ein Darmwandbruch auszuschließen? Gewiß nicht. Während ich noch hin und her überlegte, alles Für und Wider erwägend, und noch selbst vorsichtige Taxisversuche unternahm, trat mehrmals Aufstoßen von exquisit fäkulent riechenden Gasen auf.

Das mußte jede Unentschlossenheit verscheuchen und ohne Verzug schritt ich daher zur Operation in Schleichscher Infiltrationsanästhesie, nachdem ich vorher noch Tinct. strophantus innerlich verabreicht hatte.

Mit einem queren Schnitt nahe der oberen Basis der Bruchgeschwulst durchtrennte ich Haut und Bruchsack; sogleich floß geruchloses Bruchwasser in ziemlich reichlicher Menge ab. Und nun bot sich folgender Anblick (Fig. 1): Neben klumpigem, zum Teil mit der Bruchsackwand derb verwachsenem Netz lag eine normal aussehende, mäßig gefüllte, leicht vorzuziehende Dünndarmschlinge und neben ihr, die Bruchpforte wie die Kugel ein Kugelventil verschließend, ein kugeliges, prall gespanntes Gebilde von der Größe eines kleinen Apfels, das auf den ersten Blick sich wie eine torquierte Ovarialcyste ausnahm: ein Gebilde, von größtenteils noch glatter, spiegelnder Serosa überzogen, blaurot gefärbt, rot gesprenkelt durch vorhandene subseröse Hämorrhagien, mit einzelnen weißlichen Narben bedeckt, wohl herrührend von alten, circumscripten Entzündungen der Serosa. Dieses vorerst noch rätselhafte Gebilde ließ sich nun von der dahinter

liegenden Bruchpforte abheben und dabei zeigte sich, daß es an seiner Basis ringsum von hypertrophischem, ihm eng anliegenden, jedoch keinerlei Ernährungsstörung zeigendem Netz umgeben war; es steckte mit seinem Stiel in einer Lücke des großen Netzes wie ein Champagnerpfropfen im Flaschenhals. Die Lücke im Netz befand sich etwa 1 cm von dem freien Rande desselben entfernt, der durchlöcherte Netzabschnitt war nach links hin an der Bruchsackwand angewachsen, nach der anderen Seite hin frei.

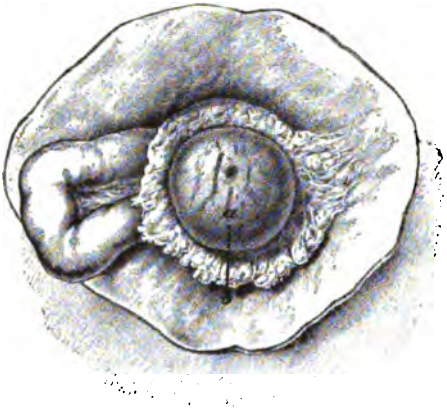

Fig. 1.

Um nun die Natur des als pralle, in ihrer Ernährung geschädigte Cyste imponierenden Gebildes klarzustellen, suchte ich es ganz zu umgreifen, was mir auch von rechts her, nach Aufheben der schon erwähnten, im Bruchsack liegenden normalen Schlinge, unschwer gelang. Ich geriet so mit dem Finger zu meiner Überraschung in das Innere des fraglichen Gebildes, einen leeren Blindsack mit daumendicker, ödematöser Wand, und konnte durch noch etwas stärkeres Vorziehen den mir assistierenden Herren sogar den Eingang in den Blindsack ad oculos demonstrieren.

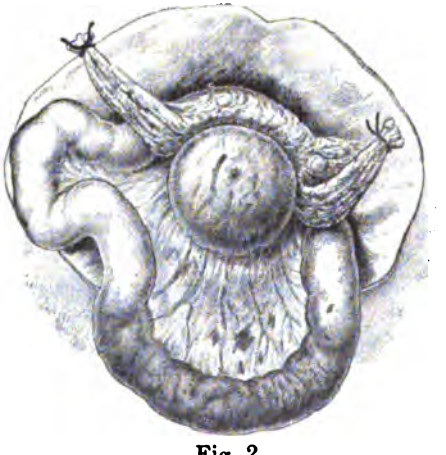

Fig. 2.

Die Wand des Blindsackes ging nach rechts hin in das Gekröse der schon mehrfach erwähnten, frei im Bruchsack liegenden Schlinge über, nach unten in eine auch ohne weiteres als Gekröse anzusprechende Platte.

Es mußte sich also um Umschnürung einer umschriebenen Partie des Dünndarmgekröses durch die Ränder einer im großen Netz befindlichen talergroßen Lücke handeln und die dem abgeschnürten Gekröseabschnitt zugehörige Darmschlinge mußte, in ihrer Ernährung offenbar schwer geschädigt, im Bauchraum liegen.

So war es auch. Nachdem ich bei a—b (Fig. 1) den incarcerierenden Netzring zwischen zwei Ligaturen durchtrennt hatte, ließ sich das mit der anämischen Schnürfurche noch gar nicht verklebte Netz zurückschlagen;

dann erweiterte ich die Bruchpforte, durch die sich die abgeschnürt gewesene Mesenterialpartie infolge ihrer enormen Schwellung ohnehin nicht hätte zurückdrängen lassen, und zog nun aus der Bauchhöhle die dem abgeschnürt gewesenen Mesenterialabschnitt entsprechende Darmschlinge hervor, die, mäßig gebläht, auf etwa 25 cm dunkelblaurot verfärbt war und nebst einigen fibrinösen Auflagerungen zahlreiche subseröse streifenförmige Infarcierungen zeigte (Fig. 2). Die Serosa war noch glänzend. Nach aufwärts und nach abwärts ging die verfärbte Darmpartie ganz allmählich in die normal gefärbte über, ein auffälliger Unterschied zwischen dem Umfang des zu- und jenem des abführenden Rohres war nicht zu erkennen. Die Mitte der verfärbten Schlinge war etwa 6—8 cm von dem abgeschnürten Gekröse-

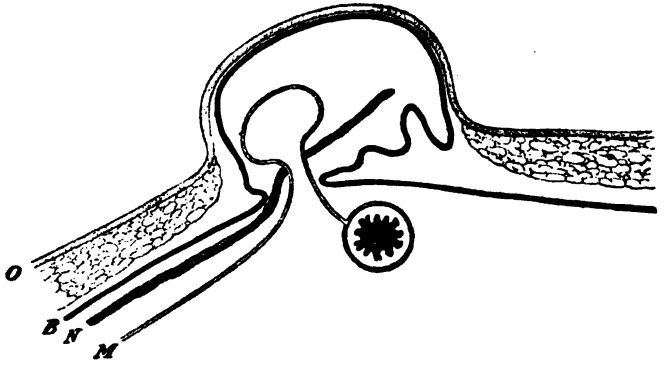

Fig. 3.

Schematischer Längsschnitt. O = Haut, B = Bruchsack, N = Netz, M = Mesenterium.

abschnitt entfernt und auch die Mesenterialpartie zwischen dem letzteren und dem Darm zeigte venöse Stase und einzelne Infarkte, wenn auch lange nicht in dem Grade wie die umschnürte Partie selbst. —

Während ich die Verwachsungen zwischen Netz und Bruchsackwand löste und einzelne besonders hypertrophische Netzpartien abtrug, erholte sich die verfärbt gewesene Schlinge so weit, daß ich sie beruhigt reponieren durfte, obwohl der abgeschnürt gewesene Gekröseabschnitt im Aussehen sich nur wenig gebessert hatte. Vernähung der Bruchpforte in querer Richtung, Übereinandernähen von Lappen, die ich aus dem Bruchsacke gebildet hatte und Vereinigung der Haut nach Abtragung des großen, schlaffen Bruchsackes samt der ihn bedeckenden Haut vollendeten den Eingriff, der dem Kranken außerordentliche Erleichterung verschafft hatte.

Es folgte ein glücklicher, durch die Ausbildung eines kleinen subkutanen Hämatoms und Vereiterung desselben kaum gestörter, afebriler Verlauf. Der Puls besserte sich unter Digitaliswirkung, der alte Mann wurde schon vom 3. Tag an aus dem Bett gesetzt, vom 7. Tag an durfte er herumgehen und am 14. Tag trat er bereits die Heimreise an.

Ich habe der Schilderung des Falles, der Beschreibung des Operationsbefundes und den schematischen Zeichnungen, die nach unmittelbar post operationem hergestellten Skizzen angefertigt wurden, wenig hinzuzufügen.

Daß eine derartige Umschnürung einer isolierten Gekrösepartie, wie ich sie in diesem Falle beobachtet habe, alle vorgefundenen Veränderungen und das ganze vorhanden gewesene Symptomenbild auszulösen vermag, bedarf kaum einer besonderen Ausführung. Die Abschnürung des Mesenteriums mit den in ihm enthaltenen Gefäßen und Nerven erklärt geradeso wie die der Abschnürung bald folgende venöse Stase der zugehörigen Darmschlinge sowohl die initialen wie die auch weiterhin andauernden Schmerzen und durch reflektorische Darmlähmung die aufgetretene Passagestörung des Darmes.

Auch daß der Kranke ohne Eingriff gewiß zugrunde gegangen wäre, daß bei der Länge des aus der Zirkulation ausgeschalteten Darmstückes und dem kranken Gefäßsystem des Mannes Hilfe und Rettung auf dem Wege der Kollateralen gewiß nicht mehr gekommen wäre, setze ich als selbstverständlich voraus.

In seiner Konsequenz erinnert eine derartige Mesenterialeinklemmung lebhaft an die Embolie und Thrombose der Mesenterialgefäße und es erscheint mir denkbar, daß, wie bei dieser, im weiteren Verlauf auch in meinem Falle, wäre er unoperiert geblieben, sich blutige Stühle eingestellt hätten.

Was aber eine kurze Erörterung verlangt, das ist der Mechanismus, durch den eine derartige Gekröseeinklemmung zustande kommen kann.

Die erste Vorbedingung ist meines Erachtens ein langes und leicht sich in Falten legendes Gekröse. Diese Vorbedingung ist bei großen, lange Zeit bestehenden Brüchen gegeben.

Nehmen wir nun der Einfachheit wegen an, die Einklemmung solle durch den Bruchring selbst erfolgen und nicht, wie in meinem Fall, durch eine Lücke des im Bruchsack liegenden Netzes, was für das Zustandekommen der Incarceration schließlich doch nur von untergeordneter Bedeutung war, so sehr es auch dazu beitrug, die Verhältnisse noch komplizierter und interessanter zu gestalten.

Nehmen wir weiter an, so eine große, lange Gekröseplatte lege sich bei vollständig reponiertem und ins kleine Becken hineinhängendem Darm von innen her über die Bruchpforte. Starke Inanspruchnahme der Bauchpresse, ein Hustenstoß oder dergleichen zwingt eine Darmschlinge, durch die Bruchpforte gegen den Bruch-

sack auszuweichen. Sie findet aber die Bruchpforte nicht frei, sondern von der Gekröseplatte verlegt und treibt daher diese vor sich her. Setzen dabei nun jene Momente ein, wie sie zur Erklärung der elastischen Brucheinklemmung herangezogen werden, so wird das Mesenterium samt der es vor sich hertreibenden Schlinge im Bruchsackhals festgehalten werden. Die doppelte Abschnürung der Mesenterialvenen muß nun eine enorm rasche Volumzunahme zur Folge haben, und diese allein mag ausreichen, um die vielleicht noch ganz lose im Bruchsack, beziehungsweise der vorgestülpten Mesenterialpartie steckende Darmschlinge in den Bauchraum zurückzustreifen. Oder sie wird bei den ersten Taxisversuchen zurückgebracht, während der rasch angeschwollene und bereits pilzförmig gewordene Mesenterialabschnitt allen Taxisversuchen standhält.

Die fortschreitende Ernährungsstörung betrifft nicht nur das abgeschnürte Gekröse, sondern wegen der doppelten Abknickung der in demselben liegenden Gefäße auch die im Bauch zurückgebliebene zugehörige Darmschlinge, obwohl dieselbe in ihrer Wegsamkeit gar nicht gestört worden war.

Daß schon die Abknickung von Mesenterialgefäßen zu schweren Ernährungsstörungen des zugehörigen Darmabschnittes, ja in kurzer Zeit zu Gangrän desselben führen kann, beweisen die Beobachtungen von Lauenstein[1]), Klauber[2]), Haim[3]), zusammen sechs Fälle, wo in Brüchen, die als eingeklemmt operiert wurden, im Bruchsacke zwei unveränderte oder nur geringgradig veränderte Darmschlingen lagen, während die im Bauchraum zurückgebliebene, die zwei andern verbindende Schlinge in ihrer Ernährung schwer gestört, ja in 3 Fällen schon wenige Stunden nach dem Einsetzen der Symptome gangränös gefunden wurde. Klauber und Haim nahmen an, „daß ein vollständiger Verschluß der Mesenterialgefäße der Verbindungsschlinge vorhanden war. Der Darm, welcher zu dem langen Mesenterialzipfel gehörte, war der Länge nach zu $^2/_3$ im Bruchsacke gelegen und nur das peripherste Darmstück wieder in die Bauchhöhle zurückgelagert.

Dies macht es schon von vornherein wahrscheinlich, daß die Gefäße, welche zur Verbindungsschlinge führten, den Bruchring zweimal passieren mußten. Beweisend für diese Verhältnisse ist jedoch eine Thrombose der mesenterialen Gefäße, welche bezeugt,

1) Deutsche Zeitschrift f. Chirurgie, 77. Bd., 4—6. Heft.
2) Deutsche medizinische Wochenschrift 1906, Nr. 4.
3) Zentralblatt für Chirurgie 1906, S. 950.

daß die Gangrän eben wie sonst durch eine Zirkulationsstörung des Mesenteriums zustande gekommen ist."

Diese Knickung der Mesenterialgefäße allein, unterstützt vielleicht von einer leichten Kompression durch die beiden in den Bruchsack hineinreichenden Schlingen, hatte offenbar die schweren Veränderungen der Verbindungsschlinge ohne Incarceration[1]) einer der Schlingen zur Folge und deshalb betrachte ich diese Fälle als Verwandte meines Falles.

Daß eine so exquisite Einklemmung des Mesenteriums allein wie in meinem Fall auch ohne vorhandenen Bruch, im Innern der Bauchhöhle, durch Pseudoligamente, abnorme Spalten oder dergl. zustande kommen kann, halte ich für äußerst unwahrscheinlich. Aber schließlich wäre sie denkbar, geradesogut, wie die Einklemmung einer inneren Hernie.

---

1) Lauenstein und Klauber nehmen zwar eine Incarceration der zwei im Bruchsack liegenden Darmschlingen an und sprechen von „zwei Dünndarmschlingen im eingeklemmten Bruch", wurden aber von Haim widerlegt, der mit Recht betont, daß in allen bisher beobachteten Fällen keine oder nur ganz geringgradige Veränderungen der beiden Schlingen vorhanden waren. Einen Fall dieser Art hat übrigens schon früher B. Schmidt obduziert und beschrieben (Die Unterleibsbrüche. Deutsche Chirurgie).

XIII.

Beiträge zu den Frakturen der Metacarpalknochen.[1]

Von

Stabsarzt Dr. E. Boerner,
kommandiert zum städtischen Krankenhaus Charlottenburg-Westend (Prof. Bessel-Hagen).

(Mit 2 Abbildungven.)

Die Frakturen der Mittelhandknochen bezeichnen die älteren Statistiken übereinstimmend als eine seltene Verletzung.

So finden wir bei Malgaigne (1)[2]) unter 3000 Knochenbrüchen 0,53 Proz. Metacarpalfrakturen; Gurlt (2) berechnet aus einem Frakturmaterial von 51938 Fällen des London Hospitals in London nur 11,08 Proz. Brüche aller Handknochen zusammen und Bruns (3) ermittelt unter 8560 Frakturen 1,9 Proz. Brüche der Mittelhand einschließlich der Handwurzel; Middeldorpf (4) hat unter 286 Frakturen 3,5 Proz. Mittelhandbrüche, bei Drecker (5) finden sich unter 2021 Knochenbrüchen 2,08 Proz. Frakturen der Mittelhand und des Handgelenks zusammen.

Noch im Jahre 1898, also nach Röntgens Entdeckung, berechnet Chudovszky (6) unter 2366 Frakturen nur 2,29 Proz. Metacarpalbrüche.

Erst seit der allgemeineren Anwendung der X-Strahlen scheint die Seltenheit dieser Frakturen, wie die neuesten Publikationen lehren, abzunehmen, zum großen Teil dadurch, daß wir mit Hilfe der Röntgenstrahlen Knochenfissuren und Formen von Knochenbrüchen feststellen, die früher nur selten oder überhaupt nicht erkannt wurden.

---

1) Auszugsweise vorgetragen in der Sitzung der Freien Vereinigung der Chirurgen Berlins am 12. XI. 1906.

2) Diese Zahlen beziehen sich auf das am Schlusse dieser Arbeit befindliche Literaturverzeichnis.

Im besonderen wurde die Aufmerksamkeit in letzter Zeit auf indirekt entstandene Frakturen der Mittelhandknochen gelenkt, doch sind diesbezügliche in der Literatur niedergelegte Beobachtungen keineswegs so häufig, als daß nicht weitere Mitteilungen auf diesem Gebiete unsere Kenntnisse bereichern könnten.

Von diesem Gesichtspunkte aus berichte ich in folgendem über 2 Fälle, die ich selbst zu beobachten Gelegenheit hatte.

Fall 1. Junger Artillerieoffizier nimmt mit dem Pferd ein Hindernis und stößt beim Sprunge mit der linken, die Zügel führenden Faust gegen den Sattel, derart, daß die Metacarpalköpfchen auf dem Sattelknopf auftreffen. Bald nach der Verletzung sollen mäßige Schmerzen in der Mitte des Handrückens bestanden haben, der nach einigen Stunden deutlich geschwollen gewesen sein soll. Der Arzt nahm eine Kontusion an und verordnete Prießnitz-Umschläge und Ruhigstellung der Hand. Etwa 14 Tage nach der Verletzung kam Patient wegen eines dumpfen Schmerzgefühls und Schwäche in der linken Hand in die Sprechstunde meines damaligen Chefs, Professor Müller in Rostock, in dessen Abwesenheit ich die Hand untersuchte. Es bestand mäßiges Ödem des Dorsum manus und Druckschmerzhaftigkeit des 2. bis 4., besonders aber des 3. Metacarpus. Die Röntgenaufnahme (s. Fig. 1) zeigte mir eine Längsfissur des 3. linken Mittelhandknochens von außergewöhnlicher Länge: die Bruchlinie beginnt in der Basis im Metarcarpophalangealgelenk, verläuft peripherwärts zunächst in der Mitte in sagittaler Ebene, weicht dann allmählich nach der Radialseite ab, um schließlich hier dicht oberhalb des Capitulum metacarpi zu endigen. Der Patient trat in die Behandlung von Herrn Dr. Borck in Rostock, der mir auf meine Anfrage liebenswürdigerweise mitteilte, daß der Verletzte unter Massagebehandlung beschwerdefrei geworden und geblieben sei.[1])

Fall 2. Patient, Unteroffizier, gleitet auf der Straße aus und droht nach vornüber zu fallen; um dies zu verhindern, streckt er die rechte Hand mit steifgehaltenem Zeigefinger vor und berührt mit letzterem, ohne völlig hinzustürzen, ziemlich kräftig das Steinpflaster. Angeblich bestand zunächst nur geringe Schmerzhaftigkeit des Handrückens und Patient legte der Verletzung keinen besonderen Wert bei. Am folgenden Tage soll der Handrücken stark geschwollen gewesen sein und Patient meldete sich krank. Der Arzt konstatierte eine Distorsion und ordnete Prießnitz-Umschläge an. Etwa 14 Tage nach der Verletzung wurde mir der Unteroffizier im Garnisonlazarett Wesel vorgestellt: es bestand ein mäßiges Ödem des rechten Handrückens und bei Bewegungen der Finger dumpfer Schmerz in der Gegend des Metacarpus II; letzterer war in seiner ganzen Länge auf Druck etwas empfindlich, sonst ließ sich nichts Besonderes an ihm nachweisen. Die Röntgenaufnahme (s. Fig. 2) ergab einen Torsionsbruch der

1) Die von mir aufgenommene Röntgenplatte wurde von Herrn Dr. Peek im Rostocker Ärzteverein kurz demonstriert.

Diaphyse des Metacarpus II, bei welchem die schraubenförmige Bruchlinie von radialwärts nach ulnarwärts verläuft.

In meinen beiden Fällen handelt es sich demnach um subkutane, auf indirektem Wege entstandene Frakturen von Metacarpalknochen.

In den älteren Lehrbüchern der Chirurgie sind die Mittelhandbrüche meist mit wenig Worten abgetan. Mehr finden wir bei König (7), Friedrich (8) und Hoffa (9), die jedoch auch noch keine systematische Besprechung der einzelnen hier vorkommenden Bruchformen bringen. Oberst (10) schildert die Metacarpalfrak-

Fig. 1.

Fig. 2.

turen eingehender; nach ihm werden sie am besten eingeteilt in Brüche des Schaftes und solche der Gelenkfortsätze (Basis, Capitulum). Diesen beiden Gruppen muß m. E. eine dritte hinzugefügt werden, welche diejenigen Frakturen umfaßt, welche, wie in meinem 1. Fall, sowohl den Schaft als wie die Gelenkenden betreffen.

Nach dem Verlauf der Bruchlinie kann man Querfrakturen und andere Frakturen (Schräg-, Spiral-, Y-förmige, Komminutiv- und Längsfrakturen) unterscheiden; von letzteren beanspruchen wegen ihrer Seltenheit die Längsbrüche ein besonderes Interesse.

Die Frakturen der Metacarpalknochen sind ferner direkte und indirekte; die ersteren kommen dadurch zustande, daß ein Schlag, Stoß usw. den Knochen mehr oder weniger senkrecht zu seiner Längsachse trifft; Bruns (a. a. O.) bezeichnet dieselben als Quet-

schungsbrüche; meist handelt es sich um quere, oft um komplizierte Frakturen.

Die indirekten Metakarpalbrüche entstehen dann, wenn der Knochen in seiner Längsachse über die Elastizitätsgrenze hinaus beansprucht, also gewissermaßen von seinen beiden Gelenkenden her zusammengepreßt wird. Hierbei muß der Metacarpus nach theoretischen Überlegungen, wie auch Schlatter (11) in seiner jüngst erschienenen Arbeit ausgeführt hat, entweder an der Stelle der stärksten Biegung, also in der Mitte, quer brechen oder aber die Knochenwände weichen nach der Seite aus und es resultiert eine Längsfraktur. Die Entstehung eines Schrägbruches aber durch eine in der Längsachse des Knochens wirkende Gewalt findet in den mechanischen Momenten keine ausreichende Erklärung; und doch sollten nach der bisherigen Lehre die indirekten Metacarpalfrakturen in ihrer großen Mehrzahl Schrägbrüche sein. Es ist das Verdienst Schlatters, darauf hingewiesen zu haben, daß es sich bei den indirekten Schrägfrakturen wohl immer um Spiral- oder besser Torsionsbrüche gehandelt hat. Diese entstehen nach ihm dadurch, daß der Metacarpus in seiner Längsachse kontundiert wird, gleichzeitig aber eine Torsion dadurch erfährt, daß an dem gebeugten, einen Hebel darstellenden Finger eine Rotation nach ulnarwärts oder radialwärts stattfindet, wodurch der an seiner Basis fixierte Metacarpus torquiert werden muß, wenn nicht die Seitenbänder des Grundgelenkes reißen, ein Ereignis, das bei der großen Festigkeit dieser Bänder meist nicht eintritt. Eine Rotationsbewegung des Fingers bleibt aber bei Flexionsstellung seiner Gelenke nur dann aus, wenn die Gewalteinwirkung genau in der Flexionsebene der Fingergelenke erfolgt, was wohl nur selten der Fall sein dürfte. Bei einem Fall auf die Fingerspitzen aber, bei einem Stoß gegen dieselben, beides häufig als Ätiologie der indirekten Fraktur angegeben, werden die Fingerglieder wohl immer mehr oder weniger in Flexionsstellung gedrängt werden. Ich glaube dies auch in meinem 2. Fall annehmen zu dürfen, obwohl die Anamnese aus naheliegenden Gründen hierüber keine Auskunft gibt.

In meinem ersten Fall ist es zu einer Längsfissur gekommen, da hier die Faust mit dem prominierenden Köpfchen des 3. Metacarpalknochens direkt auf dem Sattel aufstieß und eine Einwirkung vom Finger aus fehlte.

Bezüglich der Häufigkeit der Metacarpalfrakturen habe ich meinen eingangs gemachten Angaben hinzuzufügen, daß die Autoren der letzten Jahre in diesem Punkte verschiedenen Anschauungen

huldigen. Oberst (a. a. O.) bezeichnet die Brüche der Mittelhandknochen als selten. Hamann (12) ist geneigt, sie als viel häufiger anzusehen, als man bisher annahm, ebenso Dartigues (13), der im Laufe weniger Monate 7 Fälle beobachtete, Hoffa wiederum bezeichnet sie als im ganzen selten.

Auch die Frage, ob die direkten Metacarpalfrakturen häufiger sind oder die indirekten, ist noch keineswegs entschieden. Friedrich (a. a. O.) und Oberst (a. a. O.) halten die ersteren für die häufiger vorkommenden, Hamann (a. a. O.) und Dartigues (a. a. O.) die indirekten. Middeldorpf (a. a. O.) hat unter seinen 10 Metacarpalfrakturen nach Abzug der komplizierten zwei indirekte Brüche und nur eine direkte Fraktur.

Hier müssen weitere Beobachtungen und prinzipielles Photographieren jeder verdächtigen Handverletzung mit Röntgenstrahlen in Zukunft Klarheit bringen.

Ein besonderes Interesse darf wegen seiner Seltenheit mein 1. Fall beanspruchen, in dem sich eine ausgedehnte Längsfissur des Metacarpus III fand.

Lange Zeit war es zweifelhaft, ob Längsbrüche der Röhrenknochen überhaupt vorkommen. Krönlein (14) hat die Geschichte und Kasuistik dieser Verletzung eingehend im Jahre 1873 behandelt und es muß auch heute noch auf seine Arbeit verwiesen werden. Die großen Widersprüche in den Angaben der Chirurgen des 18. und 19. Jahrhunderts sind einmal in der Unsicherheit der Diagnose, dann aber auch darin begründet, daß nicht von allen Autoren die Knochenfissur als unvollständige Fraktur von der vollständigen streng unterschieden wurde. Gurlt (15) versteht unter Längsfrakturen solche Brüche, bei denen ein Röhrenknochen seiner ganzen Länge nach, von einem Gelenkende bis zum anderen und durch beide hindurch gespalten ist. Er glaubt aber, daß solche idealen Längsbrüche „nur auf künstlichem oder experimentellem Wege erreicht werden“ und will eine scharfe Grenze gegen die Längsfissuren nicht ziehen, indem er weiter schreibt: „Wenn Fissuren ein Knochenstück derart begrenzen, daß es außer an einer wenig umfangreichen Stelle überall vollständig abgetrennt erscheint und dabei vermöge der Elastizität der noch ungetrennten Knochenfasern auch etwas beweglich ist, so daß sich die Spalträndер klaffend voneinander entfernen lassen, ist es in praktischer Beziehung durchaus gerechtfertigt, eine solche Verletzung, wenn sie eine Strecke weit in der Längsrichtung des Knochens sich hinzieht, eine Längsfraktur zu nennen.“

Gegenüber dieser Auffassung, die sich auch andere Autoren bis in die letzte Zeit zu eigen machten, fordert Krönlein (a. a. O.) im Interesse einer einheitlichen Berichterstattung eine scharfe Unterscheidung von Längsfraktur und Längsfissur. In diesem Sinne die Literatur sichtend, fand er bis zum Jahre 1873 nur einen Fall von Längsfraktur eines Röhrenknochens. Es ist dies der oft zitierte Fall von Gädücke (16), in welchem es sich um einen direkt entstandenen Längsbruch der Tibia handelte. Ihm fügte Krönlein eine eigene einwandsfreie Beobachtung aus der Roseschen Klinik hinzu, die eine indirekt entstandene Längsfraktur des Humerus betraf. Im Jahre 1879 teilte Krönlein (17) drei Fälle von Längsbrüchen der Fingerphalangen mit und 1898 publizierte Bähr (18) einen weiteren Fall, in welchem es sich um eine frontale Längsfraktur der Grundphalanx eines Fingers infolge eines Messerschnittes handelte; eine seitliche Verschiebung der Fragmente trug hier zur Sicherung der Diagnose bei. Oberst (a. a. O.) ferner berichtet in seinem 1901 erschienenen Atlas über 4 Fälle von Längsfrakturen bez. Längsfissuren der Fingerphalangen; die Zahl der eigentlichen Längsbrüche ist nicht angegeben, abgebildet ist eine Längsfraktur und eine Längsfissur. Schließlich veröffentlichte Schulz (19) im vorigen Jahre 3 Längsbrüche der Fingerphalangen, doch handelt es sich in allen seinen Fällen um Fissuren.

Aus Vorstehendem geht einmal die große Seltenheit der Längsfrakturen und zweitens die Tatsache hervor, daß sie fast ausschließlich an den Fingerphalangen beobachtet wurden. Längsbrüche der Mittelhandknochen sind meines Wissens bisher überhaupt nicht beschrieben worden. Zwar veröffentlichte Rammstedt (20) unter dieser Diagnose einen Fall, in welchem ein Metacarpus durch Huftritt in 4 Teile längs gespalten war; doch muß man dies wohl besser als eine Splitterfraktur bezeichnen.

Fast ebenso selten scheinen die Längsfissuren an den Mittelhandknochen zu sein. Ist doch die Metacarpalfissur überhaupt erst im Jahre 1905 zum ersten Male geschildert worden und zwar von Beck (21) in New York unter dem Titel: „Über die Metacarpalfissur, einen bis dato nicht beschriebenen Typus der Verletzung der Mittelhandknochen." Er fand bei der Anwendung des Blendenverfahrens gelegentlich bei Fällen, die klinisch als Kontusionen imponierten, Fissuren oberhalb der Epiphyse des Metacarpus, gewöhnlich in querer, zuweilen in schräger Richtung. Eine so ausgedehnte Längsfissur wie in meinem ersten Fall habe ich aber auch bei ihm

nicht beschrieben gefunden, so daß ich keinen ähnlichen Fall in der Literatur kenne.

Die Diagnose der Metacarpalfrakturen wird bei der oberflächlichen Lage des Knochens meist leicht sein, kann aber in Fällen. wie ich sie beschrieben habe, sehr schwierig, zuweilen ohne Röntgenstrahlen unmöglich werden. Können doch die wichtigsten Zeichen des Knochenbruches wie abnorme Beweglichkeit, Krepitation, Dislokation vollkommen fehlen und die klinischen Erscheinungen, wie auch Oberst (a. a. O.) hervorhebt, sich auf leichte Schwellung und Schmerzhaftigkeit beschränken. In meinen beiden Fällen wurde der Verletzung im Anfang, zumal in Anbetracht des geringfügigen Traumas, keine Bedeutung beigelegt, erst die bleibende Schwellung des Handrückens und das Ausbleiben einer völligen Wiederherstellung der Funktion machte die Patienten bedenklich. Letzteres ist wichtig.

Auch in Zukunft wird der Arzt bald nach der Verletzung infolge der Zweideutigkeit der Symptome die richtige Diagnose oft verfehlen, dagegen muß ein hartnäckiges Ödem des Handrückens und ein dumpfer, mit Schwächegefühl verbundener Schmerz in der Mittelhand, besonders bei Bewegungen der Finger, den dringenden Verdacht einer Fraktur erwecken. Diese Symptome fallen um so schwerer ins Gewicht, wenn es sich um die Möglichkeit indirekter Frakturen handelt, bei denen eine lokale Schädigung der Weichteile und des Periostes auszuschließen ist. Eine Aufnahme der Hand mit Röntgenstrahlen erscheint in diesen Fällen unerläßlich und wird meist die vermutete Diagnose bestätigen.

Bezüglich der Prognose und Therapie bei den Metacarpalbrüchen kann ich mich kurz fassen, da mir persönliche Erfahrungen nicht zur Seite stehen.

Die Prognose wird im allgemeinen als günstig bezeichnet, die Heilung soll in 25—30 Tagen erfolgen (Hoffa).

Die Behandlung hat auf die Beseitigung einer etwaigen Dislokation und Ruhigstellung der Fragmente hinzuwirken. Zur Fixierung des Knochens wird der von C. Beck angegebene Gummirohrschienenverband vielfach empfohlen. Baldige Massage und Bewegungsübungen der Finger werden die Heilung günstig beeinflussen.

Zum Schlusse sage ich Herrn Professor Müller-Rostock für die Überlassung des ersten Falles meinen ergebensten Dank.

Literaturverzeichnis.

1. Malgaigne, Traité des fractures et des luxations.
2. Gurlt, Zur Statistik der Knochenbrüche. Arch. f. klin Chir., Bd. 25.
3. Bruns, Die Lehre von den Knochenbrüchen. Deutsche Chirurgie, Lf. 27.
4. Middeldorpf, Beiträge zur Lehre von den Knochenbrüchen.
5. Drecker, Beitrag zur Statistik der Frakturen. Archiv für klin. Chir., Bd. 27.
6. Chudovszky, Beiträge zur Statistik der Knochenbrüche. Bruns Beiträge z. klin. Chir., Bd. 22.
7. Koenig, Lehrbuch der speziellen Chirurgie, 8. Aufl.
8. v. Bergmann, v. Bruns, v. Mikulicz, Handbuch der praktischen Chir. 2. Aufl.
9. Hoffa, Lehrbuch der Frakturen und Luxationen. 4. Aufl.
10. Oberst, Die Frakturen und Luxationen der Finger usw. Fortschritte auf d. Geb. d. Röntgenstrahlen. Ergänzungsheft 5.
11. Schlatter, Über die Frakturen der Mittelhandknochen. Bruns Beiträge z. klin. Chir., Bd. 49.
12. Hamann, Über subkutane Frakturen der Metacarpal- und Metatarsalknochen. Diss. Greifswald 1902.
13. Dartigues, Fractures des métacarpiens. Bull. et mém. de la soc. anatom. de Paris, année 58.
14. Krönlein, Über Längsfrakturen. Deutsche Zeitschr. f. Chir., Bd. 3.
15. Gurlt, Handbuch der Lehre von den Knochenbrüchen 1862.
16. Gädücke, Längsfrakturen der Tibia. Schmuckers vermischte chirurgische Schriften, Bd. 1, zit. nach Krönlein.
17. Krönlein, Arch. f. klin. Chir., Bd. 21 (Supplement).
18. Bähr, Zentralbl. f. Chir. 1898.
19. Schulz, Über die Frakturen der Fingerphalangen. Deutsche Zeitschr. f. Chir., Bd. 76.
20. Rammstedt, Ein Fall von Längsbruch eines Mittelhandknochens. Münch. med. Wochenschr. 1905, 13.
21. C. Beck, Über die Metacarpalfissur usw. Fortschritte auf dem Geb. der Röntgenstrahlen, Bd. 8, Heft 5, 1905.

XIV.

Aus der königl. chirurgischen Universitätsklinik zu Greifswald.
(Prof. Dr. P. L. Friedrich.)

Beitrag zur Resektion der Brustwand mit Plastik auf die freigelegte Lunge

Von

F. Sauerbruch,
Privatdozent und I. Assistent.

(Mit 2 Abbildungen.)

Vor etwa Jahresfrist erwähnte ich in einem kurzen Gesamtbericht über die bisher in der Kammer operierten Fälle u. a. auch zwei Brustwandresektionen, bei denen sich die Eröffnung der Brusthöhle unter Unterdruck ganz besonders bewährt hatte. Ich betonte damals, neben dem Hauptvorteil der Methode, der Verhütung des Pneumothorax, daß infolge der Expansion der Lunge jeder Hohlraum der Pleurahöhle vermieden und die Infektionsgefahr im Innern der Pleura dadurch nicht unwesentlich herabgesetzt werde. Selbst die wenigen Autoren, die die akute Gefahr des Pneumothorax gering anschlagen — eine Auffassung, die sich übrigens für intrathorakale Eingriffe weder experimentell noch durch die bisherige Erfahrung am Menschen[1]) stützen läßt — müssen wenigstens zugeben, daß der Heilungsverlauf durch das Fortbestehen des Pneumothorax ungünstig beeinflußt wird. Das beweist unter anderem auch die Arbeit Amburgers aus der Czernyschen Klinik, nach der bei 51 Fällen von Brustwandresektionen mit Eröffnung der Pleura 17 mal der Exitus letalis kurze Zeit nach der

1) Siehe vor allem die Arbeit von Gerulanos, Deutsche Zeitschr. f. Chir., Bd. 49.

Operation eintrat. Die Mittel, die wir bisher zur Verhütung der akuten Pneumothoraxgefahr, Vorziehen der Lunge und Pneumopexie (Müller, Delagenière) oder Tamponade anwandten, sind nicht genügend, um die Folgen der Störung der physiologischen Verhältnisse, deren gefährlichste die Infektion ist, in ausreichender Weise

Fig. 1.

auszuschalten, und zwar bezieht sich das sowohl auf eine eventuelle primäre Operationsinfektion als auch besonders auf die sekundäre Wundinfektion im weiteren Verlauf. Daß das Fortbestehen der physiologischen Verhältnisse auch in der Pleurahöhle der beste Schutz gegen Infektionen ist, hat neuerdings Noetzel experimentell bestätigt.

Eine zweite große Erleichterung glaubte ich für den plastischen Verschluß großer Brustwanddefekte darin zu erblicken, daß die

aufgeblähte, in ihrer physiologischen Lage bleibende Lunge eine gute Stütze und Unterlage für Weichteillappen bildet. Unter solchen Bedingungen können wir — aseptisches Operieren vorausgesetzt — auf jede Drainage und Tamponade verzichten und auf die Lungenoberfläche genau so wie an anderen Körperregionen plastische

Fig. 2.

Deckungen vornehmen. Der Erfolg an zwei in der Breslauer Klinik von mir operierten Fällen sowie in Tierexperimenten schien mir schon damals diesen Vorschlag zu rechtfertigen.

Ich hatte nun in den letzten Ferien in Vertretung meines Chefs, Gelegenheit, wiederum zwei Brustwandresektionen in der Kammer vorzunehmen. In beiden Fällen handelte es sich um gegen die Brustwand fixierte Mammacarcinome. Der erste war ein primär mit den Rippen verwachsener Tumor, der zweite ein lokales Rezidiv

nach Mammaamputation. Beide Fälle waren nach den bisherigen Anschauungen inoperabel. Wie uns auch der Verlauf bis jetzt bestätigt hat, konnte man jedoch im zweiten Falle durch die Brustwandresektion noch auf eine Radikalheilung hoffen, da keine Drüsen nachweisbar waren. Zur Operation des ersten Falles habe ich mich allerdings nur in Rücksicht auf das Allgemeinbefinden und das dringende Bitten der Patientin entschlossen, immerhin geleitet von der Erwägung, in der Kammer gefahrloser und radikaler operieren zu können als bisher. Doch bot der Fall von vornherein wegen der Ausdehnung der Drüsenmetastasierung sehr geringe Aussichten. Es handelte sich um einen faustgroßen, die Umgebung in weitem Umkreis flach infiltrierenden Tumor, der mit Rippen und Intercostalmuskulatur fest verwachsen war. Außerdem bestanden dicke unverschiebliche Drüsenpakete in der Achsel-, Supra- und Infraclavicularhöhle. Ich habe weit im Gesunden die Entfernung des Tumors vorgenommen. Resektion zweier Rippen und der dazwischen liegenden Pleura und Weichteile ausgeführt. Der handtellergroße Defekt der Thoraxwand und Pleura wurde durch einen Brückenlappen aus der Seite gedeckt, der auf die Lunge gelegt im weiteren Verlauf ohne Störung anheilte. In einer zweiten Sitzung wurden die erkrankten Drüsen mit Freilegung der Subclavia entfernt. Trotz des guten unmittelbaren Operationserfolges bekam die Patientin nach zwei Monaten ein lokales Rezidiv, dem sich auch Metastasen in der Pleura, Lunge und Leber anschlossen.[1])

Der zweite Fall illustriert die Methode der Brustwandplastik auf freiliegender Lunge besser. Es handelte sich, wie gesagt, um ein lokales Narbenrezidiv nach Mammaamputation ohne Beteiligung der Drüsen und ohne nachweisbare Lungenkomplikationen und anderweitige Metastasen. Unter Benutzung der Kammer schien mir dieser Fall für einen zweiten Versuch einer Radikaloperation sehr geeignet. Ich entfernte die vordere rechte Brustwand in einem Umfang von 30 cm Länge und 20 cm Breite (3 Rippen, je 18 cm lang, mit den entsprechenden Teilen des Sternums in einer Länge von 10 cm und 2 cm Breite). Die Pleura wurde in der Ausdehnung des Brustwanddefektes vollständig entfernt, so daß die Lungenoberfläche in einer Ausdehnung, die nebenstehende Figur wiedergibt, freilag. Die Lunge selbst war gesund, und es bestanden keine Pleuraadhäsionen. Den großen

1) Die Patientin ist dann 3½ Monate nach der Operation gestorben an den Folgen der Metastasen. Der Brückenlappen fand sich bei der Sektion fest auf der Lungenoberfläche angeheilt.

Defekt deckte ich nun durch Verlagerung der linken Mamma, wie es aus beiliegenden Photographien ohne weiteres verständlich ist (s. Bilder im Text): also durch eine Autoplastik, wie sie zuerst von Verneuil (1857), später von Franck, Helferich und Goebell nach Mammaamputationen mit großem Hautdefekt, aber ohne Eröffnung der Pleura, auf die unversehrte Muskelknochenwand des Thorax gemacht wurde. Die Heilung verlief ohne Störung, die Patientin nahm an Gewicht zu und erholte sich sichtlich. Wieweit es sich um eine Radikalheilung handelt, steht abzuwarten; bis jetzt (ca. 6 Monate nach der Operation) ist die Patientin rezidivfrei.

Die Herabsetzung der Gefahren, die bisher derartigen Operationen enge Indikationsgrenzen steckten, gibt uns die Möglichkeit, auch dann noch gelegentlich bei Mammacarcinomen eine Radikaloperation zu versuchen, wenn der Tumor mit der Brustwand verwachsen ist. Selbstverständlich kommt dann stets die Entfernung des erkrankten Brustwandabschnittes weit im Gesunden in Frage mit plastischem Verschluß durch einen entsprechenden Weichteillappen bezw. durch Transplantation der Mamma der gesunden Seite, die auf die Lunge gelegt wird. Eventuell wird man sogar im einen oder andern Falle die von Halsted vorgeschlagene Ausräumung des Mediastinums versuchen dürfen.

Viel mehr als für die ungünstigen Mammacarcinome dürfte diese Operation bei den gutartigen und relativ gutartigen Tumoren der Brustwand in Anwendung kommen, wenn ihre Größe eine ausgedehnte Resektion erfordert, so daß der Defekt nur plastisch zu decken ist (Enchondrome, Chondro- und Osteosarkome).

Bezüglich der Technik noch einige Bemerkungen:

Die Loslösung der Mamma von der Fascie des Pectoralis ist nach Umscheidung des Hautlappens ohne Mühe stumpf ausführbar. Der ungestörte Zusammenhang der Gewebe in dem Hautmammalappen garantiert die besten Zirkulationsbedingungen. Vor der Fixation des verlagenten Lappens empfiehlt es sich, den Unterdruck auf ca. 12 mm Hg zu steigern, während die Operation unter ca. 8—9 mm Hg ausgeführt wird. Auf diese Weise bläht sich die Lunge und legt sich wie ein Tampon in das Brustwandfenster ein. Unmittelbar auf die Oberfläche der Lunge wird die Mamma gelegt und jetzt — das ist das Prinzipielle der Methode — muß ein luftdichter Abschluß durch die Fixation des Lappens erzielt werden. Dazu ist eine doppelte Nahtreihe notwendig; 1. eine enganzulegende versenkte Kopfnaht, die die Unterfläche des Lappenrandes ohne die

Cutis und den Rand des Thoraxdefektes, Pleura, Periost beziehungsweise Interkostalmuskulatur aber nicht die Lunge, faßt. 2. Darüber die eigentliche ebenfalls sehr sorgfältig und dicht anzulegende Hautnaht.

Den durch die Verlagerung der Mamma entstandenen Hautdefekt konnte ich in drei Fällen direkt zusammenziehen, in einem Falle mußte ich transplantieren.

Literaturverzeichnis.

1. N. Amburger, Bruns' Beiträge zur klin. Chirurgie, 1901, Bd. 30.
2. Gerulanos, Deutsche Zeitschrift für Chirurgie, Bd. 49.
3. R. Göbell, Deutsche Zeitschrift für Chirurgie, Bd. 64.
4. Halsted, Annals of Surgery, 1894. Volume XX.
5. Bardenheuer, Mitteilungen aus dem Kölner Bürgerhospital, Heft 1, 1896. Deutsche med. Wochenschr. 1885, Nr. 40.
6. Halsted, Transactions of the American Surgical Association, Vol. XVI, 1898.
7. Kausch, Deutsche Klinik.
8. Noetzel, Bruns Beitr. z. klin. Chir. 1906, Nr. 3.
9. Sauerbruch, Münch. med. Wochenschr., I, 1906.

XV.

Über Spiralfrakturen.

Eine Experimentalstudie.

Von

Fritz Kroh, Cöln.

Zwecks leichterer Orientierung in dem mehr oder weniger rein technischen Gebiete, in das unsere Aufgabe hineingreift, sei eingangs der Abhandlung auf einige Hauptpunkte unserer technisch-theoretischen Vorstudien verwiesen.

Von einer ausführlichen Darstellung der letzteren muß ich absehen, wir würden uns zu sehr in Einzelheiten verlieren und das Verständnis für den speziellen Teil kaum fördern, wollten wir, um ein Beispiel hervorzuheben, die eingehenden mathematischen Querschnittsberechnungen — deren Resultat: die Konstruktion der Torsionsachsen einzelner Röhrenknochen natürlich verwertet wird, — und so ähnliches mehr, noch besonders auseinander setzen.

Uns interessiert in erster Linie eine geeignete Definition der für unsere Versuche vornehmlich in Betracht kommenden Torsionsgewalt, und ihr gegenüber als eine nicht minder wichtige Frage: die Torsionsfestigkeit des Röhrenknochens. Der praktisch-experimentelle Teil kann uns dann weiter von Fall zu Fall über das Wechselverhältnis dieser beiden Begriffe, insbesondere bei Hinzuziehung neuer Faktoren, über die Wanderung der Torsionsachse im Verlaufe des Torsionsbruches und dergleichen mehr entsprechend aufklären.

Von der Tatsache ausgehend, daß das Knochensystem, abhängig von seiner jemaligen elastischen Nachgiebigkeit, in Gestalt einer „labilen“ Formveränderung einer biegenden oder knickenden Gewalt zu widerstehen vermag, durften wir bei Untersuchung auf Drehungsfestigkeit bei einem gegebenen Elastizitätsgrade des Knochens Analogien vermuten.

Die Elemente der einzelnen Abschnitte widerstehen nun bei Einwirkung eines torquierenden Momentes mit ihrer Schub- oder Gleitungsfestigkeit, und zwar tritt bei Beanspruchung innerhalb der Elastizitätsgrenze Gleichgewicht ein zwischen den Momenten der verdrehenden äußeren Kräfte einerseits und den Momenten der Spannungen in den verschiedenen Querschnittselementen andrerseits, beide bezogen auf die im Schwerpunkte des Querschnitts senkrecht auf ihm stehende Achse. Aus einer genauen Nachprüfung der Versuche Messerers über den Verwindungsgrad einzelner Röhrenknochen, die mittels eines von mir konstruierten einfachen Hebelapparates angestellt, mich übrigens zu ähnlichen Resultaten führte, ergab sich, bei Hinzuziehung der am homogenen Körper gemachten Erfahrungen, obiger Satz.

Bei meinen Studien zur Untersuchung der Rißbildung bzw. der Bruchlinien homogener Zylinder infolge Torsion, bediente ich mich gegenüber der Zuppingerschen Stäbchenreflexion, in Anlehnung an schon vor mir gemachte Torsionsversuche, der Quadrataufzeichnung. Auch bei Knochentorsion mit Erfolg verwandt, war dieselbe jedoch am Hartbleizylinder exakter zu studieren, und ließ, wenn auch nicht für beide ganz identische, auf jeden Fall folgende aus ihrem Verhalten gegen die Gewalteinwirkung gefolgerten Schlüsse ziehen.

In einer bei den Drehungsversuchen auftretenden eigenartigen Winkeländerung, die den wagrechten wie senkrechten Schenkel des r. Winkels betrifft, erblicken wir ein — natürlich nur relatives — Maß für Spannungen in den einzelnen Zylinderabschnitten, die von Abschnitt zu Abschnitt entsprechend der jedesmaligen Entfernung desselben vom Punctum mobile, dem Angriffspunkte des torquierenden Elementes, analog den Quadratveränderungen eine mehr oder weniger große Intensität besitzen müssen. Eben verwandten wir den Ausdruck „Schubfestigkeit", und zur Erklärung des sie beeinflussenden Faktors ergibt sich die „Schiebung" an Hand der durch den Versuch leicht zu demonstrierenden Quadratveränderung aus einer größten Dehnung und einer gleichzeitig senkrecht dazu stehenden Verkürzung.

Wird nun, um das Experiment aufzunehmen, bei dem Torsionsversuche am homogenen Zylinder die Elastizitätsgrenze überschritten, somit das Verhältnis zwischen torquierender Kraft und Torsionsspannung gesprengt, dann ist damit auch der sukzessiv eintretende Schwund der Torsionsfestigkeit des Zylinders gegeben. In der Region höchster Spannung kommt es zum Einriß, der, um späteren Ausführungen vorzugreifen, senkrecht zur Richtung der Torsionsspannung in Anpassung an die Wanderung der Torsionsachse sich fortpflanzt, von Abschnitt zu Abschnitt jedesmal die Punkte höchster Spannung verbindet und schließlich, wenn die Torsionsachse in der Zylinderwand angelangt ist, in einem, die Endpunkte der Spirallinie verbindenden, und der Achse des Zylinders ungefähr parallel verlaufenden Längsbruche denselben entgültig in Gestalt des Spiralbruchs auflöst. Wie aus den Versuchen am homogenen Material sich ergibt, beträgt der Stei-

gungswinkel der Spirallinie, oder — wie sie richtiger hie und da bezeichnet ist — der Schraubenlinie gegenüber dem an Größe variierenden Spiralsteigungswinkel unserer Knochenpräparate stets 45°.

Im Anschluß an diese Darlegung möchte ich kurz vor Wiedergabe der praktischen Verwertung derselben an Hand von Torsionsexperimenten am isolierten Knochen und an der intakten Leichenextremität, einen Punkt berührt haben, der, wenn schon öfters diskutiert und erledigt, immer wieder Kontroversen verursacht, das ist das Verhältnis von Torsionsrichtung zum Verlaufe der Frakturspirale. Ich meine, der Streit hierüber hätte schon viel eher seine Erledigung finden können, wenn man sein Augenmerk etwas mehr auf den primären Torsionseffekt, die spiralige Verwindung gelenkt, und somit an Stelle der Torsionsrichtung die Verwindungsspirale der Frakturspirale gegenübergestellt hätte.

Eine auf die bündige Erklärung Zuppingers, daß eine nach rechts gerichtete — also eine im linksspiraligen Sinne verwindende — Torsionsgewalt eine rechtsspiralige Fraktur zur Folge habe, wieder erfolgter neuer Oppositionsversuch Dietzers ist allein schon durch seinen Hinweis auf das Tuchexperiment als Beweis einer völligen Verkennung der Frakturgenese zur Genüge charakterisiert. —

Bei der Durchsicht der Literatur über die experimentelle Darstellung von Spiralfrakturen an der Leiche, die ich erst nach meinen eigenen Versuchen vornahm, stieß ich auf manches überraschende Resultat. Die Überraschung galt nicht so sehr dem Erfolge oder Mißerfolge, als vielmehr hauptsächlich den mehr oeer weniger gewagten Folgerungen, die aus denselben abgeleitet wurden.

Da resultiert denn einmal für Autoren wie Trélat u. a., aus der Unmöglichkeit, zu einem positiven Ergebnisse zu kommen, die Ansicht, daß Muskelkontraktionen, die den Torsionsbewegungen am wenigsten günstig wären, wohl als der ätiologische Faktor für die Entstehung der Spiralfraktur anzusehen seien. Zufällig mußte man nun das Pech gehabt haben, stets nur völlig normalen Knochen als Versuchsobjekt verwerten zu müssen. Anders das Resultat von Experimentatoren (Gosselin), die am pathologisch veränderten Knochen ihre Studien mit positivem Erfolge anstellten, und dann in ihren Folgerungen die allgemeine Entstehungsursache, die für sie kaum in Betracht kam, mit einem selbstverständlich prädisponierenden Faktor, — dem letzteren aber die Hauptrolle zuschreibend — verwechselten. Eine dritte Kategorie (P. Bruns, Hönigsschmied) berichtet neben Mißerfolgen in Gestalt von Bandzerreißungen und Verrenkungen von positiven Resultaten, ohne uns jedoch eine Mitteilung von der Qualität des frakturierten Knochens zu machen.

In all diesen Fällen bestand die Technik in Rotation, beispiels-

weise des Humerus vermittels des Unterarms oder des Femur vermittels des Unterschenkels als Hebelarm, ohne Berücksichtigung des zugehörigen Gelenk- und Bandapparates, und das ist es, was meine besondere Aufmerksamkeit erregte. Der normale Röhrenknochen bietet nun einmal einen gewissen Widerstand, und nicht immer sind die Spiralfrakturen auf eine trophoneurotische oder andere Knochenstörung zurückzuführen, und dem hat man bei Ausführung einschlägiger Experimente Rechnung zu tragen. — Freilich wenn man unter Berücksichtigung der oft geradezu bestechenden Zahlenverhältnisse, die physikalisch-anatomische Untersuchungen des normalen Knochen- und Bandapparates ergeben, seine Versuche anstellt, ein positives Resultat erhält, um daraus dann seine Schlüsse zu ziehen: dann ist dieses „exakte" Experiment schon eher zu respektieren, ohne daß man jedoch eine Verallgemeinerung eines darum doch nur zufälligen Effektes als statthaft zugeben dürfte. Zur Demonstration der letzten Ausführung sei mir ein Beispiel gestattet:

Bei Inanspruchnahme durch Torsion widersteht das Femur bis zu einer Belastung von ca. 60—110 kg nach eigenen Untersuchungen (40—140 kg nach Messerer). Feßler weist nach, daß die Ligamenta lateralia des Knies bei einer Belastung von 275 kg und das Ligamentum ileofemorale erst bei einer solchen von 450—600 kg einreißen. Es ist somit nicht unberechtigt, aus diesen Zahlenverhältnissen theoretisch bei Voraussetzung gewaltsamer Außenrotation des Oberschenkels vermittels des Unterschenkels als Hebelarm, eine Spiralfraktur des Femurs zu konstruieren. Meine diesbezüglichen Experimente kamen jedoch über unvollkommene und vollkommene Luxationen des Kniegelenks nicht hinaus.

Ausgedehnte Bandzerreißungen und Verrenkungen sind — und das lehrte mich meine erste Versuchsreihe, die unvermeidlichen Folgen energischer Manipulationen im Sinne gewaltsamer Torsionsversuche, und aus diesen meinen anfänglichen Mißerfolgen folgerte für mich die Verstärkung des Gelenk- und Bandapparates als die unmittelbare Forderung für die Entstehung einer experimentellen Spiralfraktur an der intakten Leiche. Die einfachsten Maßnahmen waren auch für unsere Fälle wieder die besten; so genügten beispielsweise zur Erzeugung von Unterschenkelbrüchen — sehen wir vorläufig von den Nebenfaktoren ab, die ich später in Kombinierung mit Torsion verwandte, um der Erklärung der Entstehung der Spiralfraktur in vivo überhaupt, näher zu treten — meistens einige kräftige Schnüren, etwas Polster und Verschiebung des Angriffs-

punktes der torquierenden Gewalt vom Fuß auf eine 40 cm lange Eisenstange, die quer zur Unterschenkelachse über beide Malleolen in die in Achtertouren um das Gelenk gelegte Bandagen eingeschaltet wurde, um uns den sonst meistens unüberwindlichen Schwierigkeiten zu entheben; zur Schaffung eines Punctum fixum und Entlastung des Gehilfen wurde das Kniegelenk stets an einen quer zur Längsachse der Extremität gestellten Holzklotz anbandagiert.

Vor Wiedergabe meiner Untersuchungen am Unterschenkel, die sich ähnlich meinen Experimenten am Oberschenkel und Oberarm in zwei Versuchsreihen scheiden, worin ich einmal einfache Torsion, das andere Mal daneben noch Erschütterung und Biegung verwandte, möchte ich eines Torsionsexperimentes Erwähnung tun, das als Zusammenfassung und Erweiterung unserer früheren theoretischen Erörterungen, sowie als Gegenstück zu den Leichenversuchen uns von Interesse erscheint.

Der Auseinandersetzung des an einer isolierten Tibia angegestellten Versuchs und Besprechung des Torsionseffektes sei eine Mitteilung über den Verlauf der Torsionsachse der Tibia vorausgeschickt. Aus 34 Querschnittsberechnungen und rein empirischer Nachprüfung der mathematisch festgelegten Schwerpunkte, deren Verbindungslinie die Torsionsachse darstellt, ergab sich die Konstruktion. Unter dem Einflusse ungefähr gegenseitiger Kompensation der Wandverdickung im Bereiche der vorderen Tibiakante und hinteren Tibiafläche beginnt die Achse in dem unteren Knochenabschnitt fast zentral, weiter schaftwärts weicht sie unter Beibehaltung ihrer Entfernung von der vorderen Kante etwas seitwärts ab, passiert in ihrem Hauptverlaufe die Mittelpunkte der Verbindungslinien der am weitesten peripherwärts vorn und hinten liegenden Punkte und strebt schließlich in ihrem oberen Verlaufe von dem eingeschlagenen Wege noch weiter lateralwärts abschwenkend, dem lateralen Condylus zu.

Wie ersichtlich, spielt die Wanddicke der inneren, vorderen Seite, die Zuppinger als die größte der Tibiadiaphyse ansah — eine Meinung, der ich nach meinen Untersuchungen nicht beipflichten kann —, für den Verlauf der Torsionsachse nicht die Rolle, die der erwähnte Autor ihr einräumte. Daß der nicht genau zentrale Verlauf der Drehachse in der Tibia für den Beginn des Spiralbruchs bestimmend und die Tibiakanten als Komplikatoren für den weiteren Verlauf desselben von Einfluß sein müssen, ist einleuchtend. Gleichwohl halte ich eine Paralysierung der Torsionswirkung durch die

vordere oder hintere Kante vor Einriß, unter Voraussetzung eines stärkeren Torsionsmomentes gegenüber normaler Torsionsfestigkeit und eines entsprechend gewählten Angriffspunktes, auf Grund meiner Erfahrungen für ausgeschlossen.

Noch sei der Frage nach dem Ausgleich der durch den Bruch plötzlich entstehenden Spannungsdifferenzen gedacht, d. h. wie haben wir uns die Regulierung der Gleichgewichtsstörung der statischen Momente vorzustellen? Wir müssen annehmen, daß gleichzeitig mit Aufhebung der Torsionsspannung in den einzelnen Zylinder-(Knochen-)abschnitten durch Einriß die Torsionsachse ihre Lage ändert, um somit den Widerstandsmomenten der bedrohten Abschnitte im Augenblicke des Eintritts einer Verminderung der Torsionsfestigkeit der Nachbarregion, eine Verlängerung des Hebelarms zu ermöglichen.

Die Torsionsachse „wandert" also, und tritt schließlich, in der Zylinderwandung angelangt, außer Aktion: ein zweites Kraftmoment, die Biegung, ein die Torsion von Beginn des Einrisses an begleitender, an Wirkungsintensität stets wachsender Faktor übernimmt die Rolle des Endeffektes, den Schlußbruch.

Um auf unseren konkreten Fall wieder zurückzukommen, so verwandte ich eine kräftige, der Leiche eines 28j. Mannes entnommene, völlig isolierte Tibia derart, daß ich die obere Epiphyse in zwei den Konturen derselben völlig angepaßte Holzbacken, die ihrerseits in einen Schraubstock eingespannt wurden, einließ; zur Vermeidung jeglicher Biegung oder Knickung lagerte ich die Diaphyse in eine ausgepolsterte Metallrinne. Der torquierende Faktor, der von mir oben schon angeführte einfache, die Kraftwirkung jedoch genau registrierende Hebelapparat, griff an der unteren Epiphyse an im Sinne einer rechtsspiraligen Verwindung.

Das Resultat war ein linksläufiger Spiralbruch. Der Schraubenriß beginnt an der medialen Kante etwas unterhalb der Grenze des unteren zum mittleren Drittel, durchläuft, über die vordere Kante hinwegsetzend, nach oben außen gerichtet die seitliche Fläche und macht Halt vor der Crista tibiae posterior lateralis; ein Schrägbruch verbindet die Endpunkte desselben. — Nach den vorausgegangenen Erörterungen dürfte es nicht schwer halten, über die Genese dieser Fraktur ins Klare zu kommen. Im Einklang mit unserer Lokalisation der Torsionsachse und der bei Torsionswirkung von ihr abhängigen größten Torsionsspannung, die in unserem Falle über die mediale Wand hinwegzieht: steht der Beginn der Schraubenlinie. Überraschend möchte vielleicht die Ausdehnung derselben erscheinen: unabhängig von der Torsionsachse, deren Verlaufsrichtung sie keineswegs dazu zwingt, macht sie vor der lateralen Tibiakante Halt. Nun, in diesem Befunde erblicken wir eine vortreffliche Demonstration der Abhängigkeit des Torsionseffektes von der geometrischen Gestalt des zu torquierenden Körpers.

Mit Beginn des schraubenförmigen Risses nimmt in unserem Beispiele natürlich der Torsionswiderstand in der vorderen Fläche ab; und im Verhältnis zur Eliminierung der in ihrer Wirkung mehr und mehr regressiven Torsionsgewalt bis zur Aufhebung durch die laterale Kante, wächst die Torsionsspannung an der medialen und hinteren Fläche bis zum entsprechenden Effekt: eine schraubenförmige Fissur windet sich von der eigentlichen Bruchstelle nach hinten, unten in der Richtung auf den Malleolus lateralis, und zwar in der Tibiaregion, die sich in ihrer mehr zylinderähnlichen Struktur charakteristisch gegen den dreikantigen Tibiaschaft abhebt. Infolge des Widerstandes der lateralen Kante wird die aus der Torsionsbewegung restierende Kraftwirkung von einer an Intensität, gegensätzlich der eigentlichen Torsionskraft, zunehmenden Gewalt, der Biegung also übernommen. Auf der Rückfläche der Tibia befindet sich in unserem Falle die Region der sogenannten „gefährlichen Faser" entsprechend der größten Spannung aus Biegung, und hier findet die Fraktur auch schließlich durch Aufbruch ihre Vollendung.

Einen interessanten Aufschluß über die Entstehung einer Spiralfraktur des Unterschenkels infolge gewaltsamer Außenrotation des Fußes mit Ausschluß jeder sonstigen kontrollierbaren Gewalteinwirkung, gewährte unser erstes Leichenpräparat; die Technik wurde schon erwähnt.

Vor Mitteilung des Resultates möchte ich auf eine Beobachtung hinweisen, die ich bei Aufnahme des Status fracturae in situ stets machte: Bei der Untersuchung über die Kontinuität der Unterschenkelknochen nach Bruch war jedesmal eine Intaktheit des Tibia und Fibula verbindenden Gelenk- und Bandapparates zu konstatieren, und diese Wahrnehmung bewog mich, beide Knochen wenigstens für meine Experimente als ein gemeinsames Ganze anzusehen. Diese Annahme mußte natürlich für die Entwicklung der Torsionsachse des Unterschenkels von Einfluß sein.

Wenn wir die Torsionsachse der isolierten Tibia im eigentlichen Schafte etwas lateralwärts von der Zentralen verlegten, dann ist es — ohne daß ich rechnerisch zu einem einheitlichen Resultate betreffs Konstruktion einer für den gesamten Unterschenkel geltenden Torsionsachse hätte kommen können — zum mindesten nicht unbillig, dieselbe noch weiter seitwärts, vielleicht in der lateralen Tibiakante zu vermuten; der Torsionswiderstand der Fibula kommt nämlich bei Torsion des Unterschenkels komplizierend zu dem der Tibia hinzu.

Nach dem Experimente in toto dem Unterschenkel der Leiche entnommen, bot das Präparat von Tibia und Fibula folgendes Bild: ein von dem unteren Diaphysenabschnitt, der Region der sich abflachenden, medialen Tibiakante ausgehender exakter Schraubenriß läuft unter einem Steigungswinkel von genau 45^0 nach außen, oben über die vordere, passiert mit Durchtrennung der beiden hinteren Kanten, die hintere Fläche, wird auf der medialen wieder sichtbar und macht Halt 2 cm einwärts von der Crista

tibiae anterior. Ein Längsbruch parallel der Längsachse verbindet die Endpunkte des Schraubenrisses; und durch einen zweiten Längsriß, dem ersten ungefähr parallel, wird das Bild einer typischen Spiralfraktur aufgeschlossen mit Aussprengung des rautenförmigen Stückes.

Der stark medialwärts, als am Orte der höchsten Torsionsspannung beginnende Spiralverlauf der einen Bruchlinie rechtfertigt die vorhin ausgesprochene Vermutung von der Lokalisation der Torsionsachse im Gesamtunterschenkel. Mit Aufhebung des Torsionswiderstandes in der unteren, vorderen Tibiafläche rückt die Torsionsachse naturgemäß immer mehr seitwärts, der Spiralriß entsprechend bis zur hinteren lateralen Kante. Wenn wir nun vor Ausführung des Experiments der Annahme zuneigten, daß nach erfolgter, wahrscheinlich auch spiraliger Frakturierung der Fibula die Biegung nunmehr die Rolle des Schlußeffektes übernehmen würde, dann überraschte uns die Wirklichkeit: Mit der Wanderung der Torsionsachse nimmt die Torsionsspannung, die entgegengesetzt der des Schienbeins in den ersten Momenten der Krafteinwirkung an der lateralen und hinteren Fläche der Fibula zu vermuten ist, zu: es erfolgt ein regelrechter ebenfalls linksläufiger Schraubenriß, der an der vorderen Fibulakante beginnt und über die laterale und hintere Fläche hinwegsetzt. Die Torsionswirkung ist noch nicht erschöpft; in dem Momente, wo der Torsionswiderstand in der eben angegebenen Fibularegion aufhört, ist die Torsionsachse wieder medialwärts, der vorderen Tibiafläche zugewandert. Die Fortsetzung der Spirale von der hinteren, lateralen Kante über die mediale hinweg demonstriert die reine Torsionswirkung, die gemäß der Lokalisation der Torsionsachse für die Tibia zum Abschluß kommen muß, ohne deshalb für die Fibula nun auch verloren zu sein. Das untere Tibiafragment wird gleichsam um die mediale Fläche herumgewälzt und findet in dem Längsriß seine zweite Begrenzung. In der Fibula verliert sich die Torsionswirkung: abhängig von der Lage der Torsionsachse, die wir gegen Schluß des Bruches hinten lateral vermuten, setzt sich die Spirallinie über die mediale, vordere und laterale Fläche fort; ihren eigentlichen Aufschluß findet die Spiralfraktur durch einen Längsbruch in der medialen Fläche. Ein letzterem parallel lateral verlaufender Riß, der den oberen Endpunkt der Schraubenfissur mit einem Punkte des seitlich aufstrebenden Schraubenrisses des oberen Fragments verbindet, ist die seitliche Begrenzung des aus dem oberen Bruchende durch Abhebelung vermittels des unteren Fragments ausgesprengten rautenförmigen Stückes.

Die Frage, warum in unserem Falle der Spiralbruch der Fibula am oberen Ende statthatte, ist nach meiner Meinung dahin zu beantworten, daß die Torsionskraft, da sie nun einmal gleich nach dem ersten Effekt auszuschleichen beginnt, beim Auftreffen auf einen neuen Widerstand — und das ist nach der ersten Überwindung der Tibia die Fibula, selbstverständlich im Bereiche ihrer Wirkungssphäre den schwächsten Querschnitt anzugreifen strebt, und nach anatomischen und klinischen Erfahrungen wäre dann der obere Fibulateil prädisponiert.

Anders das Bild bei umgekehrter Versuchsanordnung, bei gewaltsamer Innenrotation des Unterschenkels. Ich möchte bei Wiedergabe des Ergebnisses vergleichshalber besonders auf die Lokalisation der Fibulafraktur aufmerksam machen. Gehen wir unter Bezugnahme auf unsere Vorstudien von dem Satze aus, daß bei Torsion die Formveränderung der auf den Zylinder eingeritzten Quadrate umgekehrt proportional ist der Entfernung derselben von dem Angriffspunkte der torqierenden Gewalt, dann brauchen wir nur das Wort „Quadrat" in Spannungsintensität zu übersetzen, und wir haben mit Nutzanwendung für unseren Fall die Region größter Torsionsspannung im unteren Fibulaende, und zwar an der lateralen Fläche. Theoretisch steht somit der Annahme einer und zwar rechtsläufigen Spiralfraktur der Fibula am unteren Ende kein Hindernis im Wege. — Der Spiralriß beginnt 7 cm oberhalb des Malleolus lateralis an der hinteren medialen Fibulafläche, windet sich um die hintere Kante herum, steigt auf der lateralen Fläche aufwärts bis zur vorderen Kante, um von hier aus durch einen parallel der Längsachse verlaufenden Schlußbruch aufgeschlossen zu werden. Eine Spiralfissur läuft in Fortsetzung der eigentlichen Bruchspirale von ihrem unteren Ausgangspunkte über die vordere, seitliche und hintere Fläche bis zur Articulatio tibio-fibularis, — eine Feststellung, die sich mit der Ansicht Gosselins, der diese bei Spiralbrüchen beobachteten Fissuren auf eine Keilwirkung des oberen Fragments zurückführte, nicht gut vereinen läßt.

Im großen und ganzen in der Region des schwächsten Widerstandes lokalisiert, beginnt der Tibiabruch ungefähr in der Höhe des unteren Grenzpunktes der Fibulafraktur; von der medialen Kante ausgehend, passiert der rechtsläufige Schraubenriß die hintere Fläche und laterale Kante, strebt auf der lateralen Fläche aufwärts und findet nach Überwindung der Crista tibiae anterior 1 cm einwärts sein Ende; ein schräger, über die mediale Fläche verlaufender Aufriß macht die Fraktur wieder vollständig. — Wegen der prinzipiellen Ähnlichkeit bezüglich Frakturmechanismus, die dieser Fall mit dem letzthin geschilderten hat, übergehen wir die theoretischen Erörterungen betreffs des Wechselverhältnisses zwischen Fibula- und Tibiafraktur infolge Abhängigkeit von gemeinsamer Torsionsachse etc. Nur möchte ich, durch dieses Präparat veranlaßt, festgelegt wissen, daß auch die gewaltsame Innenrotation des Fußes als ätiologischer Faktor für die Entstehung von Unterschenkelspiralbrüchen anzusehen ist. Freilich wich die Versuchstechnik bezüglich Rotation des Fußes von unserem sonstigen Modus insofern etwas ab, als der Torsionshebel 2 cm oberhalb beider Knöchel anbandagiert wurde, und das möchte ich doch betont haben. Ein Kontrollversuch, in dem die Torsion tiefer angriff, endete mit rechtsspiraligem Bruche des Malleolus lateralis und, entsprechend der gleichzeitig von vorn-außen nach innen einwirkenden Biegung, mit einer Abknickungsfraktur des inneren Knöchels bei linksspiraliger Verwindung des rechten Unterschenkels.

Gleichwohl halten wir obige Behauptung aufrecht, gerade, weil diese Bruchform von einem Gesichtspunkte aus auch in vivo — wo natürlich die Beanspruchung der Festigkeit des Fußgelenks nur im entferntesten von der Intensität sein darf, wie sie unsere einfachen

Torsionsversuche bei Voraussetzung einer entsprechenden Verstärkung des Gelenk- und Bandapparates ohne weiteres erforderten, trotzdem — möglich sein muß und von Bayer tatsächlich beobachtet worden ist: das ist bei Kombinierung von Torsion mit einem schon früher von uns angedeuteten Faktor, der Erschütterung.

Handelte es sich bei den bisherigen Experimenten um den Versuch, dem Wesen einzelner Spiralfrakturformen des Unterschenkels theoretisch näher zu treten, ohne bezüglich der Ätiologie Rücksicht auf den in vivo am häufigsten vorkommenden Entstehungsmodus zu nehmen, — für das einzelne Resultat war eben nur einfache, mit anderen, äußeren Gewaltfaktoren nicht verquickte Torsion Voraussetzung —, dann suchten wir in folgenden Experimenten zu ergründen, wieweit durch Hinzuziehung von Nebenkräften der Wirklichkeit beizukommen sei.

Auf eine isolierte Tibia, die ich in starke Torsionsspannung versetzt, ließ ich aus einer Höhe von 2 m 15 kg herabstürzen; der Effekt war bei geringer Splitterung ein ausgesprochener rechtsspiraliger Bruch bei linksspiraliger Verwindung —, und zwar wieder in der Region des schwächsten Widerstandes. Ein Kontrollversuch, bei dem ich im gleichen Momente Torsion plus Erschütterung verwandte, letztere hervorgerufen durch einen schweren umwickelten Eisenhammer, der im Sinne der Längsachse der Tibia auf die untere, auch umpolsterte Epiphyse einwirkte, ergab neben einer Absprengung des inneren Malleolus genau dasselbe Resultat.

Nun galt es zu erforschen, ob die Lokalisation des Spiralbruchs bei Kombinierung der Torsion mit Erschütterung in irgendwelchem Verhältnisse zu dem Angriffspunkte der neuen Krafteinwirkung stünde.

Zu diesem Zwecke änderte ich sowohl die Angriffsrichtung, als auch die Angriffsregion, und erprobte den Versuch an dem rechten Unterschenkel einer gut gebauten, männlichen Leiche. In dem Augenblicke, wo ich wieder bei gewaltsamer, manueller Verwindung einen gewissen Grad von Torsionsspannung vermutete, ließ ich die Erschütterung, senkrecht zur Längsachse gerichtet, und zwar an der Grenze des mittleren zum oberen Drittel zur Geltung kommen, und mit diesen beiden Experimenten nahm ich früher schon von Koch am isolierten Knochen gemachte Versuche zur Erzeugung von Spiralfrakturen, die bislang experimentell nie so recht glücken wollten, wieder auf.

Wenn meine bisherigen positiven Torsionsresultate durchweg von einer besonderen Verstärkung des Gelenk- und Bandapparates abhängig waren, dann ermutigte uns aus einem noch zu besprechenden Grunde der neue Wirkungsfaktor zur Ausschaltung derselben. — Um zu unserem Leichenversuche wieder zurückzukommen, so wurden die durch Außenrotation des intakten Fußes hervorgerufenen Spannungen in den Unterschenkelknochen durch einen auf die vordere Tibiafläche mittels umwickelten starken Holzhammers applizierten

Schlag plötzlich gesprengt. Ein durch die Schlagwirkung etwas gezackter, sonst unverkennbarer, schöner linksläufiger Spiralbruch der Tibia, der von der hinteren, medialen Kante über die mediale und vordere Fläche bis in die Nähe der Articulatio tibio-fibularis superior hinaufreicht, sowie ein ebenfalls linksläufiger Spiralbruch der Fibula von nahezu derselben Qualität waren das Resultat.

Die letzten Versuche nötigen uns, die Erschütterung als einen einflußreichen Faktor für die Entstehung einer großen Zahl von Spiralfrakturen überhaupt zu betrachten. Die genaue Begründung macht eine Definition dieser neuen Kraftwirkung und ihrer Beziehung zur Torsion bei Kombinierung beider Faktoren zur Bedingung. Setzen wir den Fall, die Erschütternng sei primär wirksam, — demonstriert durch das vorletzte Experiment, dann gestaltet sich der Entwicklungsgang der Fraktur etwa folgendermaßen: Der Schlag auf die untere Epiphyse — anamnestisch: Sturz auf den Fuß — pflanzt sich in seiner Wirkung in Gestalt von Molekularschwingungen im Knochen fort. Die einzelnen Knochenelemente, ursprünglich im statischen Gleichgewichte gegeneinander, suchen die durch die plötzliche Gewalteinwirkung bedingten Spannungsdifferenzen durch Anpassung an die Kraftrichtung auszugleichen; in dem Moment dieser molekularen Unruhe ist die Torsionsfestigkeit ein mehr oder weniger labialer Faktor geworden, und somit gegenüber der nun plötzlich in Aktion tretenden Torsionskraft nicht mehr von der Widerstandsfähigkeit, die sie normaliter der torquierenden Gewalt zu bieten imstande wäre. Eine an Intensität die ursprüngliche Torsionsfestigkeit überragende Torsionskraft ist unter diesen Umständen, wo die Erschütterungsintensität mit einer totalen Kompressionswirkung zwar noch nicht identisch ist, für die Entstehung des Bruches trotzdem nicht mehr Bedingung. Die Rolle, die der Torsion zufällt, besteht also in einer Umstimmung der erwähnten Lagerungsbestrebungen der einzelnen Moleküle in die Bahn der Drehbewegung, und hiermit in Erzeugung von Torsionsspannungen, die nun mit derselben Leichtigkeit, mit der sie sich an den neuen Richtungsfaktor anpassen, in diesem Zustande allgemeiner Resistenzverminderung ihre Auflösung erfahren. Aus diesen theoretischen Erörterungen ist zu folgern, daß unter gegebenen Verhältnissen der Torsionskraft nicht die Vehemenz innezuwohnen braucht, die sonst zum Effekt erforderlich wäre, und eine besondere Unterstützung für diese Behauptung liegt in der Intaktheit des Gelenk- und Bandapparates — bei normaler Qualität des frak-

turierten Knochens, die eine jedesmalige Untersuchung nachweisen konnte.

In unserem drittletzt beschriebenen Falle liegen die Verhältnisse etwas anders. Hier ist die Erschütterung der Torsion gegenüber erst sekundär wirksam; trotzdem wieder das nämliche Resultat: ein Spiralbruch in der Region des schwächsten Widerstandes. Wie haben wir uns bei der neuen Voraussetzung die Entwicklung dieses identischen Endeffektes zu erklären? Der Versuch gestaltet sich folgendermaßen: eine isolierte Tibia wird in unserem Apparate einer starken Torsion ausgesetzt, ohne daß jedoch der Zustand maximaler Torsionsspannung erreicht worden wäre — das bewies der Kontrollversuch, den wir an einer derselben Leiche entnommenen Tibia anstellten. Jedes Element ist bestrebt, zugleich mit Anpassung an die Wirkungssphäre der Torsion, derselben seinen größten Widerstand entgegenzusetzen, um plötzlich von der Erschütterung, die nun ihrerseits ihren Einfluß auch geltend macht, überrascht zu werden. Ein Versuch, der den Effekt dieser Gewalteinwirkung (30 kg/m) demonstrieren sollte, ergab eine ausgedehnte Frakturierung an der Grenze des unteren zum mittleren Drittel. In dem Momente des Aufprallens stehen sich so in unserem Falle beide Kräfte in ihren Wirkungskreisen gegenüber; und trotz des Unterschiedes im Einzeleffekt gegenüber der Erschütterung gibt die Torsionswirkung der Fraktur die originelle Gestalt. Im Stadium der ersten Erschütterung müssen somit die „Torsionselemente" von der Kraft, die prädestiniert war, jeglichen Widerstand im Knochen zu überwinden, zum mindesten derartig umgestimmt werden, daß unter den plötzlich neu geschaffenen Widerstandsverhältnissen die Torsion gegenüber der damit auch nicht mehr normalen Torsionsfestigkeit nun von maximalster Wirkung ist und ihren Effekt erzielt. — Wenn der neue Wirkungsfaktor im vorigen Beispiele mehr vorbereitender Natur war, dann war er hier für den Torsionseffekt gleichsam Erledigung.

In unserm zuletzt erwähnten Präparate können wir einen Hinweis auf die Ursache der in vivo mehr oder weniger variablen Lokalisation der Spiralfraktur am Unterschenkel erblicken. Die technisch-theoretische Begründung der Frage einer Abhängigkeit der Lokalisation des Torsionseffektes von dem Angriffspunkte des Nebenfaktors liegt schon größtenteils in den bisher gegebenen Erörterungen. Entprechend der verminderten Torsionsbeanspruchung muß gleichsam komplementär in der betroffenen Region im gleichen Verhältnis zur Entfernung derselben von dem Angriffspunkte der

torquierenden Gewalt ein in seiner indirekten Wirkung wachsender Locus minoris resistentiae geschaffen werden, um einen gewollten Spiralbruch experimendo auch darzutun.

Freilich muß dann die Erschütterung dem geringeren Grade von Torsionsspannung an der Grenze des mittleren zum oberen Drittel Rechnung tragen und zur Herabminderung des daselbst bei normalen Bedingungen bestehenden größeren Torsionswiderstandes in den ersten Momenten nach Aufprall zwecks Begünstigung des Torsionseffektes entsprechende Wirkung entwickeln. Und erweiternd möchte ich hervorheben, daß es für unsere Versuche kaum von Unterschied war, ob wir die Torsion mit Erschütterung durch Schlag, resp. plötzlicher Abknickung oder mit langsamer Biegung der Extremität über eine scharfe Kante vergesellschafteten: jedesmal hatten wir ein gleiches Resultat.

Wenn bei der plötzlichen Abknickung die Erschütterung wieder das wirksamste Moment ist, dann haben wir in der langsamen Biegung der Extremität eine Gewalt, die in etwas anderer Weise vorbereitet. Ich will nicht weiter auf die technischen Untersuchungen dieses Faktors eingehen; möchte nur hervorheben, daß wir in den am Orte der stärksten Spannung aus Biegung entstehenden „Zugfasern" — wenn auch kein eigentliches Analogon zur Schlag- oder Stoßwirkung —, zum mindesten ein Zeichen einer Widerstandsverminderung des Knochens haben, das für den Beginn der Frakturspirale, d. h. die Mitte des Spiralverlaufs, von nicht zu unterschätzender Bedeutung ist.

Meine diesbezüglichen Präparate entstammen mit wenigen Ausnahmen Torsionsexperimenten an der oberen Extremität. Auch hier führten anfängliche Mißerfolge in Gestalt von ausgedehnten Bandzerreißungen und Verrenkungen des ungeschützten Ellbogengelenks, die bei Außenrotation des Humerus vermittels des Unterarms als Hebelarm, mit Ausnahme eines Falles, stets zu verzeichnen waren, zur Verbesserung der Versuchsmethode. Über die Luxation im Schultergelenk, die schon Innenrotation des Humerus bei ungedecktem Ellenbogen stets ergab, kamen wir natürlich, solange wir nicht neben Torsion noch einen anderen Gewaltfaktor ververwandten, nicht hinaus: in den anatomischen Verhältnissen liegt die Erklärung.

Bei Außenrotation erhielten wir hingegen die schönsten Formen von Spiralfrakturen, ein Präparat mit Aussprengung des typischen rautenförmigen Stückes, und zwar lagen die Frakturen, erzeugt durch Torsion, jedesmal, ähnlich den Tibiapräparaten, in der unteren Knochenpartie; nach unseren an 4 isolierten Oberarmknochen nachgeprüpften Untersuchungen über die Festigkeitsverhältnisse des Humerus hatte diese Lokalisation nichts Befremdendes. Auf das Wechselverhältnis der Bruchspiralen zur Torsions-

achse will ich nach den ausführlichen Besprechungen der Unterschenkelpräparate nicht weiter eingehen.

Drei Präparate stehen uns zur Verfügung, die eindrucksvoll das Resultat aus Torsion plus Biegung demonstrieren. Entsprechend der Lage des Unterstützungspunktes bei Biegung ist auch die Lokalisation des Spiralbruchs; und ganz unabhängig von den etwas variablen Festigkeitsverhältnissen in den einzelnen Humerusabschnitten findet sich so die Spiralfraktur je nach Wahl im unteren, mittleren und oberen Drittel. Erwähnenswert erscheint mir noch unser letzter Fall. Bei dem Versuche durch Innenrotation des r. Oberarms einer 78j. weiblichen Leiche — deren allgemein dekrepider Zustand und graziler Knochenbau auf Osteoporose schließen ließ — bei ungeschütztem Ellbogengelenk eine Spiralfraktur zu erzeugen, ergab sich wieder die typische Luxation im Schultergelenk bei völliger Intaktheit des Ellbogens. Am anderen Arme kombinierte ich Innenrotation des Humerus mit Schlag auf den ungefähr rechtwinklig gebeugten Ellbogen, bei Abduktion des Oberarms; der Effekt war ein linksläufiger Spiralriß, der bis ins Gelenk hinunterreichte. Dieser Befund erregte mein besonders Interesse, weil er eine nicht zu verkennende Ähnlichkeit mit einem von mir am isolierten Knochen gewonnenen Präparate hatte, das jedoch einer ganz anderen Versuchstechnik seinen Ursprung verdankte.

Bei meinen ersten Experimentalstudien betreffs Darstellung von Spiralfrakturen kam mir der Gedanke, ob es nicht möglich wäre, durch Auseinanderpressen eines Röhrenknochens von der Epiphyse aus zu einem Resultat zu kommen, in der stillen Voraussetzung, daß das spiralige Wachstum desselben vielleicht einen gewissen Einfluß zur Geltung brächte. Den ersten Versuch machte ich mit einer Ulna; ein Korkzieher, den ich in die untere Epiphyse einbohrte, erschien mir als geeigneter Gewaltfaktor: und ein ausgezeichneter rechtsläufiger Spiralriß, der zuerst in die Erscheinung trat und den sekundär auftretenden Längsriß schnitt, war der überraschende Effekt. Dieselbe Versuchstechnik an den Epiphysen einer Fibula verwandt, führte zu ähnlichen Resultaten. Etwas anders verfuhr ich mit einer Tibia. In ein 3 cm tiefes und 1 cm breites Loch, das ich durch einen Drillbohrer in die untere Epiphyse eingrub, ließ ich einen kegelförmig gedrehten, festen Holzkeil ein und applizierte demselben mittels eines schweren Holzhammers einen kräftigen Schlag. Bei Zusammensetzung der Splitterfraktur ergab sich eine deutlich rechtsläufige Spiralbruchlinie. Schließlich erhielt ich bei Anbohrung eines Humerus durch einen starken Holzbohrer das Resultat, das mich anfänglich in der Auslegung des Leichenpräparates etwas stutzig machte. Denn, wie aus den letzten Versuchen zu folgern, müßte auch jede keilförmig wirkende Gewalt, die bestrebt ist, die Gelenkhöcker eines Röhrenknochens auseinander zu drängen — und ein Beispiel dafür wäre das Eindringen der

scharfen Olekranonkante in die Humerusepiphyse —, imstande sein, einen Längsbruch zu erzeugen, der in Anpassung an die Wachstumstorsion spiraligen Charakter erhält.

Bei oberflächlicher Betrachtung möchte es scheinen, als ob wirklich unser letztes Leichenpräparat in Anlehnung an das Ergebnis der eben geschilderten Versuchsreihe für die Richtigkeit dieses hypothetischen Entstehungsmodus gleichsam bürgen sollte. Lokalisation und Verlaufsrichtung des Spiralrisses würden, als für denselben typisch, ausgezeichnet in das neue Bild passen. — Eine genauere Untersuchung der Verhältnisse ergibt nun doch ein anderes Resultat. Die Größe des Spiralsteigungswinkels, die in unserem Falle bedeutend von der aus den letzten einschlägigen Präparaten sich ergebenden Norm abweicht, muß von vornherein der anfänglichen Vermutung schon im Wege stehen; und dann dürfen wir nicht vergessen, daß neben der Gewaltwirkung des Olekranons, der wir bei der geringen Intensität der Schlagkraft in unserem Versuche mehr die Rolle eines nur erschütternden, als spezifisch keilartig wirkenden Faktors zuschreiben, doch auch die Torsion eine Rolle spielte.

Die Intensität der Torsionskraft mußte zwar scharf umgrenzt werden, wenn wir etwas anders als eine Luxation hätten erreichen wollen, und trotzdem hatte sie einen vollen Effekt, weil einmal die eben erwähnte Erschütterung und zugleich eine ausgesprochene Osteoporose die Widerstandsfähigkeit des Knochens um ein Bedeutendes herabsetzten. Andere Schlüsse, die unsere Erfahrungen am Humeruspräparate gestatten, sollen weiter unten Erwähnung finden.

Die Untersuchungen am Oberschenkel, die den Schluß der Experimentalarbeit ausmachen, waren anfänglich gleichsam als Parallele zu den Humerusexperimenten bei Voraussetzung normaler Qualität des Knochen-Gelenk- und Bandapparates von ähnlichen Erfolgen begleitet. Gegenüber ominösen Bandzerreißungen und entsprechenden Verrenkungen im Kniegelenk bei gewaltsamer Außenrotation des Oberschenkels mittels des Unterschenkels als Hebelarm, war der Effekt der Innenrotation, wofern die Ligamenta collateralia es zuließen, eine jedesmalige Luxation im Hüftgelenk, und dieses Resultat konnte auch im Hinblick auf die physikalisch-anatomischen Verhältnisse des Knie- und Hüftgelenks nicht sonderlich in Erstaunen setzen. Erst bei entsprechender Technik, die in ähnlicher Weise, wie beim Ellbogen- und Fußgelenk in unserem Falle in Verstärkung des Kniegelenksapparates bestand, ergaben sich — jedoch nur bei Außenrotation, und das möchte ich, wenn es auch selbstverständlich erscheint, noch einmal besonders betonen — positive Resultate. Die so erzielten, am r. Oberschenkel linksläufigen und am linken Oberschenkel rechtsläufigen Spiralbrüche zeigen betreffs Lage und Qualität keine nen-

nenswerte Abweichung gegenüber anderweitig beschriebenen klinischen Bruchformen. Bei Kombinierung von Torsion und Biegung des Oberschenkels einer 53j. weiblichen Leiche über die scharfe Kante eines Holzblocks erfolgte der Spiralbruch in der Mitte des Femurschaftes an der Stelle des Unterstützungspunktes d. h. in der Region stärkster Spannung aus Biegung.

Wie erklären sich nun trotz der experimentellen Mißerfolge die aus der Praxis berichteten Spiralfrakturen des Femurs bei Innenrotation? Die Antwort darauf gibt die Hinzuziehung unseres oft erwähnten, von uns im besagten Experiment zwar nicht verwandten Faktors, der Erschütterung; sie reduziert den Knochen in seiner Statik, ohne den ihn begrenzenden Gelenkapparat auffallend zu beeinflussen, — auf eine gegenüber der durch den Drehschwung gegebenen Torsionsgewalt subnormale Torsionsfestigkeit und ermöglicht somit den Effekt.

Wenn andere Autoren nur im Muskelzuge oder in pathologischen Knochenveränderungen das in Betracht kommende „begünstigende Moment" anerkennen, dann kann ich ihnen, wenigstens bezüglich dieses Falles, nicht voll und ganz beipflichten. Anders das Bild bei Einwirkung der torquierenden Gewalt im Sinne von Außenrotation des Femurs oder Humerus; unter diesen Umständen gestalten sich auch die physikalisch-anatomischen Verhältnisse für den reinen Torsionsversuch günstiger. Einen Beweis der Richtigkeit besitze ich in einer linksläufigen Humerusspirale, die einer Außenrotation des Oberarms einer 73j. Frau vermittels des Unterarms als Hebelarm bei ungeschütztem Ellbogengelenk ihre Entstehung verdankte.

Im Anschluß an die experimentellen Ergebnisse fasse ich unsere aus ihnen gefolgerten Deduktionen in folgenden Punkten zusammen:

I. reine Torsion ist imstande, Spiralfrakturen zu erzeugen — jedoch nur am pathologisch veränderten Knochen (Osteoporose. Tabes, Tumor);

II. bei Voraussetzung normaler Qualität des Knochen-Gelenk- und Bandapparates ist die Bedingung für die Entstehung eines Spiralbruches: Kombinierung der Torsion mit Gewaltfaktoren, die bestrebt sind, gegenüber dem meist intakt bleibenden Gelenk- und Bandapparate die Widerstandsfähigkeit des Knochens herabzusetzen;

III. von Wichtigkeit ist der Angriffspunkt der neuen Gewalt. weil die Lokalisation des Spiralbruches davon abhängig;

IV. bei dem Zusammenwirken von Torsion und einer im Sinne der Längsachse des Röhrenknochens angreifenden Gewalt ist der Effekt an der Stelle des schwächsten Widerstandes zu suchen.

ad I. Die Frage, wieweit die Muskulatur in ihrem Verhalten sich an der Entstehung eines Spiralbruches beteiligt, möchte ich dahin beantworten, daß ihr

1. in den Fällen die Rolle primärer Wirksamkeit zuzuschreiben ist, wo an Stelle eines unwillkürlichen Drehschwungs eine gewollte

Drehbewegung statthat; in diese Rubrik wären die Spiralfrakturen des rechten Humerus zu rechnen, die nach forcierter Anspannung der im Sinne einer rechtsspiraligen Verwindung wirkenden Pronatoren zu verzeichnen sind, bei Feststellung des Oberarmknochens durch den M. deltoideus und die ebenfalls im rechtsspiraligen Sinne verdrehenden M. pectoralis major et latissimus dorsi. Wäre die Mitwirkung einer Nebengewalt auszuschließen, dann könnten wir der Muskelkontraktion die Rolle des wirklich aktiven Faktors jedoch wieder nur bei Annahme einer pathologischen Knochenveränderung konzedieren; item: Abrißfraktur und Spiralfraktur rangieren gemäß der Beziehungen der Muskelkontraktionen zum Effekt, bei Voraussetzung normaler Qualität des Knochens, nicht auf gleicher Stufe;

2. der Muskulatur insofern die Rolle eines sekundär, passiv wirkenden Faktors zufällt, als, wie z. B. nach Erschütterung des Femurs durch Fall und Außenrotation desselben durch Drehschwung, dieselbe — in unserem Falle der Iliopsoas und die Glutaeen einerseits, die Adduktoren andrerseits — nach Kontraktion in Gestalt von Zug und Gegenzug wieder die Lokalisation des Bruches zu beeinflussen imstande ist. — Sehr gut war die passive Anspannung besagter Muskelgruppen bei Außenrotation des Humerus oder Femurs an einer äußerst mageren Leiche zu studieren. Schließlich scheint, ähnlich der Entstehung der Metatarsusfrakturen, auch für eine große Zahl von Spiralfrakturen die Muskelentspannung ein entschieden prädisponierender Faktor zu sein. Wenn der Körper imstande ist, durch Kontraktion einzelner Muskelgruppen diese oder jene Gewaltwirkung zu paralysieren — ich erinnere an die federnde Fixation im Talocruralgelenk bei Sprung —, dann muß demgegenüber bei entspannter Muskulatur, wegen der entsprechend exakteren Einwirkung einer Gewalt auf einen Knochen, gleichgültig, ob im Sinne der Längs- oder Querachse, und eines plötzlich vorhandenen innigeren Kontaktes einzelner Systeme des Stützapparates beim Zusammenprall infolge Sturz oder unbewußt festen Auftretens bei Straucheln auf das muskelentspannte Bein, auch plötzlichen Umkippens des Fußes: die Gewalt in ihrer Wirkungssphäre sich um so schneller ausbreiten und in Form von Erschütterung eher ungeschwächt zur Geltung kommen, um dann gegenüber der mit dem Aufprall zufällig auch auftretenden Torsion. gemäß früherer Auseinandersetzungen, die Rolle des den eigentlichen Torsionsbruch vorbereitenden Faktors zu spielen.

Am Schlusse meiner Arbeit ist es mir ein Bedürfnis, Herrn Geh. Rat Prof. Dr. Bardenheuer (Köln) für die Anregung zu unserem Thema meinen besten Dank auszusprechen.

Literaturverzeichnis.

1. P. Bruns, Die Torsions- oder Spiralbrüche der Röhrenknochen und ihre progn. Bedeutung. Beitr. z. klin. Chir. 1884, Bd. 1, S. 229.
2. Derselbe, Die Lehre von den Frakturen. Deutsche Chir. 1886, Lfg. 27, S. 97—101.
3. Dietzer, Über Spiralfrakturen des Oberschenkels. Deutsche Zeitschr. f. Chir. 1901, Bd. 61, S. 260.
4. Einhorn, Zur Kenntnis der Unterschenkelfrakturen. Archiv f. klin. Chir. 1901, Bd. 64, S. 791.
5. Helferich, Atlas und Grundriß der traumatischen Frakturen und Luxationen. 6. Aufl.
6. Koch, Einiges über sogenannte keilförmige und spiralige Frakturen. Arch. f. klin. Chir. 1873, Bd. 15, S. 689.
7. Derselbe, Über Torsionsfrakturen. Berl. klin. Wochenschr. 1874, Nr. 12, S. 140 und Nr. 13, S. 157.
8. Kroell, Über Spiralfrakturen. Deutsche Zeitschr. f. Chir. 1888, Bd. 28, S. 1. (Ausführliche Literaturangabe bis 1888.)
9. Lauenstein, Beitrag zur Frage der Spiralfrakturen des Unterschenkels nebst Beschreibung einer typ. Form des Spiralbruchs beider Knochen. Deutsche Zeitschr. f. Chir. 1902, Bd. 67, S. 455.
10. Messerer, Über Elastizität und Festigkeit der menschl. Knochen. Stuttgart 1880.
11. Reinhardt, Über Unterschenkelbrüche auf Grund von Röntgenaufnahmen. Deutsche Zeitschr. f. Chir. 1899, Bd. 50, S. 325.
12. Tilmann, Zur Frage der Torsionsfrakturen des Oberschenkels. Berl. klin. Wochenschr. 1896, Nr. 35, S. 778.
13. Zuppinger, Über Torsionsfrakturen, speziell des Unterschenkels. Beiträge z. klin. Chir. 1900, Bd. 27, S. 735.

XVI.

Aus der II. chirurgischen Universitätsklinik in Wien.
(Vorstand: Prof. Dr. J. Hochenegg.)

Über Lymphangiektasie.

Von

Dr. **Paul Albrecht**,
Assistent der Klinik.

(Mit 3 Abbildungen.)

Wer sich bemüht, über die Stellung der Lymphangiektasie in der Pathologie, im besonderen über ihr Verhältnis zum Lymphangiom und zur Elephantiasis durch das Studium der Literatur ins klare zu kommen, wird bald erkennen, daß diesbezüglich die Ansichten der Autoren noch weit auseinander gehen. Während die einen nicht anstehen, die Lymphangiektasie mit dem Lymphangioma simplex im Sinne der Wegnerschen Einteilung der Lymphangiome zu identifizieren, trennen sie andere von dem Lymphangiom, als einem Tumor im engeren Sinne, vollständig und sprechen nur dann von Lymphangiektasie, wenn es sich um Erweiterung schon vorhandener Lymphgefäße durch Behinderung des Abflusses der Lymphe handelt. Wieder andere kommen zu dem Resultat, daß es in vielen Fällen schwer, ja oft unmöglich sei, die beiden Begriffe scharf voneinander zu scheiden. Endlich findet man die Lymphangiektasie unter den verschiedenen Formen der Elephantiasis angeführt, man spricht von einer Pachydermia bezw. Elephantiasis lymphangiectatica.

Betrifft der Prozeß der Ektasie eine Lymphdrüsengruppe — fast immer sind es die inguinalen Drüsen — so liegt ein seltenes Krankheitsbild vor, für welches französische Autoren um die Mitte des vorigen Jahrhunderts den Namen Lymphadénocèle gewählt haben (Nélaton, Anger). Sie sind der Ansicht, daß es sich dabei um

eine Erweiterung der Lymphwege in den Drüsen selbst handle, die im weiteren Verlaufe der Erkrankung auf die zentralwärts gelegenen Lymphgefäße und Drüsengruppen übergreift.

Die deutschen Forscher dagegen fassen, der Lehre Virchows folgend, den Prozeß als eine Geschwulstbildung auf, die von den Lymphgefäßen ausgeht, als Lymphangiom.

Bei mehreren Patienten, die an derartigen „lymphangiektatischen" Prozessen litten, war ein auffallendes Symptom zu konstatieren, das der Lymphorrhoe, es entleerte sich aus einer Hautfistel temporär oder konstant Lymphe; bei einigen Kranken konnte festgestellt werden, daß das Sekret der Fistel Chylus war.

Die Erklärung des Krankheitsbildes war für die Mehrzahl der Fälle gegeben durch die grundlegenden Arbeiten des Engländers Manson, der feststellte, daß die Anwesenheit der Filiaria sanguinis im Blute, respektiv in den Lymphbahnen der Kranken die Ursache der pathologischen Veränderungen ist. Der Fadenwurm kommt als ätiologisches Moment jedoch nur bei den Kranken in Betracht, die aus den Tropen stammen, oder doch dortselbst längere Zeit gelebt haben. Tatsächlich waren die meisten Patienten, deren Krankengeschichten in der französischen und englischen Literatur niedergelegt sind, Eingeborene aus der Tropenregion oder Europäer, die dort sich aufgehalten hatten.

Bald jedoch wurden — allerdings sehr vereinzelt — Fälle bekannt, deren anatomisches und klinisches Bild vollkommen dem der „tropischen" Lymphadénocèle glich, deren Patienten jedoch Europa nie verlassen hatten; benannt wurden diese Fälle Lymphadénocèle indigène s. spontanée, eine Erklärung haben sie aber nicht gefunden.

Auch einige wenige Berichte von deutschen Autoren über die seltene Erkrankung liegen vor.

Wir hatten Gelegenheit, an der II. chirurg. Klinik in Wien einen Fall zu beobachten und genau zu untersuchen, in dem bei einem Patienten aus Niederösterreich, der seine Heimat nie verlassen hatte, eine Pachydermia lymphangiectatica am Oberschenkel und eine beiderseitige „Lymphadenocele" in inguine bestand. Außerdem bot der Patient das Symptom der temporären Chylorrhoe.

Am 8. November 1904 wurde der 21jährige Patient wegen einer schmerzhaften Anschwellung am rechten Oberschenkel an die Klinik aufgenommen. Er ist ein Bauerssohn aus Ober-Erlaa in Niederösterreich; seine Heimat hat er bisher nicht verlassen. Die Eltern und 5 Geschwister leben und sind gesund. Bis auf das Leiden, dessentwegen er die Klinik aufsucht, war Pat. stets gesund.

Die Mutter des Kranken bemerkte in dessen frühester Kindheit, daß die Haut unterhalb der rechten Leistenbeuge „gerunzelt“ sei; eine Geschwulst war damals nicht zu sehen. Mit dem Pat. wuchs auch die veränderte Hautpartie an der bezeichneten Stelle; als der Knabe in die Schule ging, soll eine etwa handtellergroße Geschwulst dort bestanden haben. Im Alter von 10 Jahren wurde, ohne daß eine Ursache gefunden werden konnte, die Geschwulst hart und schmerzhaft, ein Arzt riet damals zur Exstirpation. Da der Zustand sich durch Bettruhe bald wieder besserte, wurde davon abgesehen. Auch in den folgenden Jahren machte die Geschwulst dem Pat. keinerlei Beschwerden, erst als er anfing, schwere Arbeit zu verrichten, traten öfters Schmerzen im oberen Drittel des rechten Oberschenkels auf. Als er 15 Jahre alt war, mußte er wegen großer Schmerzen im rechten Bein durch fünf Wochen im Bett liegen; der Oberschenkel war damals stärker angeschwollen, die Geschwulst viel härter und einmal soll Schüttelfrost aufgetreten sein. Seit dieser Zeit bemerkt Pat. zahlreiche verschieden große, weiche, zusammendrückbare Wärzchen an dem erkrankten Hautbezirk, die in den folgenden Jahren an Zahl und Größe konstant zunahmen. Jedesmal nach größerer körperlicher Anstrengung wurde die Geschwulst härter und größer, es traten angeblich Schüttelfröste in der Dauer von 1—2 Stunden auf. Wenn sich dann Pat. durch einige Tage zu Bett legte, war er wieder vollkommen beschwerdefrei. Manchmal habe er aber auch spontan heftige Schmerzen bekommen. Schmerzen und Anschwellung waren stets unabhängig von der Nahrungsaufnahme. In den letzten Jahren brachen die Wärzchen häufig auf, es entleerte sich bald wasserhelle, bald milchige Flüssigkeit, öfters war dieselbe auch blutig gefärbt. Die Sekretion war nie besonders reichlich und hörte stets nach einigen Stunden bis mehreren Tagen ohne therapeutische Maßnahmen wieder auf. Der Harn war stets klar.

Die Anschwellung in der rechten Leistenbeuge habe er rechts vor einigen Jahren, links erst vor mehreren Wochen bemerkt.

Status praesens: Der Pat. ist mittelgroß, von kräftigem Knochenbau. Die Muskulatur ist sehr gut entwickelt, der Paniculus adiposus gering. Aussehen blühend. Befund an Herz und Lungen normal. Im Harn kein Zucker, kein Eiweiß.

Der rechte Oberschenkel ist in seiner oberen Hälfte deutlich dicker als der linke, sein Umfang an der größten Zircumferenz um 6 cm größer als der des linken. Die Anschwellung betrifft hauptsächlich die Vorderseite des Oberschenkels, teilweise auch dessen Innenseite und geht ohne scharfe Grenzen in die Umgebung über. Am meisten prominent ist ein etwa handgroßer Bezirk derselben, ungefähr 4 Querfinger breit unterhalb der Mitte des Poupartschen Bandes.

Die Haut ist sowohl im Bereiche der Anschwellung als auch in deren Umgebung verschieden gefärbt: es wechseln blaßgelbliche Partien mit bräunlich-lividen Stellen, andere kleinere Partien haben einen Stich ins Rötliche, an wieder anderen Stellen, namentlich gegen die Innenseite des Oberschenkels zu, ist die Haut durch ein Gitterwerk schmaler, bräunlicher Streifen marmoriert, hie und da zeigt sie das Kolorit der normalen Haut des Patienten. Mehrfach sieht man auch bis etwa linsengroße, glatte Fleckchen, an denen sie weiß, glänzend ist, wie vernarbt.

In einzelnen Bezirken erinnert das Aussehen der Haut an das der Oberfläche einer Orangenschale.

Fig. 1.

Auf der ganzen so veränderten Hautregion stehen verschieden dicht wärzchenartige Prominenzen von wechselnder Größe. Es finden sich kleinste, eben noch mit freiem Auge wahrnehmbare, gelbweißliche Bläschen, daneben

halbkugelige, manchmal mehr zylindrisch geformte Geschwülstchen bis zur Größe einer kleinen Haselnuß.

Ihre Farbe ist rosarot, manche sind an ihrer Kuppe mehr weißlich, die Haut daselbst sehr gespannt. Andere sind ganz weiß, wieder andere, niedrigere mehr gelbbräunlich gefärbt. Alle diese Prominenzen sind sehr leicht kompressibel und füllen sich nach Aufhören des Fingerdruckes sofort wieder.

Ihre Anordnung ist eine ganz unregelmäßige, am dichtesten stehen sie nach außen von der Mittellinie des Oberschenkels ungefähr in der Mitte der oberen Hälfte desselben. Gegen die Innenseite des Oberschenkels hin, etwa gegenüber der Mitte des Scrotum sind Knötchen von Hanfkorngröße in Form einer nach innen offenen, 1 cm breiten Schleife dicht nebeneinander gestellt, deren Länge 10 cm beträgt.

Die rechte Leistenbeuge ist ausgefüllt von Tumoren, die ungefähr um 2 Querfinger das Niveau der Haut überragen. Die Haut über ihnen ist unverändert, leicht verschieblich. Die Oberfläche der einzelnen Geschwülste ist glatt, ihre Konsistenz weich, an mehreren Stellen fluktuierend, an anderen wieder etwas härter. Bei Druck mit der flachen Hand auf die Geschwülste gewinnt man den Eindruck, daß sie etwas kompressibel seien, deutlich ist diese Erscheinung jedoch nicht. Dagegen läßt sich evident nachweisen, daß die Tumoren, wenn der Pat. steht, stärker hervortreten und sich praller anfühlen. Der Lage nach entsprechen die Geschwülste der Gruppe der inguinalen Lymphdrüsen. Sie besitzen nur einen geringen Grad von Verschieblichkeit auf der Unterlage.

Auch in der linken Leistenbeuge wölben sich zwei Tumoren vor, die, unmittelbar aneinander liegend, etwa Nußgröße erreichen. Auch sie sind weich, ihre Oberfläche glatt, doch läßt sich nirgends an ihnen Fluktuation nachweisen. Sie sind nicht deutlich kompressibel und nehmen beim Stehen des Patienten kaum merklich an Größe zu.

Am Tage nach der Aufnahme an die Klinik wurde eines der oben beschriebenen Hautgeschwülstchen am Oberschenkel zum Zwecke der histologischen Untersuchung mit einem Scherenschlage abgekappt. Sofort rieselte aus der so gesetzten Wunde ziemlich rasch eine rosarote, nach einiger Zeit eine rein milchweiße Flüssigkeit.

Im nativen Präparat von dieser Flüssigkeit fanden sich — entsprechend der Beimengung von Blut — Erythrocyten, Lymphocyten und vorwiegend Fett in Form von kleinsten Tröpfchen, „staubartig“ in der Flüssigkeit suspendiert.

Behufs chemischer Untersuchung wurden 70 g der Flüssigkeit dem mediz.-chemischen Institute des Herrn Hofrates Ludwig in Wien übersandt. Herr Dr. E. Zdarek führte die Untersuchung durch und hat darüber in der Zeitschrift für Heilkunde 1906, 1. Heft, berichtet.

Die Flüssigkeit zeigte folgende chemische Zusammensetzung in Prozenten:

Ätherlösliches (hauptsächlich Neutralfett) . .	2,7054
Eiweiß (durch Koagulation bestimmt) . . .	7,1905
Trockenrückstand (bei 110°)	10,5778
Asche	0,84
Zucker	0,05

Der Fettgehalt reiner Lymphe des Menschen beträgt nach den Angaben von Fetzer, Desjardin[1]), Buchanan[1]) u. a. 0,03—0,98 Proz., nie übersteigt er 1 Proz.; im Chylus dagegen ist er beträchtlich höher. So berichteten Munk und Rosenstein über einen Fettgehalt des Chylus von 2,08—4,7 Proz., Odenius und Lang[1]) fanden im Mittel 2,49 Proz., Noël Paton[1]) konstatierte bei einem Patienten, dessen Ductus thoracicus bei einer Operation verletzt worden war, im Chylus 2,4—2,7 Proz. Fett. Die Menge des entleerten Chylus betrug in 24 h 3,2—4,7 l bei 85 g Fettzufuhr. Petters gibt 3,06 Proz. an und in dem letzten der beobachteten Fälle, den J. Neumann mitgeteilt hat, betrug der Fettgehalt 2,05 Proz.

War es auch schon durch die chemische Untersuchung der Flüssigkeit, die bei gewöhnlicher Kost des Patienten sezerniert wurde, durch den hohen Fettgehalt derselben, höchstwahrscheinlich, daß in unserem Falle Chylorrhoe vorlag, so mußte doch der exakte Beweis dafür erbracht werden.

Zunächst sollte festgestellt werden, wie sich die chemische Zusammensetzung der Flüssigkeit ändert bei verschiedener Diät. An einem Tage wurde dem Patienten verabreicht: $1\frac{1}{2}$ l Milch, $\frac{1}{8}$ kg Butter, 2 Semmeln, sehr fettes Schweinefleisch mittags, Schinkenfett und ein Stück weichen Käses abends.

Am Abend dieses Tages mit so fettreicher Kost war an den Prominenzen am Oberschenkel eine auffällige Erscheinung zu beobachten; sie waren prall, zum Zerplatzen, gefüllt, besonders wenn der Kranke einige Male rasch im Zimmer auf- und abgegangen war. Die rosenrote Farbe, die viele von ihnen an den früheren Tagen gezeigt hatten, war in eine gelblichweiße verwandelt, zahlreiche Geschwülstchen zeigten an ihrer Kuppe ein gelbliches Bläschen, wie eine Aknepustel in eitriger Einschmelzung. Die sehr verdünnte Haut an der Kuppe eines solchen Wärzchens wurde mit einem Skalpell durchtrennt und nun entleerte sich in raschem Strome eine gelblichweiße, rahmartige Flüssigkeit. Die chemische Untersuchung derselben ergab, daß der Gehalt an Fett auf 3,124 Proz. gestiegen war.

An einem der nächsten Tage wurde folgender Versuch gemacht. Abends um $\frac{1}{2}$6 Uhr erhielt der Patient seine gewöhnliche Kost, bestehend aus gebratenem Kalbfleisch, Gemüse und Brot. Von da ab aß und trank er nichts bis am nächsten Mittag um $\frac{1}{2}$2 Uhr. Nach dieser 20stündigen Hungerperiode wurde wieder eines der Geschwülstchen am Oberschenkel gekappt und die Flüssigkeit aufgefangen. Die Knötchen waren um diese Zeit viel leichter kompressibel als sonst, ihre Farbe mehr schmutziggrau, bei manchen gelbrötlich.

Die Flüssigkeit, die sich nach so langem Fasten entleerte, unterschied sich wesentlich von der bisher gewonnenen. Sie war durchscheinend, gelblich mit einem Stich ins Rötliche, deutlich opaleszierend.

Die chemische Untersuchung ergab folgende Werte:

Ätherlösliches . . .	0,2435	Proz.
Eiweiß	7,7572	„
Trockenrückstände .	9,0012	„
Asche	10,794	„

1) Zit. nach Munk und Rosenstein.

Also fast um 3 Proz. war der Fettgehalt der sezernierten Flüssigkeit gesunken!

Trotz dieses eklatanten Unterschiedes in dem Aussehen und der chemischen Zusammensetzung der sezernierten Flüssigkeit bei reichlicher Fettnahrung und im Hungerzustande wollte ich den direkten Nachweis liefern, daß Chylus abgesondert wird.

Hofbauer hatte sich bei seinen Versuchen über die Resorption künstlich gefärbter Fette mit Vorteil des Alkanarots als Färbemittel bedient. Ich gab dem Patienten sehr fettreiche Nahrung zugleich mit 1 g Alkanarot in Gelatinkapsel. Obwohl die ausströmende Flüssigkeit in verschiedenen Zeiträumen nach der Nahrungsaufnahme untersucht wurde, konnte doch nie mit Sicherheit eine Rotfärbung des mit Chloroform ausgeschüttelten Fettes nachgewiesen werden. Da außerdem sich nach dem Genuß des Alkanarots bei dem Patienten Üblichkeiten einstellten, unterließ ich eine Wiederholung dieses Versuches.

Ich folgte vielmehr dem Rate des Herrn Dr. Zdarek und gab dem Kranken neben der gewöhnlichen Spitalskost Sesamöl in Dosen von 40—60 g. Jedesmal nun konnte 4—6 Stunden nach der Aufnahme des Sesamöls dasselbe in dem Chylus konstatiert werden. Es wurde zu dessen Nachweis sowohl die Baudouinsche Reaktion mit Furfurol und Salzsäure, als auch die von Soltsien angegebene Methode mit Zinnchlorürlösung benützt.

In allen Versuchen vielen diese Proben positiv aus; damit war jeder Zweifel, daß es sich in unserem Falle tatsächlich um Chylorrhoe handle, beseitigt. Daß es sich dabei nicht um reinen Chylus, sondern um eine Mischung desselben mit Lymphe handelte, erscheint selbstverständlich.

Die Menge der sezernierten Flüssigkeit war in unserem Falle eine relativ große. Während z. B. Hensen[1]) bei seinem Kranken in 24 h nur höchstens 99 g Lymphe auffangen konnte, Munk und Rosenstein in 12—13 h 1134—1372 g Chylus gewannen, flossen bei unserem Patienten einmal in 40 Minuten 165 ccm, ein anderes Mal in 50 Minuten 380 ccm ab. Die Entleerung war eine um so reichlichere, je mehr Nahrung der Patient zu sich genommen hatte und war am reichlichsten auf der Höhe der Verdauung. Im Stehen wurde die Sekretion deutlich stärker und nahm noch zu, wenn der Kranke einige Mal rasch durch das Zimmer ging. Besonders hervorzuheben ist die Beobachtung, daß die mit Chylus gemischte Lymphe reichlicher floß, wenn in der Umgebung der jeweils sezernierenden Fistel ein Druck ausgeübt wurde, gleichgültig ob dieser Druck in der Leistengegend, also zentralwärts von der Fistel, oder peripherwärts von derselben am Oberschenkel einwirkte. Wir werden auf diese Tatsache bei dem Versuch

1) Zit. nach Nieden.

der Erklärung der pathologisch-anatomischen Verhältnisse des Falles zurückkommen müssen.

Nahm der Kranke Rückenlage ein, so wurde die Sekretion schwächer, ja sie hörte bald ganz auf, namentlich wenn ein leicht komprimierender Verband auf die Fistel gelegt wurde. Blieb der Patient im Bett, so schloß sich dieselbe in einigen Tagen.

Bevor ich den Patienten der k. k. Gesellschaft der Ärzte in Wien demonstrierte[1]), bekam er tagsüber reichlich Fettnahrung. Dadurch trat der früher geschilderte pralle Füllungszustand der Hautprominenzen ein. Als nun der Kranke die Treppe zu dem im ersten Stockwerke gelegenen Sitzungssaale rasch hinaufging, platzten 2 der Knötchen und aus ihnen entleerte sich so reichlich der durch geringe Blutbeimengung schwach rosenrot gefärbte Chylus, daß ich binnen einer Minute ein halbes Reagensglas voll auffangen und demonstrieren konnte.

Nach dem Abfließen beträchtlicherer Mengen der chylösen Lymphe war jedesmal mit großer Deutlichkeit zu beobachten, daß sowohl die Geschwulst am Oberschenkel als auch die Geschwülste in der Leistenbeuge gleichsam zusammensanken und um vieles weicher wurden. Einmal, nach dem Abfluß von nahezu $^1/_2$ Liter dieser Flüssigkeit, konnte konstatiert werden, daß die höchste Prominenz der rechtsseitigen „Adenolymphocele" um 2 cm tiefer stand als vorher.

Die Behandlung des Patienten bestand zunächst nur darin, daß mittels einer Spica coxae ein leichter Druck auf die Geschwulst am rechten Oberschenkel ausgeübt wurde. Dabei fühlte sich der Kranke vollkommen wohl, sein Appetit war ausgezeichnet, Störungen in der Verdauung wurden nie beobachtet.

Obwohl ihm die Aussichtslosigkeit eines chirurgischen Eingriffes auseinandergesetzt wurde, drängte er doch sehr, wenigstens den Versuch zu machen, die Knötchen zu beseitigen. So wurde denn am 12. Dezember 1904 in Narkose an zahlreichen Stellen der Geschwulst am Oberschenkel Verschorfungen mit dem Thermokauter vorgenommen. Der Ausfluß von Chylus nach denselben war nicht sehr erheblich.

Nach Erschlaffung der Bauchdecken in der Narkose nahm ich eine genaue Palpation des Abdomens vor und konnte dabei den überraschenden Befund erheben, daß die rechte Fossa iliaca in ihrem inneren und unteren Anteil von einem Tumor ausgefüllt war. Derselbe ließ sich, immer schmäler werdend, bis über Nabelhöhe längs der Wirbelsäule verfolgen; er war weich, wie es schien, kompressibel, seine Oberfläche glatt. Die palpierende Hand hatte das Gefühl, als ob die Geschwulst aus vielen weichen Röhren oder, wie die französischen Autoren sich ausdrücken, aus „gedrehten Schnüren" zusammengesetzt sei.

Auch in der linken Bauchhälfte sind, entsprechend der Lage des Plexus iliacus, weiche knollige Geschwülste zu tasten, die als die vergrößerten Drüsen dieses Plexus imponieren. Doch läßt sich in der Tiefe des Beckens und längs der Wirbelsäule auf dieser Seite keine Geschwulstbildung nachweisen.

---

1) Sitzung vom 9. Dezember 1994. Wiener klin. Wochenschr., Nr. 50, 1904.

Aus dem weiteren Verlaufe ist zu berichten, daß die Heilung der Wunden nach der Verschorfung verhältnismäßig rasch erfolgte. Am 3. II. 1905 wurden über Wunsch des Patienten abermals einige Stellen der Geschwulst verschorft. Die Sekretion von Chylus hörte nach einer Woche auf und die Wunden vernarbten.

Am 28. II. 1905 wurde der Kranke in häusliche Pflege abgegeben. Wir konnten konstatieren, daß in den letzten Wochen mehrere neue bläschenförmige Prominenzen an der Innenseite des rechten Oberschenkels aufgetreten waren. Auch gegen den Mons veneris hin waren neugebildete, kleinste, eben noch mit freiem Auge wahrnehmbare bis stecknadelkopfgroße Bläschen zu sehen, die mit der gelbweißlichen chylösen Lymphe gefüllt waren.

Nach einer brieflichen Mitteilung des Patienten vom 23. November 1906 hat sich sein Zustand in letzter Zeit erheblich verschlimmert. Er schreibt, daß fast täglich eines der Knötchen platze und daß die Anschwellung des ganzen rechten Beines immer mehr zunehme.

Zur histologischen Untersuchung wurden sowohl mehrere der abgetragenen Hautwärzchen als auch Stücke der Haut zwischen diesen Wärzchen verwendet.

Die Stückchen wurden vorgehärtet in einer Mischung von Müllerscher Flüssigkeit und Formalin 40 Proz. zu gleichen Teilen, gehärtet in steigenden Alkoholen und in Paraffin eingebettet.

Die Schnitte wurden gefärbt mit Haemalaun-Eosin, nach der Methode von Gieson und mit der Weigertschen Elastikafärbung.

Die oberflächliche Epithellage weist keine Veränderung auf.

Das Bindegewebe des Corium zeigt nicht überall den gewöhnlichen fibrillären Aufbau mit reichlicher Grundsubstanz, sondern besteht meist aus Spindelzellen, zwischen denen sich nur wenig Grundsubstanz findet.

Die elastischen Fasern sind im allgemeinen ziemlich reichlich entwickelt, verhältnismäßig reichlicher im Stratum subcutaneum als im Corium. In diesem finden sie sich als dichteres, feines Netz, namentlich um die Lymphgefäße herum angeordnet, die in den Papillen liegen.

Auffallend sind, besonders in einer Serie von Schnitten durch ein Hautstückchen zwischen den Wärzchen, Anhäufungen von glatten Muskelfasern im Corium. Man findet in diesen Schnitten nahe dem subkutanen Bindegewebe an einer Stelle 3 rundliche, ungefähr der Größe einer Talgdrüse entsprechende Haufen glatter Muskelfasern. Sie liegen dicht nebeneinander und lassen sich durch 6 Schnitte, von denen jeder 15 μ dick ist, verfolgen. An einer anderen Stelle des Stratum reticulare stößt man auf eine viel größere Masse glatter Muskulatur, die etwa doppelt so groß ist als die 3 eben erwähnten Haufen zusammen. Außer in diesen Anhäufungen trifft man glatte Muskelfasern in dem exstirpierten Hautstück überhaupt ziemlich reichlich an, sie liegen in unregelmäßig verzweigten Bündeln, einzelne derselben sehen wie hypertrophisch aus. Hervorzuheben ist ferner der Befund von ziemlich reichlicher Infiltration des Corium und des subkutanen Gewebes mit kleinen Rundzellen. Dieselben finden sich sowohl einzeln als auch in Häufchen und — an einigen Stellen besonders auffallend — in mehr oder minder breiten Zügen angeordnet. Regelmäßig ist ein dichter Mantel von derartigen kleinen Rundzellen um

die kleinen Blutgefäße, nicht so häufig um die Lymphgefäße herum zu sehen.

An einer Stelle, an der die Anhäufung von Rundzellen in der Umgebung der Lymphgefäße öfter zu konstatieren ist, sieht man, einem Lymphgefäß dicht angeschlossen, ein Gebilde nahe dem subkutanen Gewebe, das direkt als Lymphfollikel anzusprechen ist. Es besteht aus ziemlich

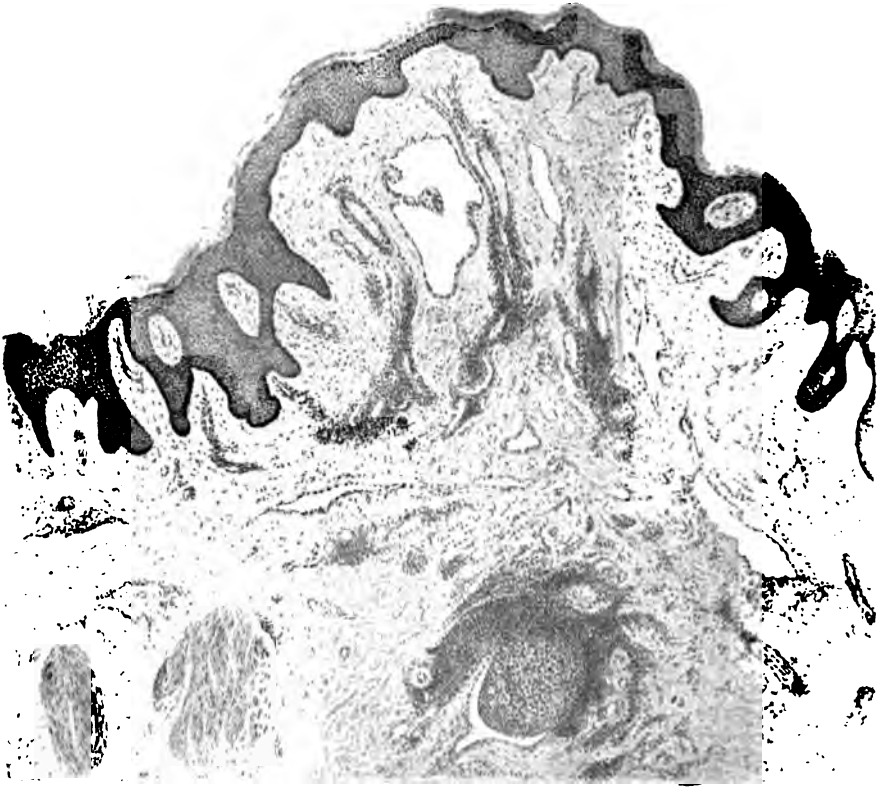

Fig. 2.

gleichen, kleinen Lymphocyten, zwischen denen man ein Reticulum erkennen kann. Die Kerne seiner Zellen sind etwas größer und um eine Nuance blässer gefärbt als die Kerne der kleinen Lymphocyten, die stellenweise seine Umgebung infiltrieren. Der Follikel hat eine rundlich-ovale Form, die sich ziemlich scharf abhebt; das Bild gleicht einem Keimzentrum in einem gewöhnlichen Lymphfollikel (Fig. 2).

Das ganze Corium und das subkutane Bindegewebe, soweit es auf dem oberflächlich abgetragenen Gewebsstück zu sehen ist, ist sehr reich an kleinen Blutgefäßen, die, wie schon oben erwähnt, häufig in eine Infiltra-

tionszone von kleinen Rundzellen eingescheidet sind. Irgendwelche pathologische Veränderungen an den Blutgefäßen lassen sich nicht erkennen.

Noch reichlicher aber sind in den genannten Gewebsschichten Lymphgefäße zu sehen; dieselben sind an ihrer sehr dünnen, vielfach kaum oder gar nicht vom umgebenden Gewebe differenzierten Wand leicht zu erkennen. Sie besitzen eine deutliche Auskleidung mit einem Endothel der gewöhnlichen Form. Ihre Größe ist ungemein wechselnd, man findet Übergänge von ganz kleinen, feinen, mit Endothel ausgekleideten Spalten bis zu großen, zum Teil auch cavernösen Lymphräumen. Sie enthalten vielfach feinstkörnig geronnenes Serum, andere dieser Räume sind auf den Schnitten leer. An zelligen Elementen trifft man in ihnen ein- und mehrkernige Leukocyten, rote Blutkörperchen nur sehr selten.

Die Scheidewände dieser cavernösen Räume sind meist zart, vielfach sieht man Reste ursprünglicher Scheidewände sporenartig in das Lumen der Hohlräume hineinragen. Die cavernösen Räume finden sich, sowie die einfach ektasierten Lymphgefäße, nicht nur in den tieferen Lagen des Corium und im subkutanen Gewebe, sondern sie liegen an mehreren Stellen so im Corium, daß sie die Retezapfen zur Seite drängend die Papillen desselben ganz ausfüllen. Sie sind dann nur von einer ganz dünnen Bindegewebsschicht und der oberflächlichen Epithellage bedeckt.

Schweißdrüsen sind sehr reichlich vorhanden; die Gruppen derselben sowie die einzelnen Drüsenschläuche sind auffallend groß, so daß sie stellenweise an die axillaren Schweißdrüsen erinnern.

Talgdrüsen sind verhältnismäßig spärlicher vorhanden.

Sogenannte „Naevuszellen" konnten in keinem der vielen Präparate aufgefunden werden.

Das histologische Bild, das uns die untersuchten Schnitte bieten, gleicht vollkommen dem eines kavernösen Lymphangioms. Hervorzuheben ist das reichliche Vorhandensein glatter Muskelfasern in Form von Haufen, ferner der Befund des Lymphfollikels im subkutanen Gewebe und die abnorme Größe der Schweißdrüsen. Dieses Resultat der Untersuchung läßt den Schluß berechtigt erscheinen, daß wir es hier mit einer Mißbildung der Haut zu tun haben, die in der Literatur als Lymphnävus bezeichnet wird. Wenn es auch hie und da vorkommen mag, daß in der Haut — besonders bei Kindern — ein einem Lymphfollikel entsprechendes Gebilde angetroffen wird, so glaube ich doch, gerade diesem Befunde für unseren Fall Bedeutung beilegen zu müssen. Wir begegnen derartig reichlichen Anhäufungen adenoiden Gewebes oft bei der mikroskopischen Untersuchung anderer angeborener Mißbildungen des lymphatischen Apparates, ich erinnere nur an das sogenannte Hygroma colli cysticum congenitum. Wir dürfen, glaube ich, aus dem Vorhandensein des Lymphfollikels im Zusammenhalt mit der abnormen Anordnung und Struktur der glatten Muskulatur schließen.

daß bei unserem Patienten ein angeborenes Leiden vorliege, oder besser gesagt, daß die Ursache für die Krankheitserscheinungen, die uns heute der Patient bietet, in einem angeborenen Leiden zu suchen sei. Ich betone die Konstatierung dieser Tatsache hier, denn wir müssen später bei dem Versuch der Erklärung des Symptomenkomplexes unseres Falles darauf zurückgreifen.

Meines Wissens ist bisher in den Mitteilungen der Fälle von Lymphorrhoe oder Chylorrhoe darauf, daß wir ein angeborenes Leiden als Ursache dieser Erscheinung vor uns haben, nicht oder doch nicht nachdrücklich genug hingewiesen worden. Die Mutter unseres Kranken bemerkte schon in dessen frühester Kindheit die Abnormität der Haut unterhalb der Leistenbeuge; ganz allmählig entstand in den folgenden Jahren das Krankheitsbild, das der Patient bot, als wir ihn sahen. Die Kranke Neumanns war 14 Jahre alt, als sie zur Beobachtung kam und die Anamnese besagt, daß im 10. Lebensjahre das erste Mal die Lymphorrhoe konstatiert wurde. Bei dem Kind, von dem P. zur Nieden berichtet, stellte sich im 9. Jahre zum ersten Male der Ausfluß einer milchigen Flüssigkeit aus dem rechten großen Labium ein, die Kranke, an der Munk und Rosenstein ihre Untersuchungen über den Chylus anstellten, bemerkte die Fistel, aus welcher sich derselbe entleerte, in ihrem 14. Lebensjahre. Die Kranke Petters wurde in ihrem 20. Lebensjahre durch den Ausfluß milchiger Flüssigkeit aus einer warzenartigen Erhabenheit an einer Schamlippe auf ihr Leiden aufmerksam. Derselbe Autor stellte die ihm bekannt gewordenen Fälle aus der Literatur zusammen, das Alter der Patienten war: im Falle Fetzer 16, Demarquay 17, W. Scholz 2, Day 7, Berkeley Hill 22, Billroth 19 Jahre; im Falle von Cholmeley ist angegeben, daß das Leiden seit der Kindheit bestehe. In der Jugend, meist um die Pubertätszeit herum, hatte sich bereits die Lymphorrhoe eingestellt, wie später dargelegt werden wird, ein Beweis, daß das Leiden schon jahrelang bestanden haben müsse. Wir werden nicht fehlgehen, wenn wir in allen diesen Fällen die Krankheit als durch eine angeborene Mißbildung im Bereiche des lymphatischen Apparates bedingt auffassen.

Betrifft diese abnorme Anlage die Lymphgefäße der Haut, liegt also ein Lymphnävus im Sinne der Dermatologen vor, so erscheint es begreiflich, daß die permanente oder temporäre Lymphorrhoe verhältnismäßig früh in Erscheinung tritt und die Kranken zum Arzt führt. Sind es aber tiefer gelegene Bezirke des Lymphgefäßsystems, in die wir den Sitz der abnormen Anlage verlegen müssen, z. B. die tiefen inguinalen oder die iliacalen Lymphgefäße und

-drüsen, so können wir bei dem ungemein langsamen Fortschreiten des Prozesses verstehen, daß die Patienten erst im späteren Lebensalter ihr Leiden gewahr werden, das sich dann meist in dem Auftreten von Geschwülsten in der Leiste, als Lymphadenocele, manifestiert.

Es ist schon in der Einleitung bemerkt worden, daß die seltenen Fälle von Lymphadenocele, in denen wir die Filaria als „Erreger" ausschließen müssen, eine Erklärung nicht gefunden wurde. Ich glaube, daß wir dem Verständnis des ganzen Krankheitsbildes am nächsten kommen durch die Annahme einer angeborenen abnormen Anlage im Bereiche des lymphatischen Apparates mit ihren Folgezuständen. Von diesen soll später die Rede sein. Wenn hier nur ganz allgemein von einer „abnormen Anlage" gesprochen wird. so geschieht dies deshalb, weil wir von den Einzelheiten derselben nicht genügend unterrichtet sind. Wir können uns auch keinen Schluß per analogiam erlauben von den angeborenen Veränderungen der Lymphbahnen der Haut, vom Lymphnävus, auf die der tiefer gelegenen Bezirke. Ob in diesen eine abnorme Dilatation angeboren sein kann oder ob wir es mit einer Hypoplasie der elastischen Fasern oder der glatten Muskulatur zu tun haben mit konsekutiver Dilatation, oder ob wir eine Aplasie der Klappen annehmen sollen, das wissen wir nicht. Andererseits ist in den bisher beobachteten Fällen eine bessere Erklärung nicht auffindbar gewesen; vorläufig halten wir deshalb an unserer Annahme einer angeborenen abnormalen Anlage eines Lymphgefäßbezirkes fest.

Es wurde oben gesagt, daß das histologische Bild unserer Präparate vollkommen dem des kavernösen Lymphangioms gleiche. Sind wir denn überhaupt imstande, histologisch eine strenge Scheidung zwischen Lymphnävus und Lymphangiom vorzunehmen?

Riehl[1]), der unseren Fall sah, ist der Ansicht, daß derselbe im strengen Sinne nicht dem Lymphangiom, sondern der Nävusgruppe zuzuzählen ist. Er betont, daß wir nur jene Tumoren als Lymphangiome zu bezeichnen haben, die in irgendeiner Lebensepoche entstehen und sich durch Gefäßneubildung vergrößern. Die in die Gruppe der Nävi zählenden Gefäßanomalien dagegen wachsen, im Embryo angelegt, nur scheinbar durch Vergrößerung und Erweiterung der Lymphgefäße. So klar diese Scheidung ist, so schwer ist es, die einzelnen Fälle an der Hand der mikroskopischen Befunde zu trennen. Der sichere Nachweis einer Lymph-

1) l. c.

gefäßneubildung ist oft nicht zu erbringen; es finden sich in meinen Präparaten manche Stellen, wo man die Formation der feinsten Lymphgefäße als Sprossenbildung deuten könnte, doch sind das immer Bilder, über die sich streiten ließe. Selbst die Pathologen sprechen sich über diese Frage sehr zurückhaltend aus. So Kaufmann: Es ist im einzelnen Falle oft schwer zu sagen, inwieweit es sich bei diesen Geschwülsten (sc. den Lymphangiomen) um eine echte Neubildung von Lymphgefäßen oder nur um Erweiterung und Verdickung (z. T. muskuläre Hypertrophie) präformierter Gefäße handelt. Orth sagt: Unter den Lymphangiomen sind Geschwülste vorhanden, bei welchen lediglich eine Erweiterung normaler Lymphgefäße vorliegt und andere, bei welchen zugleich eine abnorme Neubildung von solchen entweder durch Sprossenbildung an vorhandenen Lymphgefäßen oder durch Umbildung von Bindegewebssafträumen stattfindet. Auch Birch-Hirschfeld äußert sich ähnlich: Eine scharfe Trennung der Lymphangiektasie von dem durch Neubildung von Lymphräumen entstandenen Lymphangiom ist nicht durchführbar, da sich keineswegs mit Sicherheit feststellen läßt, ob es sich nicht um Erweiterung neugebildeter Bahnen handelt. Denselben Standpunkt nimmt Fischer ein.

Wegner nimmt für die Entstehung der Lymphangiome einen dreifachen Modus an: 1. Dilatation vorhandener Lymphbahnen mit Neubildung von Wandungselementen (Ektasie mit Hyperplasie), 2. aktive Proliferation der Lymphgefäßendothelien mit Bildung neuer Lymphgefäße (homoplastische Neoplasie) und 3. Umwandlung eines Granulationsgewebes in Lymphgefäße (heteroplastische Neoplasie).[1] Nach seiner Ansicht ist die erste Form der Entstehung die häufigste.

Wenn es ja auch theoretisch vollkommen begründet ist, als Lymphangiome im engeren Sinne nur diejenigen Tumoren zu bezeichnen, bei denen wir eine Lymphgefäßneubildung nachweisen können, so erscheint es doch aus praktischen Gründen besser, den Begriff des Lymphangioms etwas weiter zu fassen und ihm auch die angeborenen Mißbildungen des Lymphapparates als besondere Gruppe zuzuzählen. Wir können dies um so leichter, als eine Reihe von Autoren, so namentlich Ribbert, auch die Lymphangiome als angeborene oder vorgebildete Tumoren auffassen.

Nach Ribbert entsteht das Lymphangiom aus einem während des intra- oder extrauterinen Lebens selbständig gewordenen, aus Bindegewebe und Lymphgefäßen aufgebauten Gewebskeim, an dessen Vergrößerung alle Bestandteile gleichmäßig beteiligt sind.

Auch Nasse kommt auf Grund seiner Untersuchungen zu dem Resultat, daß die Ähnlichkeit der Lymphangiome mit den Hämangiomen es wahrscheinlich mache, daß auch die Lymphangiome aus Störungen in der embryonalen Anlage und Entwicklung des Lymphgefäßsystems entstehen und daß bei einem Teil derselben auch eine wirkliche Lymphgefäßneubildung stattfinde.

Aus diesen Erwägungen habe ich es vorgezogen, unseren Fall

als Lymphangiom zu bezeichnen, allerdings in dem Bewußtsein, daß nicht alle Postulate für diesen Begriff sensu strictiori erfüllt sind.

Anknüpfend an obige Bemerkung Nasse's möchte ich mich jedoch entschieden dagegen wenden, daß die pathologischen Veränderungen der Lymphgefäße in Analogie gesetzt werden mit jenen der Blutgefäße, speziell der Venen. Namentlich insofern mechanische Momente bei der Entstehung pathologischer Prozesse ätiologisch in Betracht kommen, geht es nicht an, die Verhältnisse in den beiden Strombahnen zu identifizieren. Schon die Art des Entstehens der kleinsten Lymphgefäße verbietet es, sie mit den kleinsten Venenkapillaren su vergleichen.

Die vis a tergo, die für die Blutbahn durch den Blutdruck gegeben ist, wirkt für das Strömen der Lymphe weit schwächer. Dagegen wird, wie durch Versuche festgestellt ist, das Abfließen der Lymphe durch die Arbeit der Muskeln z. B. in einer unteren Extremität verhältnismäßig mehr gefördert als der Abfluß des venösen Blutes. Andererseits ist der Lymphstrom in einer Extremität, um bei dem Beispiel zu bleiben, direkt abhängig von der Entleerung der Venen; ist dieselbe behindert, so wird die Menge der Gewebsflüssigkeit größer, dadurch die Abflußbedingungen der Lymphe ungünstiger. Nicht zu vergessen ist auch der Unterschied im Aufbau der Gefäßwand in beiden Strombahnen; die glatte Muskulatur und die elastischen Fasern sind weit reichlicher in der Venenwand vorhanden als in der Wand eines Lymphgefäßes. Von der größten Wichtigkeit aber ist die Tatsache, daß die Anastomosen zwischen den Lymphgefäßen um so viel zahlreicher sind als die Verbindungsbahnen zwischen den Venen, daß eine Störung im Abfluß der Lymphe ganz andere Verhältnisse schaffen muß als Behinderung in der Entleerung der Venen. Es ist gewiß nicht richtig, von Lymphvaricen in demselben Sinne zu sprechen, wie von Varikositäten an den Venen.

Diese Verschiedenheit der anatomischen und mechanischen Verhältnisse in der Blut- und der Lymphbahn einerseits und andererseits das Bestreben, die Analogie in den pathologischen Veränderungen der Blut- und der Lymphgefäße herzustellen, sind meiner Ansicht nach der Grund der großen Verwirrung, die in der Lehre von der Pathologie des Lymphapparates herrscht. So ist es gekommen, daß der Begriff der Lymphangiektasie, wie einleitend bemerkt wurde, eine so verschiedene Auslegung bei den einzelnen Autoren erfahren hat.

Ich fasse die Lymphangiektasie auf als einen Folgezustand

angeborener oder erworbener Veränderungen des lymphatischen Apparates. Die erworbenen Veränderungen sind chronisch-entzündlicher Natur, durch verschiedene Ursachen bedingt; sie werden später besprochen werden. Die angeborenen Veränderungen sind Mißbildungen, die wir, wie oben auseinandergesetzt wurde, in die Gruppe der Lymphangiome einreihen. Hierher gehören: Lymphnävus, die angeborenen Formen der Elephantiasis, der partielle Riesenwuchs, die Makroglossie, Makrocheilie und Makromelie, das Hygroma colli cysticum usw. Betrifft die angeborene Mißbildung eine Stelle des Körpers, wo sich Schwierigkeiten im Abfluß der Lymphe zum Zentrum ergeben, z. B. an den Extremitäten, namentlich an den unteren, so werden Krankheitsbilder zustande kommen, die wohl vollkommen verschieden sind von denen, die durch angeborene Mißbildungen der Blutgefäße hervorgerufen werden. Es kann vorkommen, daß z. B. ein Feuermal sich in einen Tumor verwandelt, wie ein an vielen Orten demonstrierter Fall lehrt, wo die Oberlippe zu einer schürzenförmig über das Kinn herabhängenden Geschwulst sich umgewandelt hatte. Diese Art der Volumszunahme erfolgt durch Nachgeben des Widerstandes des die Gefäße umgebenden Gewebes, wie Riehl[1]) betont, hauptsächlich infolge von Degeneration der elastischen Fasern. Ganz anders jedoch ist das Bild bei den Lymphangiomen. Ich erinnere, um ein Beispiel zu geben, an den schönen Fall von Katholicki, wo ein zweifellos angeborenes Lymphangiom des Daumens zu so schweren Veränderungen der ganzen oberen Extremität geführt hatte, daß die Enucleatio humeri notwendig wurde. Fast wie ein maligner Tumor war der Prozeß progredient, die Knochen der Hand, des Handgelenks, waren größtenteils geschwunden, Radius und Ulna wiesen beträchtliche Defekte auf. In seinem 8. Lebensjahre war dem Patienten die Geschwulst am Daumen zum ersten Male aufgefallen und in seinem 14. Lebensjahre waren bereits in allen Geweben der betroffenen Extremität so hochgradige Veränderungen zu konstatieren. Sehen wir ein derartiges Bild je im Gefolge einer angeborenen Mißbildung des Blutgefäßsystems? Der Grund für diese relativ rapide Progredienz liegt eben in den Anfängen, im Bau und in der Anordnung der Lymphgefäße. Wir müssen in Anwendung auf unseren Fall auf diese Verhältnisse später noch zurückkommen, vorerst sollen zwei Folgezustände der Lymphangiektasie, die Adenolymphocele und die Chylorrhoe besprochen werden.

Die Beschaffenheit der Tumoren, die wir bei unserem Kranken in beiden Leistenbeugen konstatiert haben, gibt uns das Recht, diese Geschwülste als Lymphadenocele zu bezeichnen.

Wir haben von diesem pathologischen Begriff, den französische Autoren aufgestellt haben, eingangs kurz gesprochen, müssen uns aber hier etwas ausführlicher damit beschäftigen, da unser Fall gerade geeignet erscheint, die Richtigkeit der Lehre von der Lymphadenocele zu bestreiten.

H. Groß hat über diesen Gegenstand eine sehr umfängliche Monographie geschrieben, der ich die Darlegung des Begriffes der Adenolymphocele oder Lymphadenocele entnehme. Im folgenden sind auch sonst die Ausführungen Groß' vielfach benützt, namentlich soweit sie die französische und englische Literatur betreffen.

Nélaton hat zuerst das Krankheitsbild genauer beschrieben und die Lehre von der Adenolymphocele begründet, die dann später sein Schüler Anger ausgebaut und verfochten hat und noch heute vertritt.

Das Wesen des pathologischen Prozesses, der sich weitaus am häufigsten in den inguinalen Lymphdrüsen abspielt, liegt darin, daß es durch eine Ektasie der intraglandulären Lymphwege zu einem Schwund der follikulären Elemente der erkrankten Lymphdrüse kommt; diese wird dadurch in ein System miteinander kommunizierender Hohlräume verwandelt, die mit Lymphe gefüllt sind.

„Die Dilatation der Lymphkanäle ergreift zuerst die oberflächlichen, subkutanen Leistendrüsen, dann die subaponeurotisch gelegenen; indem sich der Prozeß weiter auf die lumbo-iliacalen Lymphdrüsen fortsetzt, wird er progredient und kann sich schließlich bis zum Zwerchfell und selbst auf den Thoracicus erstrecken (Quénu, Bessio u. a.)."

Während die älteren französischen Autoren, gestützt auf Sektionsbefunde (Nélaton, Amussat, Trélat) die Erkrankung als Symptom einer „allgemeinen varicösen Diathese" ansahen, bezeichneten ihre Nachfolger ausdrücklich die inguinalen Drüsen gleichsam als den primären Herd des Leidens (Anger, Nélaton II, Chipault u. a.).

Die Adenolymphocele wird beschrieben als eine gewöhnlich faustgroße Geschwulst im Scarpaschen Dreieck, die sich langsam, ohne wesentliche Beschwerden, meist bei jugendlichen Individuen entwickelt. In der Regel ist sie doppelseitig, ihre Form rund oder oval, die Oberfläche entweder glatt oder unregelmäßig höckrig.

Die Haut über der Geschwulst kann vollständig normal sein, in einigen Fällen war sie mit „Lymphcystchen" bedeckt, in anderen von netzartig angeordneten, dilatierten Lymphkapillaren durchsetzt.

Die Geschwulst ist gut abgegrenzt, auf der Unterlage nur teilweise verschieblich.

Ihre Konsistenz ist weich, lipomartig. Einige Stellen weisen härtere Knoten auf, andere sind deutlich fluktuierend. Die Ge-

schwulst ist kompressibel, sie läßt sich scheinbar „reponieren". Als charakteristisch gilt das Palpationsgefühl der „gedrehten Schnüre".

In Rückenlage wird sie kleiner und weicher, bei körperlicher Anstrengung prall gespannt, hart.

Im weiteren Verlaufe der Erkrankung werden die zentralwärts gelegenen Lymphbezirke ergriffen, die Lymphdrüsen durch ein Konvolut weiter Lymphgefäße ersetzt.

Sind auch noch andere Regionen des Körpers der Sitz derartiger Geschwülste, so spricht man von einer „multiplen oder generalisierten" Adenolymphocele.

Kompliziert ist die Adenolymphocele meist durch Störungen von seiten des Digestionstrakts, ab und zu wurden auch Anfälle von Dyspnoe und Hustenkrämpfe beobachtet.

Eine sehr häufige Komplikation des Leidens liegt in dem wiederholten, „schubweisen" Auftreten von Entzündungen im Bereiche des erkrankten Lymphbezirkes. Dieselben haben entweder mehr den Charakter einer lokalen Affektion und gehen dann in meist kurzer Zeit vorüber, oder es kommt zu schwerer Allgemeininfektion, die selbst tödlich enden kann.

Die Adenolymphocele ist mitunter kombiniert mit Lymphorrhoe, die deshalb die Prognose sehr trübt, weil sie einerseits durch den Säfteverlust den Patienten schwächt und andererseits die Lymphfistel die Eingangspforte für eine Infektion bietet.

Diese Schilderung des Krankheitsbildes der Adenolymphocele ist durchaus französischen Quellen entnommen; jeder, der sie mit der Beschreibung unseres Falles vergleicht, muß zugeben, daß die Einreihung desselben in die Zahl der Adenolymphocelen vollkommen gerechtfertigt erscheinen würde.

Wie schon eingangs erwähnt, haben wir eine tropische, durch Filaria bedingte und eine einheimische, „spontane" Form der Krankheit zu unterscheiden. Nur mit dieser letzteren wollen wir uns zunächst hier befassen, denn ihr entspricht unser Fall.

Bei unserem Patienten wurde schon in frühester Kindheit die Veränderung der Haut am Oberschenkel bemerkt, viele Jahre später kam es zur Bildung der Adenolymphocele rechts in inguine und erst in seinem 21. Lebensjahre nahm er auch in der linken Leistenbeuge eine Geschwulst wahr. Diese Tatsachen bilden das wichtigste Argument gegen die Richtigkeit der französischen Lehre, die ja als den Ausgangspunkt der Erkrankung die inguinalen Lymphdrüsen bezeichnet.

Auf Grund seines eingehenden Studiums der französischen Literatur hat Groß bereits diesen Einwand gegen die Lehre bei anderen Fällen erhoben. Er findet unter den 12 Fällen von einheimischer Adenolymphocele, die er aus der Gesamtliteratur zusammengetragen hat, 3, bei denen vor dem Auftreten der Leistengeschwülste an anderen Stellen des Körpers die Erkrankung des lymphatischen Apparates konstatiert wurde (Anger, Nélaton II und Bessio). In einem Falle lagen 3 Monate, in einem anderen 4 Jahre zwischen dem Auftreten der Geschwülste an anderen Orten und dem Entstehen der Adenolymphocele. Und bei der Kranken Petters wurde wie bei unserem Patienten zuerst die Chylorrhoe beobachtet, und dann kam es zur Bildung der Leistengeschwülste, ein Beweis, daß diese noch nicht ausgebildet waren, als der Prozeß bereits die Gefäße des Truncus intestinalis ergriffen hatte.

Eine strenge Scheidung der tropischen Form von der einheimischen wurde wohl eine Zeit lang von französischer Seite, namentlich von Chipault, vertreten, konnte jedoch nicht aufrecht erhalten werden.

Abgesehen von der Verschiedenheit der Ätiologie ist Groß doch geneigt, einige, wenn auch nicht sehr wesentliche Unterscheidungsmerkmale zwischen beiden Typen aufzustellen. Zunächst kommt er auf Grund seiner literarischen Studien zu dem Ergebnis, daß die tropische Form der Adenolymphocele in früheren Jahren einsetze, die einheimische dagegen erst in den 30er Jahren zur Beobachtung komme.

Wir haben schon früher die Ansicht geäußert, daß wir das Leiden für, zum mindesten in seiner Anlage, angeboren halten und verweisen auf obige Ausführungen.

Als 2. Unterschied bezeichnet Groß, daß der Schwerpunkt des Prozesses bei der tropischen Form mehr in der unteren Körperregion liege, als bei der einheimischen. Er rechnet hierher die häufigere Doppelseitigkeit der Leistengeschwülste bei der tropischen Form, weiters die größere Häufigkeit und mächtigere Ausbildung der begleitenden lymphektatischen Affektionen, einschließlich derer des Chylussystems, von denen der einheimische Prozeß fast ganz verschont bleibt.

Drittens endlich sollen die einheimischen Formen „in den Komplikationen der oberen Körperregion“ das Übergewicht zeigen, d. h. es sollen bei diesen häufiger auch in der oberen Körperhälfte Geschwülste des lymphatischen Apparates beobachtet werden.

Wir sehen, daß gerade unser Fall dem von Groß konstruierten

Unterschied zwischen tropischem und einheimischem Typus nicht entspricht: der Schwerpunkt des Prozesses liegt durchaus in der unteren Körperregion, die Leistentumoren sind doppelseitig, wir finden eine beträchtliche „lymphektatische" Anschwellung des Oberschenkels, die lymphektatischen Tumoren im Bauche und dazu noch sicher nachgewiesene Chylorrhoe. Die obere Körperhälfte war frei von jeglicher Geschwulstbildung im Bereiche des lymphatischen Apparates.

Unser Fall gleicht also ganz dem tropischen Typus der Adenolymphocele!

Ich kann in diesem Widerspruche nur den Beweis erblicken, daß ein Unterschied zwischen den beiden „Typen" nicht besteht, daß wir vielmehr in allen den einschlägigen Fällen einen pathologischen Prozeß vor uns haben, der bei verschiedener Ätiologie zu denselben Symptomen führt. Eines dieser Symptome ist die Bildung der cystischen Leistengeschwülste — die Adenolymphocele. Aus dieser Auffassung der Adenolymphocele als Symptom ergibt sich aber schon eine Verurteilung der französischen Lehre: wir erblicken in den Leistendrüsentumoren keineswegs den Ausgangspunkt, den primären Herd, des Prozesses, wir betrachten sie vielmehr als Teilerscheinung einer ausgedehnten Erkrankung des lymphatischen Apparates, die in unserem Falle, wie in mehreren anderen, ihren Anfang von einer angeborenen Mißbildung der Lymphgefäße der Haut genommen hat, von einem Lymphnävus. Dasselbe Symptom — die kavernösen Drüsentumoren der Leiste — findet sich bei derjenigen Erkrankung des lymphatischen Apparates, die durch das Eindringen der Filaria in denselben hervorgerufen wird.

Es würde hier zu weit führen, auf all die Wandlungen einzugehen, welche die Lehre von der Adenolymphocele im Laufe des letzten halben Jahrhunderts durchgemacht, welche Anfechtungen sie erfahren hat. Wer sich darüber orientieren will, dem sei die Arbeit Groß' empfohlen, der eine scharfe Kritik an der „Lehre" geübt hat. Hier sei nur noch erwähnt, daß dieser Autor so weit geht, zu erklären, daß nicht die Drüsen, sondern die Ektasie der Gefäße bei der Erkrankung die vorherrschende Rolle spielt. Er schließt sich hierin ganz Alard an, der seinen Standpunkt in dieser Frage folgendermaßen präzisierte: „Die Drüsen sind an der Erkrankung beteiligt, aber zugleich mit den Lymphgefäßen, mit denen sie einen Teil desselben Systems bilden; es gibt Fälle,

wo sie nicht an der Erkrankung teilnehmen, die Erscheinungen sind dann um nichts weniger intensiv."

Ein weiteres Symptom bei unserem Kranken, das eine etwas eingehendere Besprechung erfordert, ist das der Chylorrhoe.

Wir erschließen aus diesem Symptom, daß die Chylusgefäße mit in den Prozeß der Ektasie einbezogen worden sind. Wir kennen an Erkrankungen dieses Gefäßbezirkes die Chylangiome, von welchen zuerst (1875) Weichselbaum einen Fall beschrieben hat, und die Chyluscysten. Die Genese dieser letzteren ist noch nicht genügend klargestellt, in letzter Zeit haben Smoler, Speckert u. a. eingehend sich mit dieser Frage beschäftigt.

Sei es, daß die wärzchen- oder bläschenartigen Erhabenheiten am Oberschenkel des Patienten spontan aufbrachen, sei es, daß sie künstlich eröffnet wurden, stets entleerte sich eine gelbweißliche, milchartige Flüssigkeit.

Die Beobachtung des Ausfließens einer milchartigen Flüssigkeit aus Öffnungen der Haut ist, wenn auch sehr selten, doch schon früh in der Geschichte der Medizin verzeichnet, die ersten Mitteilungen davon reichen ins Altertum zurück. Sie sind verzeichnet bei L. J. Graß: De lactis e femore fluxu 1669. Bis weit über die Mitte des vorigen Jahrhunderts hinaus hielt man die sezernierte Flüssigkeit tatsächlich für Milch, man sprach von einer Pachydermia lactiflua (Fuchs 1840)[1]) und war der Ansicht, daß es sich um eine Heterotopie der Milchsekretion handle (Koller 1833)[1]). Gestützt wurde diese Annahme durch den Befund Gublers und Quevennes, die in einem derartigen Sekrete Casein und Zucker chemisch nachwiesen. Erst die genaueren chemischen Analysen aus den siebziger Jahren des letzten Jahrhunderts (Dähnhardt und Hensen, Odenius und Lang) brachten die Erkenntnis, daß die rätselhafte Flüssigkeit Lymphe sei, ohne daß jedoch die Vermischung derselben mit Chylus nachgewiesen worden wäre. Paul zur Nieden, der 1882 einen Fall von Lymphorragie aus den großen Labien eines neunjährigen Mädchens beschreibt, spricht wohl von einer „supponierten Chylusbeimischung", da ihm jedoch jegliche Erklärung für dieses Phänomen fehlt, „so könnte", meint er, „der Fettgehalt der Flüssigkeit noch als entstanden gedacht werden aus der Beimischung von zahlreichen fettig degenerierten Zellen". Diese Ansicht hat Klebs entschieden vertreten, der den mehrfach erwähnten Fall von Petters seziert und vom Standpunkt des patholo-

1) Zit. nach Nieden.

gischen Anatomen aus erörtert hat. Petters selbst erblickt in dem hohen Fettgehalt der sezernierten Lymphe den Beweis des langen Weges, den dieselbe nehmen mußte, um in das Labium zu gelangen; während des Fließens in dieser langen Strecke konnten ihr nach seiner Vorstellung reichlich verfettete Endothelien beigemengt werden. Auch Esmarch und Kuhlenkampff hielten für ihren Fall an dieser Annahme fest und schlagen, als weit sachgemäßer, vor, die Ausdrücke: Chylorrhoe, Chylurie usw. für solche Fälle ganz fallen zu lassen und sie nur da anzuwenden, wo es sich nachweislich um Beimischung aus den Milchsaftgefäßen des Mesenteriums resp. dem Ductus thoracicus handelt. Sie sagen: „Milchiges Aussehen durch reichliche Aufschwemmung molekularer Fetteilchen scheint eben die Gewebslymphe unter den verschiedensten Verhältnissen anzunehmen, wenn sie lange Zeit in ektatischen Gefäßen stagniert. Mag nun die Stasis allein diesen Effekt ausüben, mögen entzündliche Vorgänge, Veränderungen in der histologischen und chemischen Konstitution der Gefäßwandung dazu beitragen oder fettige Degeneration des Endothels eine Rolle spielen." Die Franzosen wollen — wie Groß meint — auch heute noch nicht zugeben, daß Chylus, der Lymphe beigemengt, das milchige Aussehen der Flüssigkeit bedinge. 1892 noch sagt Poix: „Es war Streit, ob es sich um Chylus oder Lymphe handle; die letztere Ansicht ist heute die geltende." Die älteren französischen Autoren (Nélaton, Anger, Sappey) hatten die Ansicht ausgesprochen, daß die nur scheinbare Ähnlichkeit der Flüssigkeit mit Chylus herbeigeführt werde durch den Gehalt derselben an „fettigen Granulationen".

Munk und Rosenstein erbrachten im Jahre 1891 zum ersten Male den exakten Nachweis, daß in ihrem Falle tatsächlich eine Lymphe sezerniert wurde, die mit Chylus vermischt war. Sie beobachteten eine achtzehnjährige Patientin, bei der aus einer Fistel an der Beugeseite des linken Unterschenkels, am Ende des obersten Drittels desselben, konstant Chylus hervorsickerte. Die beiden Autoren benutzten diesen Fall zu ihren grundlegenden Versuchen. um „durch die chemische Analyse der in den einzelnen Stunden nach dem Genuß bestimmter Nahrungsstoffe ausgeflossenen Lymphmengen den zeitlichen Ablauf der Resorption im Darmkanal zu verfolgen". So interessant die Ergebnisse dieser Forschung, namentlich in bezug auf die Fettresorption sind, es würde uns zu weit führen, hier auf dieselben näher einzugehen.

Von großer Wichtigkeit für die Frage der Chylorrhoe ist je-

doch die Erklärung, die Munk und Rosenstein für dieses Phänomen geben. Sie sind die ersten, die der anatomischen Seite des Problems näher treten und führen die Angabe Henles und Krauses an, nach welcher die drei Wurzeln der Cysterna chyli (Truncus lumbalis dexter und sinister, Truncus intestinalis) häufig keine einfachen Stämme seien, sondern untereinander kommunizieren, so daß 9—10 Wurzeln entstehen. Sie greifen ferner auf die Ausführungen Luschkas zurück, der nachgewiesen hat, daß insbesondere der linke Truncus lumbalis nicht nur die Saugadern des Lendengeflechtes (also der linken unteren Körperhälfte), sondern auch solche aus dem Eingeweidegeflechte (d. h. die Vasa chylifera) aufnehme. Sie finden die Erklärung der Chylorrhoe für ihren Fall in der Annahme einer derartigen Varietät des Verlaufes der großen Lymphstämme, daß der Truncus intestinalis nicht direkt in die Cysterne mündet, sondern sich in den linken Truncus lumbalis ergießt. So erscheint es ihnen verständlich, daß der Chylus, durch die Schwere begünstigt, mit der Lymphe ausfließen muß, da die Lymphgefäße der linken unteren Extremität varicös erweitert und an einer Stelle rupturiert sind.

Als zweite Möglichkeit nehmen sie an, daß bei normaler Einmündung des Truncus intestinalis in die Cysterne auf Grund eines lokalen peritonitischen Prozesses mit nachfolgender narbiger Schrumpfung es zu einem Verschluß des Truncus intestinalis kommt. Dadurch würde Stauung des Chylus eintreten, unter dem Stauungsdruck würden sich die schon normal vorhandenen „spärlichen" Geflechte zwischen den Saugadern des Darmes und der linken Beckenhälfte mehr und mehr erweitern, so daß die Darmlymphe nicht direkt, sondern auf dem Umwege durch den Truncus lumbalis sinister in die Cysterne gelangte.

In unserem Falle floß jedoch der Chylus aus Fisteln am rechten Oberschenkel, wo sollen wir hierfür die Erklärung suchen? Ich glaube, wir bedürfen dazu weder der Annahme einer Varietät im Verlaufe des Truncus intestinalis, noch der eines narbigen Verschlusses desselben. Es genügt ein Blick auf die Injektionspräparate der Lymphbahnen des Beckens und des Bauches, um zu erkennen, daß die so ungemein zahlreichen Anastomosen der großen Lymphstämme dieser Gegend untereinander das Fließen des Chylus in den Bahnen der Trunci lumbales bedingen, sobald eine Störung des normalen Abflusses in dem Strombezirk mit Insuffizienz der Klappen eingetreten ist. Am schönsten zeigen diese Verhältnisse die prachtvollen Tafeln in dem großen Werke

Paolo Mascagnis: Vasorum lymphaticorum corporis humani historia et ichnographia (aus dem Jahre 1787). Die nebenstehende Zeichnung ist halbschematisch nach Bildern aus diesem Atlas angefertigt und soll zeigen, daß physiologischerweise sowohl die

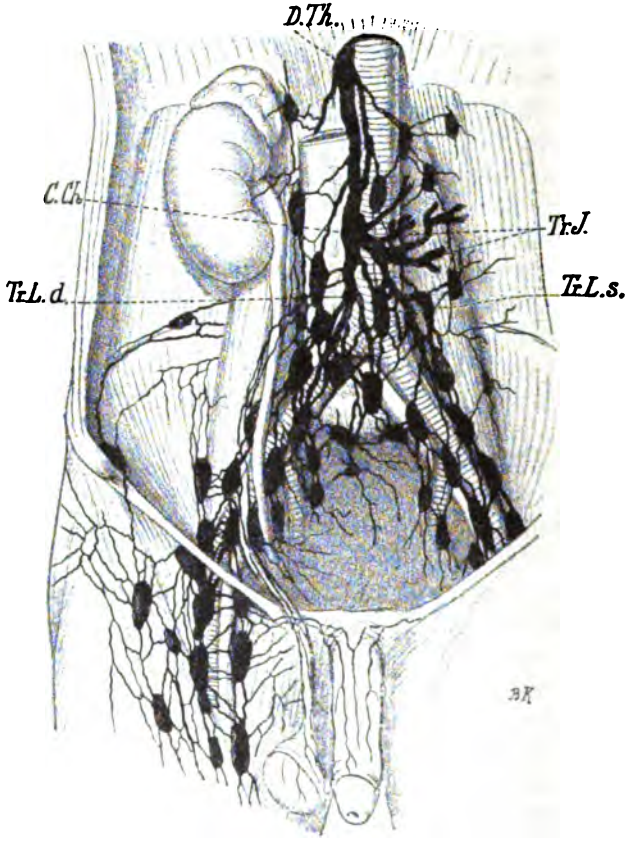

Fig. 3.

Tr. L. d. = Truncus lumbalis dexter. Tr. L. s. = Truncus lumbalis sinister.
Tr. J. = Truncus intestinalis. C. Ch. = Cysterna chyli. D. Th. = Ductus thoracicus.

Trunci lumbales untereinander als auch beide mit dem Truncus intestinalis durch zahlreiche Äste in Verbindung stehen.

Wodurch nun wird die Störung des normalen Abflusses der chylusführenden Lymphe hervorgerufen? Die große Mehrzahl der Autoren haben diese Frage beantwortet mit der Annahme eines Hindernisses im Ductus thoracicus. Ich gebrauche das Wort An-

nahme, denn nachgewiesen wurde, wie ich gleich vorwegnehmen will, ein Hindernis oder eine Verengerung in den großen Lymphstämmen bei diesem Leiden noch nie. Es ist doch gewiß auffallend, daß in den letzten 50 Jahren, während welcher sich französische, englische und deutsche Forscher mit dem Studium der Erkrankungen des lymphatischen Apparates beschäftigt haben, von denen hier die Rede ist, nicht ein Sektionsprotokoll, nicht ein Operationsbefund den Beweis lieferte, daß ein Verschluß oder eine Stenose der größeren Lymphgefäßstämme tatsächlich die Ursache war für eine Stauung im Lymphstrom.

Es ist unmöglich, von der Lymphstauung infolge Verengerung oder Verschlusses der größeren Lymphgefäßstämme zu sprechen, ohne der Filariasis, der „Fadenwurmkrankheit" Erwähnung zu tun. Diese Erkrankung des lymphatischen Apparates hat sowohl in klinischer als auch anatomischer Hinsicht die größte Ähnlichkeit mit der „einheimischen Adenolymphocele" und demnach auch mit unserem Fall. Es liegt daher nahe, anzunehmen, die Veränderungen des Lymphapparates, die durch die Anwesenheit der Filaria im Körper hervorgerufen werden, müssen gleich oder wenigstens ähnlich denen sein, die wir bei den Patienten mit Lymphangiektasie der einheimischen Form antreffen.

Die Filaria sanguinis ist ein etwa 9 cm langer, dünner Wurm, dessen Embryonen in ungeheurer Anzahl im Blute des erkrankten Menschen sich finden. Nach Mansons Ansicht sind es nicht die Embryonen des Tieres, welche die pathologischen Veränderungen hervorrufen, sondern das Muttertier selbst und hauptsächlich die Eier.

Man stellt sich die Vermehrung der Filaria so vor, daß das Weibchen nicht lebende Junge zur Welt bringt, sondern in den Lymphgefäßen des Menschen seine Nachkommenschaft in einem früheren Stadium, als Eier, ausstößt, also abortiert (filarial abortion).

Manson glaubt, daß „gelegentlich" ein einzelner Wurm oder ein Bündel derselben den Thoracicus verstopfe und wie ein Embolus oder ein autochthon gebildeter Thrombus wirke. Oder die Anwesenheit des Wurms führe zu entzündlicher Verdickung der Thoracicuswände und so in Konsequenz einer sich dann entwickelnden Stenose oder Thrombose zum Verschluß der Lichtung. Eine Wirkung aber jeder Form der Verstopfung sei die, daß die betreffenden Lymphgebiete durch den Fortfall ihrer Abzugsröhren von der allgemeinen Zirkulation ausgeschaltet würden. In den verschlossenen Gefäßen komme es zum gesteigerten Lymphdruck mit konsekutiver Dilatation (Varix), Lymphödem oder einer Kombination beider (zit. nach Groß).

Die Entwicklung der Elephantiasis an den unteren Extremitäten soll so zustande kommen, daß die Leistendrüsen mit den Filariaeiern derart

vollgestopft werden, daß die Passage durch dieselben für die Lymphe vollkommen aufgehoben ist.

In den Fällen von varicösen Leistendrüsen, in welchen der Inhalt der erweiterten Lymphgefäße eine chylöse Beschaffenheit hat, muß man annehmen, daß die ausgewachsenen Tiere im Duct. thoracicus ihren Wohnsitz haben und die genannten Affektionen eine Fortsetzung der Lymphvaricen des Unterleibes und Beckens bilden (Scheube).

Manson gibt jedoch selbst zu, daß Lymphstasis allein keine Elephantiasis hervorrufe; diese entwickle sich erst, wenn wiederholt „erysipeloide" Infektionen in dem betreffenden Bezirk abgelaufen seien.

Außer der Elephantiasis führt Manson auch die „varicösen Leistendrüsen" (Varicose groin glands) als Folgezustand der Anwesenheit der Filaria an. Er beschreibt unter diesem Namen ein Krankheitsbild, das im Wesen gleich ist der Adenolymphocele der Franzosen. „Über die Natur dieser Geschwülste", sagt er, „kann man nicht zweifelhaft sein, wenn auch die Obduktionen verhältnismäßig wenig Licht gebracht haben. In einigen Fällen bilden sie nur einen kleinen Abschnitt eines weit ausgedehnteren Varix, der die pelvischen und abdominellen Lymphgefäße umfaßt; sie entstehen infolge Filariaverschlusses des Thoracicus; der Inhalt des Varix ist dann gewöhnlich chylös. In anderen Fällen, wo der Inhalt aus Lymphe besteht, ist die „Obstruktion" oft wahrscheinlich in den Drüsen selbst gelegen, d. h. dieselben sind durch das Muttertier oder dessen Eier „verstopft".

Es muß jedoch wundernehmen, daß der Autor eine Bestätigung dieser seiner Theorie niemals weder durch Obduktionsbefunde noch durch Untersuchung der durch Operation gewonnenen Präparate erhalten hat. Groß steht nach genauem Studium der Originalarbeiten Mansons nicht an, dezidiert zu behaupten, daß derselbe derartige Befunde in den Leistendrüsen sicher nie erhoben hat. Erst in der neuesten französischen Literatur findet sich ein Fall (Schwarz) verzeichnet, in dem tatsächlich Filaria in ektasierten Leistendrüsen gefunden wurde. Doch sind gerade in letzter Zeit französische Autoren den Ansichten Mansons schroff entgegengetreten, so besonders Le Dentu, Magathaës und Mothy. Dieser letztere bekämpft namentlich die Theorie der abortiven Eier des Wurms, er ist vielmehr der Ansicht, daß die Filariaembryonen das schädigende Agens seien. Er bezeichnet die Hypothese Mansons, daß die Wurmeier die Drüsen verstopfen und dadurch die Lymphstauung verursachen, als sehr schwach und sagt, das reiche Anastomosennetz der Lymphgefäße erlaube nicht die Vorstellung, daß die Anwesenheit der Filaria in ihren Lichtungen Lymphektasie hervorrufen kann.

Im direkten Widerspruche zur Okklusionstheorie Mansons stehen die Obduktionsbefunde bei Patienten, in deren Lymphbahnen

sich Filaria eingenistet hatte. Sie alle erwähnen mächtige Erweiterung der Lymphgefäße des Truncus iliacus, hypogastricus und lumbalis, die Lymphgefäße bilden ein Konvolut von weichen, mit zahlreichen Ausbuchtungen versehenen Rohren, in welches auch die Lymphdrüsen z. T. aufgegangen sind. Ja in den Sektionsprotokollen von Amussat und Young wird ausdrücklich betont, daß der Ductus thoracicus bis zu seiner Einmündungsstelle offen und dilatiert war. Anger, der sich viel mit der Frage des Thoracicusverschlusses befaßt hat und an einen derartigen Verschluß glaubt, sammelte aus der Literatur eine Reihe von Beispielen, in denen durch Tumoren oder Verwachsungen eine Stenosierung oder ein Verschluß des Ductus thoracicus resultiert hat. Bei der Sichtung dieses Materials kommt er jedoch zu der Erkenntnis, daß „Obliteration der abführenden Lymphwege eine richtige Dilatation nicht zustande kommen lasse; es resultiere nur eine Distension." Derselbe Autor ist schon in den 60er Jahren dieser Frage experimentell näher getreten; er unterband bei Hunden und Kaninchen den Thoracicus, bei anderen die abführenden Gefäße der Leistendrüsen. Der Effekt dieser Eingriffe war stets nur eine vorübergehende Erweiterung des peripher von der Unterbindungsstelle gelegenen Strombezirkes. Trotz dieses negativen Ausfalles seiner Experimente ließ er nicht von der Annahme eines Hindernisses im Thoracicus. Er meint, daß durch die brüske Unterbrechung des Lymphstroms infolge der Unterbindung natürlich andere Verhältnisse geschaffen werden müßten, als durch eine allmählige Obliteration oder eine langsame Kompression des Ductus.

Diese Versuche der Ligatur des Ductus thoracicus wurden auch von mehreren anderen Experimentatoren angestellt, so von Leuret und Lassaigne, Schmidt und Mühlheim, Boegehold, Lucibelli an Hunden, von Flandrin an Pferden, stets mit dem Resultat, daß entweder gar keine oder nur rasch vorübergehende Allgemeinerscheinungen auftraten.

Ich entnehme diese letzteren Angaben einer Arbeit von E. v. Graff, der sich der Mühe unterzogen hat, die Fälle von operativer Verletzung des Duct. thoracicus aus der Literatur zu sammeln. Derselbe Autor erwähnt auch die Untersuchungen von Wendel; diese bestätigten die bereits bekannte Tatsache, daß der Ductus sehr häufig in seinem Endabschnitt geteilt ist; dieser Befund konnte in 50 Prozent aller daraufhin untersuchten Leichen erhoben werden. Außerdem lehrten sie, daß feine Anastomosen des Ductus mit der Vena azygos bestehen. Gestützt auf das Resultat dieser anato-

mischen und experimentellen Untersuchungen und auf mehrere Berichte aus der Literatur, die besagen, daß die Unterbindung des Ductus thoracicus beim Menschen keine schädlichen Folgen nach sich ziehe, sowie auf die günstige Erfahrung, die v. Eiselsberg in seinem Falle bei der Unterbindung des verletzten Brustganges gemacht hat, steht der Autor nicht an, unter anderen folgende Sätze aufzustellen: Die Ligatur des Ductus thoracicus am Halse ist mit keinerlei schädlichen Folgen für den Gesamtorganismus verbunden; der einzige von sofortigem Erfolge begleitete Eingriff bei Chylorrhoe nach Verletzung des Ductus thoracicus besteht in dessen Ligatur.

Ganz dieselben Erwägungen, die v. Graff veranlaßten, diese Forderung zu erheben, geben mir die Überzeugung, daß ein Verschluß oder gar nur eine Verengerung des Ductus thoracicus nicht als die Ursache des lymphangiektatischen Prozesses angesehen werden darf.

Es ist gar nicht einzusehen, warum Anger das Ergebnis seiner oben erwähnten Versuche nicht als beweisend gegen die Richtigkeit der Annahme einer Okklussion des Thoracicus ansehen will. Daß ein großer Unterschied besteht zwischen der brüsken Unterbindung und der allmählig, vielleicht im Verlaufe von Monaten sich einstellenden Obliteration des Brustganges, ist gewiß richtig. ebenso klar ist es aber auch, daß gerade bei dem langsam eintretenden Verschluß der Abfluß des Chylus durch die Kollateralen sich um so unmerklicher für das Individuum herstellen wird, je langsamer der Verschluß zustande kommt.

Am auffallendsten in der Literatur erscheint das Beharren auf der Annahme eines Hindernisses in den abführenden Lymphbahnen in dem Falle von Petters.

Es handelte sich um eine 23jährige Frau, auf deren linkem Labium zahlreiche kleine Knötchen standen, die ungefähr dieselbe Beschaffenheit zeigten wie die in unserem Falle auf dem Oberschenkel gefundenen. Aus diesen entleerte sich eine milchige Flüssigkeit mit sehr hohem Fettgehalt, die wir heute wohl mit Sicherheit als Chylus bezeichnen können. Außerdem wurde bei der Patientin eine Adenolymphocele in der linken Leistenbeuge konstatiert. Die Frau starb wenige Wochen nach der Aufnahme ins Spital unter den Erscheinungen einer Peritonitis.

Aus dem Sektionsbefunde (Klebs) sei folgendes hervorgehoben: Nach außen von dem linken großen Labium gegen die Inguinalgegend läßt sich im Fettgewebe eine große Anzahl von mäßig vergrößerten Lymphdrüsen verfolgen; von diesen weg ziehen gewunden verlaufende Lymphgefäße . . . Gegen die Oberfläche der Schamlippe nimmt das Gewebe einen derben, mehr fibrösen Charakter an und die Fettläppchen verschwinden hier.

Die Drüsen in der linken Inguinalgegend sind zum Teil in große bis

$7\,^1/_2$ cm in der Längsachse messende Geschwülste umgewandelt, sie enthalten cystische Hohlräume, welche vielfach miteinander kommunizieren. Oberhalb dieser vergrößerten Drüsen zwischen ihnen und der Fascia lata, gelangt man in weite glattwandige Hohlräume, welche vielfach von dünnen Scheidewänden durchsetzt sind und miteinander durch enge Öffnungen in Verbindung stehen. Ein solcher „Zweig" setzt sich unter dem Lig. Poupartii fort in der Richtung der großen Gefäßstämme, teilt sich hier in 2 Äste, von denen der eine links in die Fossa iliaca zieht, um bald umzukehren und die Gegend der großen Gefäße zu erreichen; hier scheint derselbe ungefähr 6 cm oberhalb des Lig. Poupart. in der Höhe des Promontoriums, 7 cm unterhalb des oberen Randes des Psoas, an dessen Seitenfläche zu enden; wogegen sich der 2. Zweig in die Tiefe des kleinen Beckens verfolgen läßt.

Die Lumballymphdrüsen sind von normaler Größe; doch findet sich auf der linken Seite hinter einer Drüse ein ziemlich weiter Lymphraum von der Beschaffenheit derjenigen in der linken Inguinalgegend. Die Lymphgefäße lassen sich bis zum Zwerchfell mit abnehmender Weite verfolgen. Der Ductus thoracicus ist von normalen Dimensionen.

Die erweiterten Lymphgefäße des kleinen Beckens lassen sich bis in das linke breite Mutterband verfolgen, welches mit Ovarium und Tube in Adhäsionsmassen eingehüllt ist. Das linke Ovar bildet eine weiche, ödematöse Geschwulst von der Größe einer Walnuß und enthält einige käsige Herde von eingedicktem Eiter, während das rechte Ovar, total atrophiert, unter den Adhäsionsmassen nicht nachzuweisen ist. Beide Eileiter sind zu großen, mit gelbem, rahmigem Eiter gefüllten Säcken ausgedehnt.

Petters urteilt über seinen Fall folgendermaßen: „Offenbar kann die Lymphangiektasie nur durch Stauung der Lymphe zustande kommen, und diese kann verschiedene Gründe haben: „Unwegsamkeit der höher oben gelegenen Gefäße und Drüsen oder Aufnahme massenhaften anormalen Inhalts (Krebs und Tuberkelmasse), auch wiederholte Entzündungen.

Die Quelle der Lymphorragie dürfte in den Lymphgefäßen des kleinen Beckens zu suchen sein, da dort die größten Lymphräume, Verwachsungen und Veränderungen der einzelnen Organe vorkamen, keinesfalls möchte ich den Beginn der Lymphangiektasie in dem linken Labium selbst suchen."

Klebs sagt dagegen in seiner Abhandlung über den Fall: „Von einer Dilatation der Lymphgefäße durch Behinderung des Abflusses kann nicht die Rede sein, indem die Dilatation gegen das Zwerchfell hin ganz allmählig abnimmt und der Ductus thoracicus bis zu seiner Mündung keine Verengerung darbietet. Man hat daher wohl keine andere Wahl als anzunehmen, daß die Erweiterung der Lymphgefäße von dem zuerst erkrankten Teile ausgegangen sei; ich verlege den Anfang des Prozesses in das Labium majus".

Wir müssen auf die Ausführungen Klebs's später noch zurückkommen, haben sie aber hier angeführt, um zu zeigen, daß selbst der so dezidierte Widerspruch des Obduzenten nicht imstande war, das Phantasiegebilde des Hindernisses im Abfluß der Lymphe bei dem Kliniker zu zerstören.

Auch Neumann findet ohne die Annahme eines „mechanischen Hindernisses“ keine Erklärung für seinen Fall und stellt den Satz auf: Die Anwesenheit von Chylus in der aussickernden Flüssigkeit ist ein über jedem Zweifel stehender Beweis für das Vorhandensein eines Hindernisses im Bereich der in Frage kommenden Strombahn der Lymphe, da ohne dasselbe eine rückläufige Bewegung des Chylus geradezu undenkbar ist. „Wir vermögen,“ sagt er weiter, „nur allgemein anzugeben, daß das Hindernis entweder lediglich in einer bedeutenden graduellen Steigerung im Bereiche der in der Lymphbahn der Unterextremität normal herrschenden Strömungswiderstände, oder in einem hiervon verschiedenen, durch irgendwelchen pathologischen Zustand geschaffenen Hindernis besteht.“

Groß, der auf Grund der Durchforschung der einschlägigen Literatur sich entschieden gegen das immer wieder supponierte und nie nachgewiesene Hindernis im Ductus thoracicus wendet, macht gegen dessen Annahme den sehr treffenden Einwand, daß man auf diese Art das Auftreten von lymphektatischen Bildungen jenseits, proximal vom Ductus thoracicus, d. h. im Bereiche der oberen Körperregion nicht erklären könne. Er hat aber gerade für die einheimische Form der Adenolymphocele auf die relative Häufigkeit der Komplikation mit lymphektatischen Prozessen im Bereiche der oberen Körperregion hingewiesen. Die Erklärung, die Groß für das Zustandekommen des lymphangiektatischen Prozesses im Schlußsatz seiner Arbeit gibt, finde ich allerdings nicht viel besser als die frühere, denn er vertauscht die eine unbewiesene Annahme mit einer anderen; er sagt: Eine Stauung des Inhalts im rechten Thoracicus, der in den Angulus venosus dexter mündet, wie im linken des entsprechenden Venenwinkels muß vorliegen, bedingt durch Behinderung seiner Entleerung in das gemeinsame Becken, das ist die obere Hohlvene oder das rechte Herz. Ein Beweis für diese Hypothese steht aus.

Ich glaube, wir bedürfen zur Erklärung des lymphangiektatischen Prozesses in unserem Falle nicht der Annahme eines Hindernisses in den abführenden Lymphwegen, noch sind wir genötigt uns vorzustellen, daß die Entleerung des Ductus thoracicus durch ein jenseits seiner Einmündungsstelle gelegenes Hindernis gestört sei. Wir müssen vielmehr den Grund der Lymphangiektasie in pathologischen Zuständen der Lymphgefäße selbst suchen; wir müssen nachweisen, daß der Prozeß von einem bestimmten Bezirk des Lymphgefäßnetzes seinen Ausgang genommen hat, daß gleichsam ein primärer Herd vorhanden ist, von dem aus nach der Peripherie sowohl, als auch nach dem Zentrum die Erkrankung fortschreitet. Die Anamnese und das Resultat der histologischen Untersuchung berechtigen uns in unserem Falle, ein angeborenes Lymphangiom der Haut am Oberschenkel, einen Lymphnaevus, als Ausgangspunkt der Erkrankung anzusehen. Darin, daß wir diesen Ausgangspunkt in die Lymphbahnen der Haut verlegen, sind wir derselben Ansicht wie Klebs für den Fall

von Petters. Klebs konnte jedoch eine Erklärung des pathologischen Vorganges nicht geben; er sagt: „Welcher Natur nun dieser, von der primären Erkrankungsstelle sich weiter verbreitende Dilatationsvorgang ist, dürfte eine der wichtigsten, aber auch am schwierigsten zu entscheidenden pathologischen Fragen sein. Die anatomische Untersuchung gibt hierüber keinen anderen als einen negativen Aufschluß, indem sie gestattet, den Mangel eines nachweisbaren Hindernisses im Abfluß der Lymphe zu konstatieren. Ich vermag nun nicht in der Annahme einer den Lymphgefäßbahnen folgenden „Entzündung" oder auch „Reizung" eine genügende Erklärung zu sehen, sondern würde es vorziehen, die einfache Tatsache der fortschreitenden Dilatation der Lymphbahnen mit Zunahme der Muskulatur statt einer solchen Scheinerklärung hinzustellen." Ich bin überzeugt, daß es sich in dem in Rede stehenden Falle, ebenso wie in den anderen gleichartigen, die sich in der Literatur finden, um eine angeborene Mißbildung der Lymphgefäße der Haut, um einen Lymphnävus, gehandelt hat.

Der Gang der Ereignisse wäre nach meiner Vorstellung folgender: Eingeschaltet in die Strombahn der Lymphe von der unteren Extremität ins Becken, ist an einer Stelle der Haut des Oberschenkels eine angeborene Mißbildung der Lymphgefäße der Haut, bestehend in Vermehrung und Erweiterung derselben, in der Bildung von miteinander kommunizierenden kavernösen Räumen. Im Bereiche dieses kleinen Bezirks ist der Strom der Lymphe gestört; es kommt zu einem längeren Verweilen der Lymphe in den Hohlräumen, zu einer, wenn auch anfangs vielleicht unbedeutenden Stagnation der Lymphe. Die Dilatation der zartwandigen Lymphräume nimmt allmählig unter dem Einfluß dieser Stagnation zu, dadurch wird einerseits die Entleerung der unmittelbar benachbarten peripheren Lymphgefäße erschwert, andererseits werden die von dem Lymphangiom zum Zentrum ziehenden Lymphgefäße in immer weiteren Strecken in die Erweiterung einbezogen. Dieses Fortschreiten der Erweiterung erklärt sich aus rein mechanischen Ursachen: dadurch, daß ein Lymphraum im Bereiche des angeborenen Lymphangioms nach allen Seiten hin gleichmäßig durch die Lymphe ausgedehnt wird, muß auch das aus ihm die Lymphe abführende Gefäß zuerst nur in seinen Anfangsteilen, später immer mehr zentralwärts sich erweitern. Dieses Weiterwerden des abführenden Lymphgefäßes bedingt aber ein Insuffizientwerden der Klappen desselben, es wird sich auch in ihm die Lymphe stauen, das abführende Gefäß wird so in den Bezirk der Ektasie einbezogen.

Gefördert wird diese fortschreitende Dilatation durch körperliche Anstrengung. Während der ersten Lebensjahre treten deshalb die Folgen des angeborenen Lymphangioms nicht in Erscheinung, erst wenn die Kinder mehr herumlaufen, macht sich die Dilatation bemerkbar in Form von Knötchen oder Bläschen in der Haut, die erweiterten Lymphräumen entsprechen. Bei unserem Kranken ist die Angabe eine ganz präzise, daß erst, als er anfing, schwere Arbeit zu verrichten, sein Leiden sich mehr bemerkbar machte. Durch zahlreiche Versuche wissen wir ja, daß die Intensität des Lymphstroms durch stärkere Muskelaktion zunimmt, andererseits wird durch schwere Arbeit infolge der Steigerung des intraabdominellen Druckes der Abfluß der Lymphe in den Ductus thoracicus erschwert. Eine Zeitlang werden diese Schwierigkeiten im Lymphabfluß überwunden durch die Elastizität der Lymphgefäßwand, die bedingt ist durch das Vorhandensein der glatten Muskulatur und der elastischen Fasern in derselben; ja es kommt sogar zu einer Vermehrung dieser Gewebselemente. Allmählich jedoch, besonders unter dem Einfluß der gleich zu besprechenden chronisch entzündlichen Veränderungen der Gefäßwand, erlahmt die Wirkung dieser Faktoren, die Elastizität der Gefäßwand wird immer mehr und mehr vermindert.

Dazu kommen noch die ungünstigen Bedingungen, unter denen gerade in den unteren Extremitäten die Lymphe strömt, die der Stromrichtung entgegenwirkende Schwerkraft und die Krümmung der die Lymphe aus dem Bein ableitenden Lymphstämme um den horizontalen Schambeinast auf ihrem Wege zum Becken. Neumann legt auf diesen Umstand besonderes Gewicht. Diese Erschwerungen des Lymphabflusses werden sich naturgemäß um so mehr bemerkbar machen, wenn in die Strombahn ein Bezirk eingeschaltet ist, in dem von vornherein eine Stagnation der Lymphe statthat.

Neben dieser einen „primären" Ursache der Ektasie ist noch eine zweite „sekundäre" von der größten Bedeutung: die rezidivierenden Entzündungen im Bereiche des ektatischen Bezirkes. Alle Autoren, die über diesen Gegenstand gearbeitet haben, weisen darauf hin und unsere Krankengeschichte bestätigt diese Erfahrung, daß Patienten, bei denen ein lymphangiektatischer Prozeß besteht, sehr häufig an akuten Infektionen, die im Bereiche des erkrankten Hautbezirkes entstehen, zu leiden haben. Wie auch die histologische Untersuchung in unserem Falle lehrt, sind die kavernösen Lymphräume oft nur von einer dünnen Epithellage bedeckt; es bedarf nur einer ganz geringfügigen Verletzung des

Epithels, etwa eines Insektenstichs, um die Infektionserreger in die Lymphe gelangen zu lassen. Sie finden den besten Nährboden und oft unter den stürmischsten Erscheinungen läuft eine Lymphangioitis und -adenitis ab. Es kommt vor, daß die Kranken dieser über den ganzen lymphatischen Apparat dahinbrausenden Attacke erliegen; erholen sie sich aber nach kürzerer oder längerer Zeit wieder, so sind bleibende, mehr minder schwere Veränderungen der Lymphgefäße die Folge. Durch solche wiederholte Entzündungen der Lymphgefäßwand wird dieselbe starrer, die Wirkung der glatten Muskulatur und der elastischen Fasern wird immer mehr eingeschränkt, sie verwächst häufig bindegewebig mit dem sie umgebenden Gewebe, die Kontraktilität leidet und wird in späteren Stadien ganz aufgehoben, die Klappen wirken nicht mehr, das Gefäßrohr kollabiert nicht, es bleibt offen. Durch diese Verhältnisse wird begreiflicherweise das Fortschreiten der Dilatation mächtig gefördert. Es kommt zur Stagnation der Lymphe in diesen so veränderten Gefäßen, durch den Seitendruck der stehenden oder sich nur sehr langsam fortbewegenden Flüssigkeitssäule wird das Gefäßrohr immer mehr ausgeweitet, es bilden sich ampulläre Ausbuchtungen und immer mehr wird so das Strömen der Lymphe zum Zentrum erschwert. Dazu kommt noch der schädigende Einfluß, den nach Angabe mehrerer Autoren die stagnierende Lymphe infolge der chemischen Zersetzung auf das Endothel der Lymphräume ausübt. Bei dem so ungemein reichlichen Anastomosennetz zwischen den einzelnen Bezirken der Lymphbahn untereinander erscheint es begreiflich, daß der Prozeß der Ektasie nicht auf ein Gebiet beschränkt bleibt. Wir können uns nach den obigen Ausführungen über die Anastomosen der einzelnen Trunci untereinander sehr gut vorstellen, daß im Fortschreiten des Prozesses nach dem Zentrum bald auch einzelne Verbindungsbahnen zwischen dem Plexus lumbalis und dem Plexus intestinalis, welcher den Chylus führt, von dem Prozeß der Ektasie ergriffen werden. Sobald aber der normale Abfluß aus dem Truncus intestinalis dadurch gestört ist, sobald die Klappen insuffizient geworden sind, mischt sich in den peripherwärts gelegenen ektatischen Lymphgefäßen die stagnierende Lymphe mit dem Chylus; je weiter der Prozeß gediehen ist, desto mehr Chylus wird in dem Konvolutektatischer Gefäße und Hohlräume, in welches die Plexus lumbales verwandelt sind, vorhanden sein. Durch die Erschwerung des Fließens der Lymphe zum Zentrum von den gegen die Peripherie zu gelegenen Bezirken, durch die Stagnation dortselbst, geht ja auch die vis a tergo allmählig ver-

loren, dadurch kommt die Wirkung der Schwerkraft immer mehr und mehr zur Geltung. So wird ein schädigendes Moment durch das andere bedingt, wir verstehen die Progedienz des Prozesses.

Es sind nicht etwa rein theoretische Erwägungen, die uns zu dem Schluß kommen lassen, daß bei unserem Patienten die abdominellen Lymphbezirke von der Ektasie ergriffen waren. Wie aus der Krankengeschichte zu entnehmen ist, konnten wir an dem Kranken, während er tief narkotisiert war, in der Unterbauchgegend, der Beckenwand anliegend, beiderseits Geschwülste tasten, die ihrer Lage, Form und Beschaffenheit nach mit Sicherheit als die in ein Konvolut von ektasierten Gefäßen verwandelten Becken- und Lendengeflechte anzusprechen waren. Das Bild, welches wir uns von den Veränderungen dieser Lymphbezirke nach dem Tastgefühl machen durften, entspricht vollkommen dem, welches die Sektion in allen bisher bekannt gewordenen Fällen der Erkrankung gezeigt hat. Groß reproduziert in seiner Arbeit eine Abbildung des Falles von Opie, in dem es sich um Lymphangiektasie infolge Filariasis handelte, die uns die Veränderungen der Lymphgefäße des Beckens und der Lende in cadavere vor Augen führt; wir sehen, aus dem kleinen Becken aufsteigend, zu beiden Seiten der Wirbelsäule relativ mächtige Geschwülste, aus erweiterten Lymphgefäßen aufgebaut, die sich, immer schmäler werdend, bis zum Zwerchfell hinauf erstrecken. Ganz ähnlich dürften die Verhältnisse in unserem Falle liegen. Auch die Beschreibungen der anderen Fälle, die zur Sektion gelangten, — es sind im ganzen 11 — stimmen vollkommen überein mit der Vorstellung, die wir uns von den Veränderungen in unserem Falle bilden müssen. Überall finden wir die Angabe, daß die einzelnen Lymphplexus des Beckens und des Bauches in ein mehr oder weniger großes dichtes Konvolut beträchtlich erweiterter, vielfach miteinander kommunizierender Röhren und cystischer Räume umgewandelt waren.

Die Sektionsbefunde sind dieselben in den Fällen von Lymphangiektasie infolge von Filariasis (Nélaton, Amussat, Trélat, Young u. a.), wie bei den Fällen von „einheimischer Lymphadenocele“ (Petters).

Die Erklärung dieser Übereinstimmung ergibt sich aus der im vorstehenden dargelegten Auffassung von selbst. Während wir bei den einheimischen Formen der Erkrankung eine angeborene Mißbildung im Bereiche des lymphatischen Apparates als das auslösende, primäre Moment, die durch die häufig rezidivierende

Lymphangioitis und Lymphadenitis bedingten Veränderungen des Lymphapparates als das sekundäre Moment aufgefaßt haben, sind bei der tropischen Form die durch die Anwesenheit der Filaria in den Lymphbahnen bedingten entzündlichen Veränderungen der Lymphgefäße als einzige, primäre Ursache des Prozesses zu bezeichnen. Sind jedoch bei dieser Form in erster Linie die Lymphbahnen der Haut in Mitleidenschaft gezogen, ist, wie dies bei der Fadenwurmkrankheit so häufig beobachtet wird, z. B. ein Lymphscrotum vorhanden, so stellen sich durch Infektion von außen auch in diesen Fällen wiederholt Entzündungen der Lymphwege ein. Dadurch wird die Progredienz des Prozesses wesentlich beschleunigt.

Daß durch die angiektatischen Veränderungen in den Lymphbahnen der Leiste, des Beckens und des Bauches der Abfluß der Lymphe aus den unteren Extremitäten ganz außerordentlich beeinträchtigt werden muß, wurde schon oben betont. Durch diese Lymphstase kommt es zu einer Dilatation auch der Lymphgefäße gegen die Peripherie zu, die Folge davon ist — wie schon mehrfach nachgewiesen wurde — die Neubildung von Bindegewebe im Bereiche der ganzen Extremität, dieselbe nimmt dadurch sowohl als auch infolge der reichlichen Durchtränkung mit Gewebsflüssigkeit an Volumen immer mehr und mehr zu, die Haut speziell erleidet die bekannten Veränderungen der Pachydermie — es bildet sich eine Elephantiasis aus.

Dieselbe Ursache der Lymphangiektasie und der Elephantiasis wie bei den tropischen, durch Filaria bedingten Formen finden wir auch in jenen Fällen unserer Zone, in denen durch wiederholtes Erysipel oder andere Arten der akuten Entzündung der Prozeß sich entwickelt hat. Auch hier sind es die Veränderungen der Lymphgefäßwand, hervorgerufen durch die rezidivierende Entzündung, welche Ektasie und Elephantiasis nach sich ziehen. Diese Fälle von Elephantiasis im Anschluß an rezidivierende Erysipele sind den Ärzten seit langem bekannt, bei ihnen haben wir in dem ersten Erysipel die Entstehungsursache des Leidens zu suchen. Es würde zu weit führen, hier auf die elephantiastischen Veränderungen näher einzugehen, hinsichtlich dieses Kapitels verweise ich auf das Werk von Esmarch und Kuhlenkampff und die ausgezeichnete Bearbeitung dieses Gegenstandes von A. v. Winiwarter in der „Deutschen Chirurgie".

Wir unterscheiden demnach drei Formen der Lymphangiektasie, die alle dieselben Symptome darbieten können, ätiologisch aber

verschieden sind, insofern als die Faktoren, die den ersten Anstoß geben zu der pathologischen Veränderung der Lymphgefäße, verschieden sind. Die erste Gruppe umfaßt jene Fälle, in denen eine angeborene Mißbildung der Lymphgefäße den Prozeß hervorruft. sie bildet den Übergang zu den „echten" Lymphangiomen; in die zweite Gruppe gehören die durch die Anwesenheit der Filaria im Lymphgefäßsystem bedingten Fälle und die dritte Gruppe endlich bilden die einheimischen Fälle, in denen wir in irgendeinem Zeitpunkt des Lebens durch rezidivierende Entzündungen der Haut den Prozeß entstehen sehen. In allen drei Gruppen spielt die wiederholte Entzündung des Lymphapparates die Hauptrolle. Als Folgeerscheinungen der Lymphangiektasie können auftreten Pachydermie, Elephantiasis, Adenolymphocele oder Lymphadenektasie (Albert), Lymphorrhoe und Chylorrhoe; wir können diese Symptome bei allen drei Gruppen der Lymphangiektasie — allerdings in verschiedener Häufigkeit — antreffen.

Von der Therapie der Lymphangiektasie haben wir nichts zu erwarten; es ergibt sich aus den früher geschilderten anatomischen Verhältnissen, daß ein operatives Eingreifen keine Aussicht auf Erfolg bieten kann. Die Berichte, die über eine operative Behandlung vorliegen, bestätigen die Berechtigung dieses ablehnenden Standpunktes.

Der Fall, den Neumann beschrieben hat, wurde von v. Eiselsberg operiert, doch schon nach wenigen Monaten stellte sich aus der Narbe neuerliche Lymphorrhoe ein. Wir können die Fälle nur symptomatisch behandeln. Besteht Lymphorrhoe, so müssen wir trachten, die Lymphfistel zum Verschluß zu bringen. Wir wenden dann das Glüheisen an, das, wie v. Eiselsberg sagt, noch am ehesten ein wenigstens temporäres Resultat zu erzielen scheint. Gleichzeitig ist Bettruhe unbedingt dem Patienten zu verordnen.

Öfter schon wurde — auch von französischer Seite (Trélat) — das Tragen enganschließender Bandagen emptohlen, um der fortschreitenden Ausweitung der Lymphgefäße und Lymphräume namentlich in der Inguinalgegend vorzubeugen.

Sollte eine Adenolymphocele in inguine dem Patienten Beschwerden verursachen, so kann sie gewiß ohne Gefahr für denselben entfernt werden. Wir dürfen uns aber darüber nicht täuschen, daß auch in einem solchen Falle die Behandlung eine rein symptomatische ist; die anderen neben der Adenolymphocele noch bestehenden Veränderungen des Lymphapparates werden durch die Entfernung derselben gewiß nicht wesentlich beeinflußt.

Für die Fälle der tropischen Adenolymphocele wurde von mehreren Seiten energisch dem operativen Eingreifen das Wort geredet. Es ist jedoch nach unserer Kenntnis des ganzen Prozesses mehr als unwahrscheinlich, daß gerade mit den erkrankten Leistendrüsen alle Individuen des Fadenwurms, die der Patient beherbergt, entfernt werden können. Und selbst, wenn dies gelingen sollte, so bleibt es erst noch fraglich, ob die schon bestehende Lymphangiektasie durch die Entfernung des entzündungserregenden Agens günstig beeinflußt werden kann.

Wir haben in unserem Falle über dringende Bitten des Patienten versucht, durch tiefe Brandwunden, die mit dem Paquelin an der Vorderseite des Oberschenkels erzeugt wurden, ein Narbengewebe zu schaffen, in der Hoffnung, so dem Fortschreiten des Prozesses in der Haut des Oberschenkels entgegen zu arbeiten. Diese Hoffnung hat sich nicht erfüllt; die Wunden heilten zwar, doch schossen in der Nachbarschaft der Narben immer wieder neue Bläschen hervor, aus denen sich nach der Berstung an der Kuppe der Chylus entleerte.

Vielleicht wäre es möglich, durch Exstirpation des angeborenen Lymphangioms in frühester Kindheit der Ausbildung einer Lymphangiektasie vorzubeugen; aber nur dann könnten wir dies erreichen, wenn wir imstande wären, den ganzen Bezirk des Lymphapparates, der von der Mißbildung betroffen ist, zu entfernen.

Es sei aber hier ausdrücklich bemerkt, daß es Fälle von angeborenen Anomalien in der Anlage der Lymphgefäße gibt, die nicht zu dem komplizierten Krankheitsbilde führen, das unser Patient geboten hat. Sie sind durch chirurgisches Eingreifen zu heilen. Ich meine damit die Fälle, in denen es nach den Untersuchungen von Freudweiler und Schnabel durch Endothelwucherung zu einem Verschluß des abführenden Lymphgefäßes gekommen ist (Lymphangioma circumscriptum s. cystoides cutis, Lymphangioma cysticum congenitum). Es bilden sich dadurch in der Haut, aber auch in den tiefer gelegenen Gewebsschichten oft im späteren Alter Cysten, die, allenthalben gegen die Umgebung abgeschlossen, leicht zu exstirpieren sind und deren Entfernung eine Dauerheilung bedeutet. Diese Erklärung dürfte auch für den Fall Gültigkeit haben, den Leischner aus der v. Eiselsbergschen Klinik mitgeteilt hat.

Weitaus die meisten Fälle jedoch bieten hinsichtlich der Heilung eine schlechte Prognose und auch quoad vitam muß die Vorhersage immer eine zweifelhafte sein. Dies gilt besonders für jene

Fälle, in denen die Angiektasie die Lymphgefäße der Haut ergriffen hat. Hier sind, wie schon oben erwähnt, kutane Infektionen stets zu fürchten, die Patienten schweben immer in Gefahr, einmal einer stürmischen Attacke zu erliegen. Am ungünstigsten gestaltet sich die Prognose, wenn durch eine Lymph- oder Chylusfistel dem Eindringen der Mikroorganismen Vorschub geleistet ist und außerdem durch das Ausfließen größerer Mengen von Lymphe, bezw. Chylus die Patienten in ihrer Ernährung beeinträchtigt werden. Jedoch auch die Lymphangiektasien der tiefer gelegenen Lymphbezirke erfordern eine ernste Beurteilung, denn einerseits bieten sie die Gefahr der Weiterverbreitung auf die Lymphgefäße der Haut, andererseits wissen wir, daß auch diese Patienten häufig von Entzündungen im Bereiche der ektatischen Lymphbezirke befallen werden. Dadurch sowohl als auch durch die häufige Komplikation der Störungen von seite des Gastrointestinaltraktes leidet der Allgemeinzustand der Kranken erheblich, sie werden anämisch und verfallen immer mehr und mehr.

Literaturverzeichnis.

Das Verzeichnis der französischen und englischen Literatur über die Adenolymphocele und die Filariasis findet sich bei H. Groß, l. c.

1. Birch-Hirschfeld, Lehrbuch d. path. Anatomie 1896.
2. v. Eiselsberg, Wien. klin. Wochenschr. 1904, S. 1365.
3. Esmarch und Kuhlenkampff, Die elephantiastischen Formen. Hamburg 1885.
4. Freudweiler, Lymphangioma circumscriptum s. cystoides cutis. Archiv f. Dermatol. und Syphilis, Bd. 41.
5. Fischer, Krankheiten der Lymphgefäße, Lymphdrüsen usw. Deutsche Chir., Lfg. 24a.
6. Gjorgjevic, Über Lymphorrhoe und Lymphangiome. Arch. f. klin. Chir., Bd. 12, 1870.
7. v. Graff, Zur Therapie der operativen Verletzungen des Ductus thoracicus Wien. klin. Wochenschr. 1905, Nr. 1.
8. Groß, Die Lehre der Adenolymphocele usw. Arch. f. klin. Chir., Bd. 76 und 79.
9. Hofbauer, Über die Resorption künstlich gefärbter Fette. Arch. f. ges. Physiologie, Bd. 84, 1901.
10. Katholicky, Verhandlg. der deutschen Gesellsch. f. Chir., 1903, I, S. 61.
11. Kaufmann, Lehrbuch d. pathol. Anatomie 1904.
12. Klebs, Über Lymphangiektasie. Vierteljahrsschrift f. d. prakt. Heilkunde 1875, Bd. 125.
13. Kruse, Über Chylangioma cavernosum. Virchow Arch. Bd. 125.
14. Leischner, Wien. klin. Wochenschr. 1906, S. 193 u. 228.

15. Munk und Rosenstein, Zur Lehre von der Resorption im Darm, nach Untersuchungen an einer Lymph(Chylus)fistel beim Menschen. Virchow Arch. 1891, Bd. 123.
16. Nasse, Über Lymphangiome. Arch. f. klin. Chir. 1888, Bd. 38.
17. Neumann, J., Lymphangiom mit temporärer Chylorrhoe. Zeitschr. f. Heilkunde 1902, Bd. 23.
18. Nieden, P. z., Über einen Fall von Lymphangiektasie mit Lymphorrhagie. Virchow Arch. 1882, Bd. 90.
19. Orth, Lehrbuch d. pathol. Anatomie 1887.
20. Petters, Über Lymphorragie, Vierteljahrschr. f. d. prakt. Heilkunde 1875, Bd. 125.
21. Ribbert, Pathol. Histologie 1901.
22. Derselbe, Über Bau, Wachstum und Genese der Angiome usw. Virchow Arch., Bd. 151.
23. Riehl, Wien. klin. Wochenschr. 1904, S. 1365.
24. Schmidt, Beiträge zur Kenntnis der Lymphangiome. Arch. f. Dermat. u. Syph. 1890.
25. Schnabel, Über Lymphangioma circumscriptum cutis. Arch. f. Dermat. u. Syph., Bd. 56.
26. Smoler, Zur Kasuistik der mesenterialen Lymphcysten. Beitr. z. klin. Chir., Bd. 32.
27. Speckert, Ein Fall von Chyluscyste. Arch. f. klin. Chir., Bd. 75.
28. Virchow, Lehre von den Geschwülsten I u. III.
29. Weichselbaum, Eine seltene Geschwulstform des Mesenteriums (Chylangioma cavernosum). Virchow Arch., Bd. 64.
30. Wegner, Über Lymphangiome. Arch. f. klin. Chir. 1876, Bd. 20.
31. Wernher, Beiträge zur Kenntnis der Elephantiasis arabum usw. Deutsche Zeitschr. f. Chir., Bd. 5.
32. Winiwarter, Die chirurgischen Krankheiten der Haut. Deutsche Chir., Lfg. 23.
33. Ziegler, Lehrbuch d. pathol. Anatomie 1901.

XVII.

Zur Kenntnis der Echinokokken am Halse.

Von

Dr. **Jonathan Paul Haberern.**

Privatdozent und Primärarzt in Budapest.

(Mit 4 Abbildungen.)

Die Diagnose der am Halse entwickelten Geschwülste nimmt oft unser ganzes chirurgisches Wissen in Anspruch und mehr als einmal sind wir während der Operation und am Seziertische Überraschungen ausgesetzt, wie das aus den literarischen Angaben hervorgeht.

Es ist vielleicht diesem Umstande zuzuschreiben, daß sich mit dem Kapitel der Echinokokken am Halse — wie das aus der chirurgischen Kasuistik ersichtlich ist — die hervorragenderen Meister der Chirurgie beschäftigt haben.

Diese chirurgische Erkrankung produziert in der Art ihres Auftretens, in ihren Symptomen und Folgezuständen ein so wechselvolles Bild, daß es nicht bloß zu unseren interessanteren Aufgaben gehört, sich mit derselben zu beschäftigen, sondern es ist auch unsere wichtige Pflicht, uns auf jedes Detail der Diagnose einzulassen, damit wir das Leiden so früh als möglich erkennen und dessen oft zerstörende und das Leben oft unerwarteterweise gefährdende Folgezustände abwehren.

Ein weiter unten mitzuteilender Fall, welchen ich noch auf meiner Abteilung im Arbeitsspitale beobachtete, beweist eklatant die deletäre Wirkung des am Halse lokalisierten Echinococcus auf das Nervensystem, das Knochensystem, auf die Blutgefäße und so auf die Ernährungsverhältnisse, trotzdem der Kranke am Leben blieb.

Johann Kállay, 17 Jahre alt, ledig, Diener, wurde am 16. September 1902 auf die X. interne Abteilung (Prim. Székács) aufgenommen, von wo

er später, am 17. November, behufs chirurgischen Einschreitens zu uns transferiert wurde.

Die Anamnese enthielt kaum eine erwähnenswerte Angabe. Von Kinderkrankheiten weiß der Kranke nichts. Tuberkulose kam seines Wissens in seiner Familie niemals vor. Seine Mutter starb angeblich an

Fig. 1.

einem mit seinem ähnlichen Leiden vor 5 Monaten an der II. medizinischen Klinik. Dieser Angabe nachgehend, erfuhren wir, daß seine Mutter mit der klinischen Diagnose des Ulcus ventriculi zur Sektion gelangte, es waren Erosiones oesophagi und Hepar adiposum konstatiert worden.

Die Klage unseres Kranken bezieht sich auf die an der rechten Hälfte seines Halses seit einem Jahre aufgetretene Geschwulst, welche immer schmerzlos war, und keine besonderen Beschwerden verursachte. Den

Punkt, an welchem sich die Geschwulst zu entwickeln begann, vermag er nicht genau zu bestimmen. Da in letzter Zeit der Tumor Atembeschwerden zu verursachen begann, ließ er sich in ein Spital aufnehmen.

Der in hohem Grade anämische Kranke besitzt normale innere Organe, abgesehen vom Herzen, an welchem folgende Symptome zu konstatieren sind: Herzspitzenstoß befindet sich in der Mammillarlinie, ist etwas verbreitert, hebend. Die Herzdämpfung beginnt am oberen Rande der IV. Rippe, reicht nach unten bis zur VI. Rippe, nach außen bis zum Orte des Herzspitzenstoßes und reicht nach innen kaum über den linken Sternalrand hinaus. Die Herztöne sind sonst rein, gehörig akzentuiert, bloß über der Aorta ist ein kurzes systolisches Geräusch zu hören. Die rechte Pupille ist weiter, reagiert auf Licht und Akkommodation gut. Die linke Pupille ist enger, ihre Reaktion prompt.

In der rechten Supraclaviculargrube ist eine faustgroße, nach jeder Richtung hin schwach pulsierende Geschwulst zu sehen, über welcher die Haut etwas gerötet ist, besonders entlang den darüber hinwegziehenden Venen, sie ist nicht abhebbar und ödematös. Das Ödem nimmt auch die obere Hälfte des rechten Brustkorbes ein. Der Tumor scheint undeutlich zu fluktuieren, ist kaum schmerzhaft, über demselben ist bei Untersuchung mit dem Stethoskope ein mit der Systole synchrones Geräusch zu hören. Die Grenzen der Geschwulst sind nach oben der obere Rand, das Niveau des Kehlkopfes, nach innen die Mittellinie, nach außen der mediale Rand des Cucullaris, nach unten läßt sich dieselbe mit diffusen Grenzen bis zur II. Rippe verfolgen. Die Geschwulst ist vollständig unverschieblich. Die Drehung des Kopfes nach rechts ist unmöglich. (Siehe Figur 1 u. 2).

Der rechte Arm, dessen Temperatur ein wenig erhöht zu sein scheint, ist vollständig gelähmt, passiv beweglich, an der allgemeinen Decke besteht keine Sensibilitätsstörung. Die Biegung des Handwurzelgelenkes ist etwas schmerzhaft. Puls ist an dieser Extremität nicht zu fühlen. Die Körpertemperatur beträgt 38° C.

Nach Beobachtung von einigen Tagen treten an der rechten Extremität unerträgliche neuralgische Schmerzen auf, welche schon bei Berührung der Haut unerträglich scheinen.

Die Diagnose war schwer zu machen. Wir mußten uns zwischen Aneurysma und einer Neubildung entscheiden. Die Annahme des Aneurysmas wurde durch das über dem Tumor hörbare Geräusch und durch die Pulsation unterstützt, für ein Neugebilde sprach die Unmöglichkeit des Nachweises der Fluktuation und die zunehmende Anämie des Kranken. Wir dachten an ein rasch wachsendes gefäßreiches Sarkom, welches sich diffus verbreitet

Krankheitsverlauf. Am 10. Oktober. Wir hielten den Fall für inoperabel, aus welchem Grunde wir den Kranken behufs Linderung seiner Schmerzen mit Morphium traktieren, so daß wir nach 5—6 Wochen bis zu einer Tagesdosis von 30—40 cgm hinaufgehen mußten. Unterdessen steigert sich die Anämie des Kranken fortwährend, ohne daß sich eine Kachexie entwickelt hätte. Der Kranke wurde immer schwächer, er lag beständig in Morphiumbetäubung, wobei am rechten Ellenbogen und über der Spitze der rechten Scapula ein kronengroßer Decubitus entsteht.

Am 17. November. Die Geschwulst ist kaum größer geworden, und löst bei zartester Berührung die oben, beschriebenen neuralgischen Schmerzen aus. Die Röte der Haut ist gewichen, die Haut läßt sich überall in kleinen Falten abheben. Es ist am Tumor deutliche Fluktuation nachweisbar, die bei der Aufnahme beobachtete Pulsation ist

Fig. 2.

verschwunden. Die Clavicula dieser Seite ist auf das Doppelte verdickt und das Sternoclaviculargelenk dieser Seite ist von vorne nach hinten beweglich geworden. Der Arm ist stark geschwollen und ist, an mehreren Stellen gemessen, überall um 2 cm dicker als auf der anderen Seite.

Nachdem die Geschwulst seit zwei Monaten keinerlei Veränderung aufwies, konnten wir die Malignität mit Sicherheit ausschließen und führten vor dem operativen Eingriffe eine Probepunktion aus. Vor der

Ausführung der Punktion hatten wir auch die Möglichkeit, daß ein Echinococcus vorliege, betont. Die aus der Geschwulst erhaltene wasserklare Flüssigkeit erwies sich als eiweißfrei, enthielt aber Kochsalz. Die Temperatur war eine normale. Die Untersuchung der Punktionsflüssigkeit lenkt unsere Aufmerksamkeit natürlicherweise in erhöhtem Grade auf den Echinococcus hin, was sich durch die am nächsten Tage ausgeführte Operation als gerechtfertigt erwies.

Auf unser Befragen erklärte damals der Kranke, daß er jahrelang viel mit Hunden gespielt hatte und daß der Hund ihm Gesicht und Hand geleckt habe.

Die Operation wurde nach Ausführung der Schleichschen Lokalanästhesie auf folgende Weise vollzogen: Hautschnitt an der größten Konvexität nach außen vom Sternocleidomastoideus und parallel mit demselben.

Nach dem Durchschneiden des subkutanen Bindegewebes und des Platysma stoßen wir auf eine 1 cm dicke Fibrinschicht, worauf wir neuerdings eine Probepunktion ausführen, worauf wir eine der am vorigen Tage gewonnenen Flüssigkeit gleiche Flüssigkeit erhalten. Nach der vorsichtigen Entfernung der Fibrinschicht stoßen wir auf die mannsfaustgroße Blase; diese fällt zusammen, nachdem durch einen Einschnitt 120 cm^3 wasserklare Flüssigkeit entleert worden waren und konnte nun durch den Hautschnitt hindurch in toto herausgehoben werden. Hernach wurden aus der Wundhöhle in genügend großer Menge, beiläufig 5—6 Eßlöffel voll, zum Teil trockene, brüchige, zum Teil frischere, dunkle Blutgerinnsel entfernt. In der auf diese Weise entstandenen faustgroßen Wundhöhle sahen wir unter dem erhobenen Sternecleidomastoideus auf der Carotis einen gänseeigroßen Tumor, welcher auf Probepunktion Blut ergab. Die oberen Schichten des Tumors, die sich als Blutgerinnsel erwiesen, wurden schichtenweise vorsichtig entfernt, der Kern infolge des sehr herabgekommenen Zustandes des Patienten nicht angerührt. Bei der Untersuchung des Schlüsselbeins mit dem Finger fanden wir dasselbe flach verbreitert, aber überall glatt. Über der Subclavia ist keine Pulsation zu finden, dieselbe ist obliteriert. Die Wundhöhle wurde mit Jodoformgaze sorgfältig ausgestopft und ein Verband angelegt. Der Balg wurde im Institute Prof. Pertiks durch den Herrn Dozenten Krompecher histologisch untersucht, derselbe erwies sich als Echinococcus-Blasenwand.

2. Dezember. Nach der Operation haben die Schmerzen des Kranken bedeutend abgenommen und sind innerhalb zweier Wochen verschwunden, so daß wir während dieser Zeit mittels der stufenweisen, raschen Entziehung den Kranken des Morphinismus vollständig entwöhnten (Dr. Biró). Die lokalen Verhältnisse haben sich insofern geändert, daß der Hals schlank geworden ist, und daß die Drehung des Kopfes nach rechts in geringem Grade gelingt, die gelähmte Extremität wies jedoch keine Besserung auf. Das Wundsekret ist reichlich, schokoladenbraun, geruchlos, die Umgebung der Wunde reaktionslos. Die Decubitusgeschwüre heilen.

23. Dezember. Die Schwellung der rechten oberen Extremität läßt nach; aktive Bewegungen können nicht ausgeführt werden, mitunter fühlt Pat. im Arm ein Gefühl von Wärme und Stechen. Puls ist nicht tastbar.

5. Januar 1903. Die Schwellung der Extremität ist verschwunden.

An der Stelle der Operation findet sich ein bohnengroßer, rein granulierender Substanzverlust, durch welchen hindurch man unter dem Schlüsselbein in die Brusthöhle gelangt, beiläufig bis zur Tiefe von 15 cm. Durch die Fistelöffnung hindurch entleert sich reichlich nach Kraut riechender, mit Fibrinflocken untermengter Eiter, welcher beim Husten reichlicher hervorströmt.

Fig. 3.

Nervenstatus. An der rechten oberen Extremität hochgradige Atrophie der kleinen Handmuskeln, ähnlich auch an den Muskeln des Unterschenkels. An der Muskulatur des Oberarms Pseudohypertrophie. Die Finger in Flexionskontraktur. Die Haut ist an dieser Extremität überall hypästhetisch und hypalgetisch.

Am 28. Februar 1903 wurde der Kranke auf meine Abteilung im Rochusspitale aufgenommen, wobei einmal eine rasch vorübergehende und seither nicht wiedergekehrte Hämaturie auftrat, über deren Bedeutung ich mich jedoch nicht äußern kann, da sich die Blutung nicht wiederholte und

nicht den Gegenstand der Untersuchung bildete. Und da der Kranke die cystoskopische Untersuchung in ungewohnter Weise fürchtete, versagte er hierzu auf das entschiedenste seine Einwilligung.

An der Stelle der Operation entleerte sich aus dem am Halse zurückgebliebenen Fistelgange reichliches, übelriechendes Sekret, welches trotz Ausstopfens mit Jodoformgaze und trotz der Drainage keine Besserung aufwies, nicht heilen konnte. Am beiliegenden Röntgenbilde (3. Abbildg.) sieht man, daß die eingeführte Sonde in dem Fistelgange gegen die Pleurahöhle zu bis zur Höhe der dritten Rippe gelangte. So wurde also am 17. Juni 1903 mit der Resektion der zweiten Rippe die Höhle an einem tieferen Punkte drainiert, worauf die Wunde heilte. Der Kranke verließ das Spital am 22. Dezember 1903.

Während der ganzen Dauer seines Aufenthaltes hatte sich die Hämaturie nicht wiederholt. Blasen- oder Nierensymptome waren nicht aufgetreten.

Der Kranke kam uns am 25. November 1904 wieder zu Gesicht, da an der neurologischen Klinik Prof. Jendrassiks der Herr Assistent Kollarit so liebenswürdig war, in derselben Position, in welcher er ihn mit der Echinococcusblase photographiert hatte, in geheiltem Zustande wieder zu photographieren. Auch der Nervenstatus wurde aufgenommen und folgt anbei:

Bei Johann Kállay ist der Halssympathicus verletzt. Symptome: Die Pupille ist rechts enger, die rechte Lidspalte ist enger, der rechte Bulbus steht weiter unten.

Ich stellte mit Atropineintropfungen einen Versuch an. Dieses wirkte auf die Pupille nicht. Andere Symptome der Sympathicuslähmung (wie weicherer Bulbus, Röte der Gesichtshälfte, andere vasomotorische Störungen. Veränderung der Hauttemperatur, Störungen in der Harn- oder Tränensekretion) sind nicht vorhanden. Die rechte Pupille erweitert sich beim Zwicken der Gesichts- oder Halshaut nicht, doch ist dieses Symptom nicht zu verwerten, da es auch auf der gesunden Seite fehlt.

Die Muskeln der rechten oberen Extremität, die kleinen Handmuskeln, die Flexoren und Extensoren des Unterarms, die Supinatoren und Pronatoren, sowie die Muskeln des Oberarms sind gelähmt.

Bloß die hintere und mittlere Partie des Deltoideus funktioniert ein wenig. Auch die rechten Pektoralmuskeln sind gelähmt.

Die elektrische Erregbarkeit ist in allen drei Anteilen des Deltoideus erhalten, an den anderen Muskeln ist vollständige Entartungsreaktion vorhanden, indem sie weder auf galvanische noch auf faradische Reize reagieren.

Sensibilitätsstörungen sind nicht vorhanden. Die Lähmung der rechten oberen Extremität spricht für eine Verletzung des Plexus brachialis, entspricht der Erbschen Plexuslähmung.

Ich empfehle Elektrisierung.

Nachdem wir in diesem Krankheitsverlaufe unstreitbar nach mehreren Richtungen hin schweren Folgen des Echinococcus colli begegneten, wird die möglichst frühe Diagnose und frühe operative Entfernung desselben zu unserer wichtigen Aufgabe. Ich glaube, wir machen keine überflüssige Arbeit, wenn wir die Symptome des

am Halse entwickelten Echinococcus und deren diagnostischen Wert untersuchen.

Den zuletzt mitgeteilten Fall von Halsechinococcus fand ich in der Nummer vom 25. August 1904 der Wiener klin. Wochenschrift, in welcher

Fig. 4.

Dr. Paul Graf (von der I. chirurg. Abteilung Prim. Büdingers im Allgemeinen Krankenhause) eine Krankengeschichte mitteilt. In dem Entwicklungsgange seines Falles finden wir einige für den Halsechinococcus charakteristische Momente, aus welchem Grunde ich den kurzen Auszug der Krankengeschichte weiter unten mitzuteilen Gelegenheit haben werde.

Die letzte statistische, zum Teil hierher gehörige Arbeit stammt aus dem Jahre 1898. Ihr Autor, Most, ist Sekundärarzt am St. Josefsspitale in Breslau.

Gleichfalls wertvoll ist für uns die diesbezügliche Publikation Güterbocks im 54. Bande des „Arch. für klin. Chir." aus dem Jahre 1893 „Über Echinococcus des Halses", in welcher wir auch Hinweise auf Bergmanns und Körtes Arbeiten finden; vorher erschien im 36. Hefte der „Deutsche Chirurgie" Riedels wertvolle Abhandlung, die eine kurze Zusammenfassung enthält. Gerulanos gibt, indem er über den Echinococcus multiplex schreibt, interessante Daten über dessen Verbreitungsweise im Organismus (Deutsche Zeitschrift für Chirurgie 1898, 48. Band, S. 372).

In diesen 5 Mitteilungen finden sich alle diesbezüglichen und bedeutenderen literarischen Daten.

Betrachten wir in erster Reihe die Lokalisation des Echinococcus. Wir lassen uns des breiteren nicht über die Bauch- und Brusthöhlen-Echinokokken aus, wir wollen uns bloß für die sogenannten peripheren Echinokokken interessieren. In der Benennung derselben halten wir einzig die Anschauung Marquets für richtig, der unter Muskel-Echinococcus bloß die innerhalb der bindegewebigen Muskelscheide entwickelten Blasen versteht und diesen muskulären Hydatiden können wir die Tavelschen perivaskulären und subaponeurotischen Hydatiden gegenüberstellen. Diese intra- und extramuskulären Hydatiden kann man als subfasciale Echinokokken bezeichnen, gegenüber den einfach oberhalb der Fascie, also subkutan entwickelten. Dies wäre also nach Mott die auch anatomisch richtige, einzig annehmbare Einteilung.

Auf dieser Grundlage finden wir also mit muskulärer und extramuskulärer Lokalisation die folgende Einteilung der Echinokokken, mit Ausschluß der Echinokokken der Körperhöhlen (Deutsche Zeitschr. f. Chir. Bd. 47, Seite 598). (Tabelle S. 347).

Differentialdiagnostisch wird den hereditären Verhältnissen (Tuberkulose, Lues) selbstverständlich eine wichtige Rolle zukommen, ebenso der Beschäftigung (Aktinoomyces) der Berührung mit Hunden; in unserem Falle hatten wir bloß nach dem infolge der Punktion erweckten Verdachte unseren Kranken nach dieser Richtung hin eingehender ausgefragt, wobei er nun erzählte, wie oft und intim er mit Hunden in Berührung kam.

Bezüglich der Entwicklung betont Güterbock, daß schon Hansen auf die Schnelligkeit des Wachstums aufmerksam gemacht hat, und daß Bergmann es für die Entwicklung der Halsechinokokken als charakteristisch bezeichnet hat, wenn ein bis dahin kleiner, umschriebener, indolenter Tumor stürmisch anwächst. Mit dieser stürmischen Vergrößerung kann eine im Inhalte der Cyste eingetretene infektiöse Eiterung einhergehen. Im allgemeinen jedoch ist es nach den am eigenen Falle gemachten Erfahrungen und

Körpergegend			Muskulärer Sitz	Extramuskulärer Sitz	Summa	
		Kopf	7	2	9	
		Hals	4	22	26	
		Rumpf	55	10	65	
Obere Extremität	Oberarm	Streckseitn	10	—	10	
		Beugeseite	9	4	13	
	Unterarm	Streckseite	1	—	1	
		Beugeseite	1	—	1	
Untere Extremität	Becken	Steiß	11	—	11	
		Ileopsoasgegend , . .	3	2	5	32
	Schenkel	Obere Adduktorengegend	18	9	27	
		Andere Teile des Schenkels	28	—	28	
		Unterschenkel, Wade, Poplitalgegend . . .	2	2	4	
		Summa	149	51	200	

den in der Literatur gesammelten Angaben meine Meinung, daß der Echinococcus am Halse eigentlich ein sich langsam, in Monaten oder Jahren, entwickelnder Tumor ist, ja, wie wir das aus dem Artikel Gerulenos wissen (Deutsche Zeitschr. f. Chir. 1898, Bd. 48, Seite 395) kann er jahrzehntelang, 30—40 Jahre lang, latent bleiben, ohne jedes Wachstum und ohne jede Vergrößerung. In der großen Zahl der Fälle jedoch kommen in der Zwischenzeit durch Zunahme des Blaseninhaltes plötzliche Vergrößerungen vor, wofür ich als Beispiel den Büdinger-Grafschen Fall in kurzem Auszuge mitteilen will.

Die 36 Jahre alte Hausmeisterin stellt sich am 11. Februar 1904 vor. Im Alter von 18 Jahren bemerkte sie zum ersten Male an der linken Seite des Halses einen Tumor, welcher innerhalb eines halben Jahres anwächst und Atembeschwerden verursacht. An der medizinischen Klinik wurden Jodoform-Glyzerineinreibungen verordnet, worauf die Atembeschwerden fortbleiben und der Tumor sich verkleinert. Vor 4 Jahren, also im Alter von 32 Jahren, wuchs der Tumor wieder, wieder traten Atembeschwerden auf. Auf Jodbehandlung verkleinert er sich und bleibt

konstant. 8 Wochen vor der Aufnahme rapide Vergrößerung, Atembeschwerden, die sich hier und da zu Erstickungsanfällen steigern. Herzklopfen, stechende Schmerzen, besonders beim Husten. Am 11. Februar nach außen vom Sternocleidomastoideus Einschnitt in die diffus fluktuierende Geschwulst. Entleerung großer Mengen mit stückeligen, membranösen Fetzen untermischten Eiters. Diagnose: Echinococcus.

Hier kam also die erste plötzliche Zunahme infolge der stürmischen Vergrößerung der Blase, die zweite infolge der Vereiterung derselben zustande. Diese plötzliche, sehr rasche Vergrößerung kann jedoch auch dadurch zustande kommen — was ich mit meinem Falle beweisen kann, und was ich sonst irgendwo erwähnt fand —, daß der Tumor während seines Wachstumes eines der großen Gefäße zu arrodieren vermag und daß hieraus eine Blutung entsteht, welche unter der Fascie die Blase umspült und dieselbe durch Bildung von Blutgerinnsel plötzlich mehr oder weniger vergrößert. Sehr interessant war die bei der Aufnahme unseres Kranken beobachtete ausgedehnte Pulsation in jeder Richtung der Geschwulst. Hier hat also nicht etwa die Vergrößerung des Echinococcus das plötzliche Wachstum verursacht, sondern die ausströmenden und die Blase umgebenden Blutgerinnsel. Als die Organisation der Blutgerinnsel begann, hörte die bei der Aufnahme beobachtete Pulsation auf und war nicht mehr zu fühlen. Während der Operation sahen wir, in welch dicker Blutgerinnsel- und Fibrinschicht die auch an ihrer Wand blutig belegte Cyste lag.

Solange die Geschwulst klein ist, wird in den anamnestischen Angaben von einer Schmerzhaftigkeit derselben keine Rede sein. Hat der Tumor eine gewisse Größe erreicht, finden wir besonders bei einzelnen Bewegungen, beim Husten, stechende Schmerzen erwähnt. In einzelnen Fällen kann die wachsende Geschwulst außerordentliche Schmerzen verursachen, besonders wenn sie in ihrem Wachstum den Plexus cervicalis oder brachialis erreicht hat. Gleichzeitig mit dem Schmerze als diagnostischem Momente, müssen wir des bei der Entwicklung chirurgischer Erkrankungen so oft eine Rolle spielenden Traumas gedenken, da der Kranke in vielen Fällen die Entwicklung seines Leidens entschieden mit einem Trauma in Zusammenhang bringt.

Nach Boncour und Daulos würde sich der Embryo dort niederlassen, wo das Trauma das Gewebe zerstört oder Ernährungsstörungen gesetzt hat. Diesbezüglich gibt Gerulanos jener Anschauung Ausdruck, daß hierdurch die freie Zirkulation der Embryonen

vorausgesetzt werden müßte, daß dies jedoch bloß ausnahmsweise angenommen werden kann, könnte man das Trauma in den allerseltensten Fällen mit der Entwicklung des Echinococcus in Zusammenhang bringen. Die Rolle des Traumas kann man sich eher so erklären, daß der latente Echinococcus nach der Einwirkung des Traumas bemerkt wird oder daß die bis dahin in Ruhe gewesene Blase infolge des Traumas rapid zu wachsen beginnt und erkennbar wird.

Oft zwingt das Auftreten von Atembeschwerden den Patienten zum Arzte. Auch Erstickungsanfälle können beim reinen Halsechinococcus auftreten, ebenso wie bei den Echinokokken der Thyreoidea.

Je nachdem der Echinococcus intra- oder extramuskulär ist, nimmt er im Sternocleidomastoideus oder unter demselben seinen Ursprung. Marguet fand von 130 genau beschriebenen Muskelechinokokken bloß drei am Halse, alle drei im Sternocleidomastoideus. In der Muskulatur des Kopfes 6 Fälle. Die Halsechinokokken entwickeln sich an der Seite des Halses, unter dem Ohre hinunter bis zu der Fossa supraclavicularis. In der überwiegenden Zahl der Fälle treten sie in der unmittelbaren Nähe der Gefäßscheide, den Sternocleidomastoideus aufhebend nach außen von demselben auf, später auch am inneren Rande des Sternocleidomastoideus auftretend, so daß sie zwei in der Tiefe kommunizierende Geschwülste zu bilden scheinen. Schon Hansen wußte vor 26 Jahren („Diagnose des äußeren Echinokokken". Deutsche Zeitschr. f. Chir. 3. Bd., Seite 354), daß die peripheren Echinokokken mit Vorliebe ihren Ursprung an den Gefäßscheiden nehmen, und zwar aus der Gefäßscheide der Carotis und der Subclavia. Most konnte den Zusammenhang der Echinokokken des Schenkels mit den großen Schenkelgefäßen zweifellos nachweisen. (Deutsche Zeitschr. f. Chir. 1897, Bd. 47, Seite 590.)

Verblutungen sind infolge der Arrosion großer Gefäße durch den Echinococcus zweifellos vorgenommen, was von den in septischen Fällen vorkommenden tödlichen Blutungen aus der Wunde wohl zu unterscheiden ist. Im Falle Körtes trat die Verblutung infolge der Arrosion der Intercostalis suprema ein, in anderen Fällen spielt die Subclavia und die Carotis eine Rolle. Eine totale Obliteration der Suclavia war im Falle Dixons vorhanden, dieselbe war in einen soliden Strang umgewandelt, die Pulsation der Radialis war seit einem halben Jahre nicht zu tasten und in der Hand derselben Seite war Hypästhesie vorhanden. Im Falle Tillaux finden wir es besonders betont, daß selbst nach Ausräumung der

Echinococcus-Blase der Radialpuls nicht mehr zurückkehrte, so daß auch hier nicht von Kompression, sondern bloß von einer Obliteration die Rede sein kann. Das ist in unserem Falle besonders und in gesteigertem Maße der Fall, insofern an der ganzen rechten, oberen Extremität kein Puls zu fühlen ist, und der Arm, besonders jedoch der Unterarm kontrahiert, atrophisch, in seiner Ernährung und Funktion zurückgeblieben ist.

In entsprechenden Fällen mag für die Diagnose der Umstand bezeichnend sein, daß der Echinococcus gleichzeitig auch an anderen Stellen des Körpers vorkommt, oder daß bei dem auf Halsechinococcus verdächtigen Kranken schon an anderer Stelle ein Echinococcus diagnostiziert oder operiert war. In dem von Körte referierten Wilmsschen Falle litt der Kranke neben dem Halsechinococcus auch an Leberechinococcus. Im Falle Erichsens, wie wir das aus den Mitteilungen Güterbocks wissen, trat 7 Jahre nach der Operation eines Leberechinococcus ein Echinococcus am Halse auf.

Ich will hier erwähnen, daß in der ungarischen Literatur Makara im Juni 1889 (Gyógyászat) in seiner über die cystischen Geschwülste am Halse geschriebenen Arbeit einen Fall von Echinococcus colli erwähnt.

Die kurze Krankengeschichte desselben will ich in vollem Umfange mitteilen: Das 20 Jahre alte Mädchen, Magd, stellte sich am 14. November 1888 im Spitale vor. Unterhalb des linken Ohres befindet sich eine hühnereigroße, scharf begrenzte, bewegliche Geschwulst, welche von normal aussehender, in Falten abhebbarer Haut bedeckt ist, und deutlich fluktuiert.

Bei der Incision entleerte sich eine durchsichtige Flüssigkeit und viele (beiläufig 50) erbsen- bis bohnengroße und größere, durchscheinende, grauweiße Blasen. Sowohl die mit dem Löffel entfernte Wand der Mutterblase als auch die Wand der kleinen Blasen erwies sich unter Mikroskop als eine mehrschichtige Chitinhülle, doch ist nirgends ein Hacken zu sehen, es waren also sogenannte Acephalocysten. Nach der Operation ging die Heilung in Form der Granulation vor sich, etwas hinausgeschoben durch einen im Januar 1889 aufgetretenen Magenkatarrh mit Urticaria, so daß die Kranke bloß am 28. Januar mit einer 1 cm langen, beweglichen Narbe das Spital verließ. Ob hier der Magenkatarrh und die Urticaria nicht etwa infolge des Platzens einer inneren Cyste aufgetreten war, und ob nicht auch dieser Fall unter jene gehört, in

welcher neben dem Echinococcus am Halse auch in anderen Organen ein Echinococcus saß?

Nachträglich erfuhr ich, daß Dr. Felix Beck von der Abteilung Prof. Herczels im St. Istvan-Spitale 1896 in der 27.—28. Nummer des Orvosi Hetilap einen hierher gehörigen Fall unter dem Titel „Über Echinococcuscysten am Halse" veröffentlicht hat. Der durch Liebenswürdigkeit Prof. Herczels mir übermittelte Sonderabdruck enthält die detaillierte Besprechung des Falles.

Schließlich fungiert als diagnostisches Moment die Fluktuation, welche bei genügender Füllung der Cyste in mehreren Fällen vorhanden war.

Das Hydatiden-Schwirren jedoch finden wir, vom Falle Hansens, in welchem er es zweifellos nachwies, abgesehen, kaum jemals erwähnt.

Eine richtige, operative Therapie wird bei der Behandlung der Echinokokken am Halse unter den heutigen Verhältnissen bloß die vollständige Ausrottung sein können, wobei wir jedoch immer mit der eventuellen Arrosion der großen Gefäße rechnen müssen, damit während oder nach der Operation der Kranke von der Gefahr des Verblutens nicht bedroht sei.

XVIII.

Aus der II. chirurgischen Klinik der Universität Wien.
(Vorstand: Prof. Dr. J. Hochenegg.)

Über das Sarkom der weiblichen Brustdrüse.

Von

Dr. J. Finsterer,
gewes. Operationszögling u. Demonstrator der Klinik.

Gegenüber dem Carcinom der Mamma, das in den letzten Jahrzehnten wiederholt den Gegenstand ausführlicher Arbeiten und umfassender Statistiken bildete, hat das Sarkom der Brustdrüse immer nur eine untergeordnete Rolle gespielt. Der Grund hierfür liegt einerseits in der Seltenheit der Erkrankung, andererseits in der früher vielfach verbreiteten Ansicht, daß dem Sarkome wegen seiner geringeren Malignität nicht dieselbe Aufmerksamkeit gebühre wie dem Carcinom. Die Seltenheit der Erkrankung kann rückhaltslos zugegeben werden. Nach dem Materiale unserer Klinik ist die Frequenz in den letzten 29 Jahren (1877—1906) mit 6 Proz. aller Tumoren anzuführen. Denn es fanden sich unter 800 Tumoren der weiblichen Brustdrüse 681 Carcinome, 66 Fibroadenome und Cystadenome, 48 Sarkome und Cystosarkome und 5 Cysten. Unsere Frequenzzahl liegt zwischen den Angaben von Poulsen (9,3 Proz. aller Tumoren), Schmidt (7,03 Proz.), Gebele (9,1 Proz.) und Rosenstein, welch letzterer unter 171 Fällen maligner Tumoren 9 Sarkome (5,26 Proz.) verzeichnen konnte. Diese Frequenzzahl sinkt auf 3 Proz., wenn man unter genauer Würdigung der klinischen Symptome jene Formen von Sarkomen ausscheidet, die von Johannes Müller zuerst als Cystosarcoma phylloides beschrieben wurden. Über die Entstehung dieser Tumoren, ihre anatomische Zugehörigkeit und vor allem ihre prognostische Einreihung, ob benign oder malign, sind die Ansichten seit jeher geteilt.

Virchows Lehre ging dahin, ein Cystosarkom sei im wesentlichen hervorgegangen aus einer sarkomatösen Wucherung im interstitiellen Bindegewebe unter gleichzeitiger cystischer Erweiterung der natürlichen Höhlen und Kanäle. Er betont aber auch, daß der Ausdruck vielfach als klinischer Sammelname für verschiedene Arten cystischer Geschwülste (multilokuläre Cystadenome) diene. Billroths Urteil ist speziell für unsere Fälle, die ja seiner Klinik entstammen, maßgebend. Er räumt diesen Tumoren, die anatomisch zweifellos eine gewisse Verwandtschaft mit den Adenomen und Sarkomen zeigen, diesen gegenüber eine gesonderte Stellung ein und macht ihre Einteilung in prognostischer Hinsicht abhängig von der Beschaffenheit des Grundgewebes, wobei er gleichzeitig darauf hinweist, daß diese Tumoren trotz ihrer Größe selten infektiös werden und zur Metastasierung führen. Schimmelbusch gelangte auf Grund eingehender anatomischer Studien zu dem Resultate, daß das Cystosarkom mit dem Fibroadenom identisch sei und daß es nur eine weiter vorgeschrittene Entwicklungsstufe desselben darstelle, daher eine Sonderstellung und vor allem die Zurechnung zu den Sarkomen keine Berechtigung habe. Diese Ansicht wurde in der letzten Zeit auch von König geteilt. Haeckel betont zwar auch die nahe Verwandtschaft dieser Tumoren mit dem intracanalikulären Fibroadenom, will sie aber doch wegen gewisser Eigentümlichkeiten getrennt wissen und schlägt den Namen: „Cystoma papilliferum mammae" vor, da der Name „Cystosarkom" nur mehr dort anwendbar sei, wo bei einer mit Cystenbildung kombinierten sarkomatösen Neubildung das sarkomatöse Gewebe überwiegt. v. Angerer ist der Ansicht, daß die von Schimmelbusch gewonnenen Untersuchungsresultate wohl nicht für alle Fälle Geltung haben, daß man daher das relativ häufig vorkommende Cystosarkom gesondert einreihen und beurteilen müsse.

Die in den letzten Jahren erschienenen statistischen Arbeiten von G. B. Schmidt und Gebele handeln nun in der Tat das Cystosarkom bei Besprechung der Sarkome ab, während Rosenstein diese Tumoren ganz ausscheidet, was vieles Eigentümliche seiner Fälle bezüglich Frequenz und Verlauf erklärt.

Es ist also in Anbetracht dieser noch immer bestehenden Meinungsverschiedenheiten und unter Berücksichtigung des Umstandes, daß mir nur die einfache histologische Diagnose ohne genauere Detailangaben zur Verfügung steht, schwer zu entscheiden, welche Cystosarkome oder ob überhaupt alle auszuscheiden sind. Letzteres ist aber deswegen nicht möglich, weil in einem Falle der maligne Charakter durch die rasch auftretenden Rezidiven und die schließliche Generalisation des Leidens und den tödlichen Ausgang unzweifelhaft erwiesen wurde. Ich glaube daher der Wirklichkeit in der Weise am nächsten zu kommen, daß die Fälle zwar bei den Sarkomen berücksichtigt, doch bei den meisten Punkten getrennt gewürdigt werden.

In dem Zeitraume von 1877—1903 gelangten 46 Frauen[1]) zur

1) Über 3 Sarkome bei Männern siehe diese Zeitschrift, Bd. 84, S. 227.

Aufnahme, bei denen wegen Sarkom ein operativer Eingriff ausgeführt werden mußte. Da in 6 Fällen die klinische Diagnose nicht durch den Vermerk der mikroskopischen Untersuchung erhärtet ist, so konnten dieselben naturgemäß nicht ohne weiteres verwertet werden. Die übrigen Fälle verteilen sich nach dem pathologisch-histologischen Befunde:

Cystosarkome	18	Fälle
Fibro(Spindelzellen-)sarkome	10	„
Myxosarkome	5	„
Rundzellensarkome	6	„
Lymphosarkom	1	„
Summe	40	Fälle

Ätiologie: Im allgemeinen werden für die Entstehung der Sarkome dieselben ätiologischen Momente herangezogen wie beim Carcinom, wenn auch die besondere Bedeutung einzelner Momente größeren Schwankungen unterworfen ist.

Während das Alter der an Carcinom erkrankten Frauen in der Durchschnittszahl mit 45—50 Jahren berechnet wird, schwanken die Angaben beim Sarkom innerhalb bedeutender Grenzwerte.

So fand Horner für seine 14 Fälle ein durchschnittliches Alter von 39,15 Jahren, während Gebele für die an der Münchner Klinik zur Beobachtung gelangten 34 Fälle ein Überwiegen der Fälle im 6. Dezennium (14 Fälle bei einer Durchschnittszahl von 51,2 Jahren) konstatieren konnte. Groß, der anschließend an 19 eigene Fälle 137 Fälle aus der Literatur bis 1887 zusammenstellte, kam zu dem Schlusse, daß das Spindelzellensarkom und Cystosarkom mehr die funktionierende Mamma befalle (Durchschnittsalter 36 J., 7 Mon., bezw. 38 J., 5 Mon.), während die Riesen- und Rundzellensarkome vorwiegend zur Zeit der beginnenden physiologischen Rückbildung beobachtet werden (Durchschnittszahl 48 Jahre).

Um bei unserm Materiale einen Überblick über das Alter zur Zeit des Beginnes zu haben, wurden die Fälle in Gruppen nach Jahrzehnten zusammengestellt, nach Abzug der in der Anamnese angegebenen Entwicklungsdauer. (Tabelle S. 355).

Es zeigt sich also für unsere Fälle kein wesentlicher Zeitunterschied zwischen den einzelnen Formen des Sarkomes, wie ihn Groß aus den Fällen der Literatur berechnen konnte; allerdings sind unsere Fälle an Zahl bedeutend zurückstehend, dafür gehören sie aber derselben Station an.

Von den 40 Frauen waren 30 verheiratet, 10 ledig. Nie geboren haben 10 Frauen (darunter eine Verheiratete), in 10 Fällen

Alter bei Beginn der Erkrankung	Cysto-sarkome	Spindelzel-lensarkome	Rundzellen-sarkome	Summe
unter 20 Jahre	1 (17 Jahre)	0	0	1
21—30 „	2	2	0	4
31—40 „	4	4	2	10
41—50 „	8	4	4	16
51—60 „	2	2	1	5
61—70 „	1	3	—	4
Summe	18	15	7	40
Durchschnittswert	40,88 Jahre	43,8 Jahre	42,71 Jahre	42,3 Jahre

fehlen diesbezügliche Angaben. Das Verhalten der einzelnen Sarkomformen zu der Zahl der Geburten ist folgendes:

Zahl der Geburten	Keine	1	2	3	4	5	7	8	10	
Cystosarkome	4	1	2	2	1	—	1	2	2	15
Fibro-, Myxo- und Spindelzellensarkome	4	1	1	1	—	2	—	—	—	9
Rundzellensarkome	2	2	—	1	—	1	—	—	—	6
Summe	10	4	3	4	1	3	1	2	2	30

Ohne aus der geringen Anzahl bindende Schlüsse ziehen zu wollen, hat es doch den Anschein, daß sich das Cytosarkom eher in Brustdrüsen entwickelt, die durch wiederholte Geburten und Laktationen zum Höhepunkt der physiologischen Funktion gelangten, daß die anderen Sarkome sich annähernd gleich verhalten bezüglich der Zahl der Frauen, die nicht geboren haben.

Von den 40 Frauen haben 12 ihre Kinder selbst gestillt, dabei bekam nur 1 Frau im Anschluß an die Laktation eine Mastitis; eine Frau konnte ihre Kinder wegen Milchmangel nur ganz kurze Zeit selbst stillen. Während dabei beide Mammae gleichmäßig verwendet wurden, gibt eine Frau an, ihr Kind nur an der später erkrankten Mamma gestillt zu haben wegen leichten Wundwerdens der 2. Mamma, weshalb die erstere größer wurde und sich härter anfühlte.

Während Laktation und Mastitis beim Sarkom von viel geringerer Bedeutung sind als beim Carcinom, finden wir das Trauma in 6 Fällen = 6,7 Proz. verzeichnet, wobei ein ätiologischer Zusammenhang sehr wahrscheinlich ist. Gebele konnte das Trauma

sogar mit 26 Proz. bewerten, wobei allerdings in einigen Fällen der Zusammenhang nicht gesichert erscheint. In unseren Fällen handelte es sich um ein Anstoßen an einen spitzen Gegenstand mit Auftreten von Schmerzen und Schwellung. Nur in einem Falle (Lymphosarkom) ist die Art des Traumas nicht genauer angegeben, sie betraf aber eine Mamma im Stadium der Laktation. Wenn auch der Zusammenhang oft nicht so eindeutig zutage liegt, wie dies bei den Sarkomen der Extremitäten der Fall ist, worauf Röpke in einer ausführlichen Arbeit über die Bedeutung des Traumas in letzterer Zeit wieder hingewiesen hat, so dürfte doch unter allen anderen Momenten ihm auch hier der erste Platz eingeräumt werden.

Die hereditäre Belastung findet sich nur in 2 Fällen angegeben insofern, als einmal die Mutter an Krebs gestorben sein soll, in einem zweiten Falle die Schwester gleichzeitig an einem inoperablen Rezidivcarcinom der Mamma litt (Operation vor 1 Jahr). Von einer sarkomatösen Neubildung findet sich kein Fall.

Symptome und Verlauf.

Während beim Carcinom das klinische Bild ein mehr gleichförmiges ist, zeigt das Sarkom je nach der anatomischen Beschaffenheit oft bedeutende Unterschiede, besonders was die Zeitdauer der Erkrankung und die dabei erlangte Größe betrifft.

Was das Allgemeinbefinden der Frauen anlangt, so findet sich dasselbe selbst bei relativ großen Tumoren und langem Bestande weniger gestört als beim Carcinom; meist zeigen die Frauen ein sonst gesundes Aussehen, das trotz wiederholter Rezidiven andauern kann (Fall 17). Eine Abmagerung wird nur in 3 Fällen verzeichnet, darunter eine ausgesprochene Kachexie (Lymphosarkom Fall 23). Bei den sehr großen Cystosarkomen ist ein gewisser Grad von Abmagerung mehr auf die Größe des Tumors als auf eine gleichzeitige Kachexie zu beziehen.

Bezüglich der Seite, die Sitz des Tumors ist, kann ebenso wie bei den benignen Tumoren und den Carcinomen ein Überwiegen der linken Seite konstatiert werden. Es saß der Tumor

in der linken Mamma . . .	23 mal
in der rechten Mamma . .	16 „
beiderseits	1 „

Ob dabei nur der Zufall eine Rolle spielt oder ob nicht doch gewisse Erklärungsmomente herangezogen werden müssen, soll an

anderer Stelle in Erwägung gezogen werden. Die doppelseitige Erkrankung betrifft einen Fall von Fibrosarkom (Nr. 2), sie wurde jedoch nicht gleichzeitig beobachtet, sondern die Operation der einen Mamma lag 6 Jahre zurück.

Die Lokalisation in den einzelnen Quadranten der Mamma läßt sich bei der Größe der Tumoren vor der Operation oft nur anamnestisch bestimmen. Es saß die Geschwulst bei Beginn

im äußeren oberen Quadranten . . .	3 mal
„ „ unteren „ . . .	3 „
„ inneren oberen „ . . .	1 „
„ „ unteren „ . . .	2 „
in der äußeren Hälfte	4 „
„ „ inneren „	1 „
„ „ oberen „	1 „
zentral	5 „
Summe	20 mal

Die Erkrankung beginnt mit einem bohnen- bis walnußgroßen verschieblichen Knoten, der verschieden rasch wächst. Deshalb zeigt auch die Zeitdauer von der ersten Beobachtung bis zum Einsetzen der chirurgischen Behandlung bedeutende Differenzen. Dabei muß noch auf einen Umstand hingewiesen werden, der bei der Bestimmung derselben große Schwierigkeiten bereitet und dem subjektiven Urteil großen Spielraum gewährt, daß nämlich Tumoren jahrzehntelang unverändert bestehen können und auf irgendeine Veranlassung hin plötzlich rapid zu wachsen beginnen. In solchen Fällen wird man wohl mit Recht an einen anfangs benignen Tumor denken, der erst sekundär sarkomatös degenerierte, ein Vorgang, der ja auch histologisch sichergestellt ist (Schmuckert u. a.). Gerade der Umstand kann uns die großen Unterschiede bezüglich der Zeitdauer erklären und auch in den 9 von Rosenstein mitgeteilten Fällen mit einer Durchschnittsdauer von nur 5,5 Monate scheint neben der besonderen Malignität auch diese Art der Zeitberechnung eine Rolle zu spielen. Gebele, Horner weisen andrerseits wieder auf den bedeutend langsameren Verlauf des Sarkoms gegenüber dem Carcinom hin.

Wenn wir unsere Fälle diesbezüglich verwerten wollen, so finden wir, daß die Cystosarkome und Spindelzellensarkome eine durchschnittlich längere Entwicklungsdauer aufweisen als das Carcinom (25,46 Monate und 18,33 Monate: 16,29 Monate beim Carcinom), während das Rundzellensarkom sich als bedeutend

maligner erweist und die Dauer nur 9,4 Monate beträgt. Dabei bin ich mir vollständig bewußt, daß man wegen der großen Zeitdifferenzen eigentlich nicht mit Durchschnittswerten Vergleiche anstellen darf, wie ich bei Besprechung des Carcinoms hervorheben werde. Den Befunden Rosensteins kommen unsere Zahlen etwas näher, wenn wir den Eintritt des rapiden Wachstums für die Zeitrechnung benutzen [Spindelzellen(Fibro-)sarkome 10.2 Monate, Rundzellensarkome 7 Monate].

In den Anfangsstadien fehlen die Schmerzen in der Regel. nur in einem Falle (Cystosarkom Nr. 54/1881) wurde die 33jährige Frau durch stechende Schmerzen auf einen fast eigroßen Tumor der rechten Mamma aufmerksam gemacht. Nach dem Einsetzen des raschen Wachstums werden die Schmerzen etwas häufiger (6 Fälle), bleiben aber in ihrer Frequenz dem Carcinom gegenüber zurück.

Die Größe des Tumors wechselt nach der Zeitdauer und der Natur des Sarkoms. Daß die Cystosarkome eine ganz bedeutende Größe erreichen können, ist bekannt; unter unseren Fällen zeigten sie 4 mal Mannskopfgröße und darüber, dabei reichte der Tumor in einem Falle (54jährige Frau P.-Nr. 198/1884, Dauer 12 Jahre, rasches Wachstum seit 7 Monaten) bis fast an den Darmbeinkamm heran. Die Spindel- und Rundzellensarkome bilden walnuß- bis faustgroße Tumoren, die nur bei gleichzeitigem Vorhandensein von cystischen Erweichungen oder bei Kombination mit eigentlichen Cystosarkomen auch Mannskopfgröße erreichen können (2 Fälle). Die Konsistenz der Tumoren ist eine derbe, nur bei den Rundzellensarkomen kann sie weich elastisch werden und sogar Fluktuation vortäuschen, die bei Vorhandensein größerer cystischer Hohlräume sich naturgemäß deutlich ausgeprägt findet.

Das Übergreifen des Tumors auf die Umgebung zeigt sich in einer Fixation der Haut, die einer Ulceration Platz machen kann. in Verwachsungen mit der Muskulatur oder dem Thorax. Daß die Mammilla beim Sarkom in der Regel nicht eingezogen ist, wird von den Autoren allgemein hervorgehoben. Es kann daher das Eingezogensein derselben in Zusammenhang mit anderen Symptomen eine klinische Fehldiagnose als Carcinom bedingen, wie es auch in einem unserer Fälle zutraf.

Die Fixation der Haut am Tumor wurde in 10 Fällen konstatiert, darunter 4 mal bei großen Cystosarkomen, in weiteren 5 Fällen (1 Cystosarkom) war es bereits zur Exulceration gekommen, so daß ein Mitergriffensein der Haut 15 mal = 37,5 Proz.

verzeichnet werden kann. Dabei muß allerdings zugegeben werden, daß bei den großen Cystosarkomen das Symptom der Fixation der Haut wegen der starken Spannung derselben nur schwer zu erheben ist und selbst bei Vorhandensein außerdem noch als Endprodukt eines gleichzeitigen Entzündungsprozesses aufgefaßt werden kann. Ähnlich verhält es sich bei denselben auch mit der Exulceration, die, an den tiefsten Punkten gelegen, eine Druckusur der Haut durch den schweren Tumor darstellt, begünstigt durch eine unzweckmäßige Behandlung mit sogenannten „Zugpflastern". Die Geschwürsbildung findet sich außerdem in 4 Fällen von Spindelzellensarkomen, während wir sie bei den Rundzellensarkomen überhaupt vermissen.

Ein Übergreifen auf die Fascie des großen Brustmuskels und auf diesen selbst konnte in 7 Fällen = 17,5 Proz. klinisch gefunden und durch den Operationsbefund bestätigt werden. Darunter finden sich 4 Fibrosarkome, 1 Rundzellen-(alveolares)Sarkom und außerdem 2 Cystosarkome. Dieses Verhalten letzterer gibt einen Hauptgrund dafür ab, die Cystosarkome doch nicht ganz von den Sarkomen zu trennen.

Die Fixation am Thorax findet sich in zwei Fällen von Spindelzellensarkomen, einmal gleichzeitig mit Exulceration der Oberfläche, in einem 2. Falle als Rezidiv nach einer auswärts ausgeführten Exstirpation.

Was die Erkrankung der regionären Drüsen anlangt, so kommt sie zwar vor, steht aber weit hinter dem Carcinom zurück.

Gebele fand das Verhältnis 7:73 Proz.; Rosenstein hingegen betont, daß in mehr als der Hälfte der Fälle die Drüsenschwellung bereits klinisch nachweisbar war, daß aber bei der Operation dieselbe in sämtlichen Fällen angetroffen werden konnte. Damit findet er sich allerdings in einem Widerspruch mit Horner, Poulsen, Groß und Gebele, wofür die außerordentliche Malignität und der stürmische Verlauf der Erkrankung die nötige Aufklärung geben.

In unseren Fällen ließ sich eine Schwellung der axillaren Drüsen 8 mal klinisch konstatieren und konnte in 3 weiteren Fällen bei der Ausräumung der Achselhöhle angetroffen werden. Dabei findet sich 3 mal die positive Angabe, daß es sich nur um eine entzündliche Schwellung handelte. Eine mikroskopische Untersuchung ist leider in keinem der anderen Fälle verzeichnet, wenn auch die klinischen und makroskopischen Eigenschaften eine neoplastische Infiltration annehmen lassen. Daß die Lymphdrüseninfektion tatsächlich vorkommt, beweisen die 3 Fälle von Groß

und ein von Credé mitgeteilter Fall.[1]) In 2 Fällen waren außerdem die supraclavicularen Drüsen erkrankt, die ebenfalls entfernt wurden.

Die Diagnose des Mammasarkoms kann oft auf große Schwierigkeiten stoßen. Kleine, kurze Zeit bestehende Sarkome können wegen ihrer Beweglichkeit mit Fibroadenomen verwechselt werden, die exulcerierten Spindelzellensarkome täuschen, wenn auch noch Drüsenschwellung vorhanden ist, ein Carcinom vor. Handelt es sich um solide, in der letzten Zeit sehr rasch gewachsene Tumoren von einer bestimmten Größe (faustgroß), fehlt dabei die Drüseninfiltration und die bei einer derartigen Größe beim Carcinom fast stets deutlich ausgeprägte Fixation am Muskel, so kann man an ein Sarkom denken. Daß die großen, am Thorax prominenten Cystosarkome fast keine diagnostischen Schwierigkeiten bereiten, ist naheliegend, dafür aber ist ihre prognostische Bedeutung in jedem Falle erst zu bestimmen.

Die Prognose der Erkrankung ist abhängig in erster Linie von der Natur des Tumors, dann von der Ausdehnung der ersten Operation und endlich von der Zeitdauer und der lokalen Ausbreitung zur Zeit der Operation.

Am günstigsten ist sie beim Cystosarkom; von den 18 Fällen blieben 12 Frauen 8—26 Jahre rezidivfrei = $^2/_3$ sämmtlicher Fälle, über 5 Fälle konnten keine weiteren Nachrichten erlangt werden, nur ein Fall starb 6 Jahre nach der ersten Operation, nachdem nach 4 Jahren wegen eines großen Rezidivtumors die Frau an der Klinik, nach 1 Jahr wegen neuerlichem Lokalrezidiv auswärts operiert worden war, an lokalem Rezidiv und Lebermetastasen.

Von den Spindelzellen- und Fibrosarkomen (10 Fälle) blieben rezidivfrei 7—24 Jahre 3 Frauen, = $^1/_3$ der Fälle, außerdem ist eine Frau nach 2 maliger Rezidivoperation seit 4 Jahren 3 Monaten vollkommen gesund und rezidivfrei (ärztliche Mitteilung).

Von den 7 Fällen von Rundzellensarkom ist nur eine Frau seit 16 Jahren gesund (in der rechten Mamma kleinzelliges Rundzellensarkom, in der linken ein Skirrhus), die übrigen 6 Frauen erlagen einem lokalen Rezidiv und inneren Metastasen; es würde also, wenn man trotz der geringen Anzahl eine Berech-

1) Siehe diese Zeitschrift, Bd. 84, S. 225.

nung nach Prozenten ausführte, die Heilungsziffer 14,28 Proz. betragen.

Von den 5 Myxosarkomen blieb ein Fall 11 Jahre rezidivfrei, 3 starben an Rezidive, über den letzten Fall konnte nichts eruiert werden.

Die in unseren Fällen eingeschlagene Therapie bestand in der Exstirpation des Tumors, in der Amputatio mammae allein oder unter Mitnahme des Pectoralis major, in der Ausräumung der Axilla und 2 mal der Supraclaviculargrube. Der übliche Ausdruck Amputatio mammae bedeutet wohl eine Exstirpatio mammae totius, die allerdings erst durch die Mitnahme der Pektoralfascie gesichert erscheint. In 5 Fällen war der ersten Operation an der Klinik bereits eine Exstirpation des Tumors oder eine partielle Entfernung der Mamma vorausgegangen, es lag also eine Art Rezidive bereits vor.

Zur Beurteilung des Wertes der einzelnen Operationsmethoden wurde die folgende tabellarische Übersicht zusammengestellt:

Cystosarkome.

Operation	rezidivfrei	lokales Rez.	† inneren Metast.	Innerhalb 3 Jahren an interkurrent. Erkrankung gestorben oder unbekannt
Exstirpation des Tumors	4	1	0	2
Amputatio mammae	6	0	0	3
A. m. † Entferng. des M. pectoralis	2	0	0	0
Summe	12	1	0	5

Rundzellensarkome.

Operation	rezidivfrei	lokales Rez.	† inner. Metast.	unbekannt
Exstirpation des Tumors	0	2	0	0
Amputatio mammae	1	4	0	0
Summe	1	6	0	0

Spindelzellen-Fibro-Myxosarkome.

Operation	rezidivfrei	lokales Rez.	† innere Metast.	Innerhalb 3 Jahren an interkurr. Krankh. † oder unbekannt
Exstirpation des Tumors	2	0	1	3
Amputatio mammae	1	0	1	0
A. m. u. Entfernung des Pectoral. maj.	1	3	1	1
A. m. u. Pectoralis u. Periost der Rippen	0	0	0	1
Summe	4	3	3	5

Die Ausräumung der Achselhöhle und die Exstirpation palpabler Drüsen wurde in Kombination mit der Entfernung der ganzen Brustdrüse 14 mal ausgeführt und zwar je 6 mal beim Cystosarkom und Spindelzellensarkom, 2 mal bei Rundzellensarkom. In einem Falle von Spindelzellensarkom, wo die Ausräumung unterlassen worden war, mußte sie nach 4 Monaten wegen zunehmender Schwellung der Achseldrüsen nachgeholt werden. In 2 Fällen von Rundzellensarkomen mußte wegen Schwellung der supraclavicularen Drüsen die Schlüsselbeingrube ausgeräumt werden. In einem Falle erwies sich bei der Ausräumung der Axilla wegen Übergreifens auf die Gefäße die Unterbindung der Arteria und Vena axillaris als notwendig, ein Eingriff, der ohne weitere schädliche Folgen verlief.

Außer diesen 40 operativen Eingriffen wurden noch 7 Rezidivoperationen an der Klinik ausgeführt, die in Exstirpation des Tumors mit dem verwachsenen Muskel, einmal unter Mitnahme des Periostes adhärenter Rippen und gleichzeitiger Resektion der Vena axillaris bestanden.

Bei diesen 47 Operationen ist kein Todesfall zu verzeichnen. Der Wundverlauf war nie durch eine schwerere Infektion gestört, vorübergehende Eiterung wurde wohl anfangs im Zusammenhang mit den angewandten Antisepticis mehrmals konstatiert.

Wenn man nach der vorausgeschickten Übersicht die einzelnen Operationsmethoden bewerten will, so muß man sagen, daß man bei

den Cystosarkomen, wenn sie nicht zu umfangreich sind, mit der Exstirpation des Tumors Dauerheilungen erzielen kann, daß man dabei aber vor einer Art Rezidive nie sicher ist, die bei Entfernung der ganzen Brustdrüse ausbleibt. Auch bei den soliden Spindelzellen- und Myxosarkomen kann diese Art des Eingriffes ausreichen, die Aussichten auf Dauerheilungen sind jedoch viel geringer, da selbst die Amputatio mammae nicht vor Rezidiven schützt. Bei den malignen Rundzellensarkomen ist die Exstirpation des Tumors allein vollkommen wertlos (keine Heilung). Unsere Fälle gehören zumeist einer Zeitperiode an, wo die radikalen Operationsmethoden des Mammacarcinoms noch nicht geübt, oder allgemein anerkannt wurden; es wurde daher immer nur nach dem jeweiligen lokalen Befunde verfahren. Das erklärt es auch, warum wir trotz der von den Autoren betonten Seltenheit des lokalen Rezidivs beim Mammasarkom doch eine große Anzahl finden. Ein Vergleich dieser Resultate der Entwicklungsperiode mit den nach radikalen Grundsätzen operierten Fällen (Gebele unter 34 Fällen nur 2 lokale Rezidive) fordert dazu auf, auch auf das Mammasarkom die Radikaloperation nach Heidenhain und Rotter in jedem Falle als Methode auszudehnen, wodurch man die lokalen Rezidiven noch mehr als beim Carcinom herabsetzen und sich durch gleichzeitige Ausräumung der Axilla vor den allerdings seltenen Drüsenrezidiven schützen kann. Mit dieser Forderung stimmen die Schlüsse überein, die Horner und Gebele aus der Betrachtung ihres Materials ziehen konnten. Nur für das Cystosarkom, dessen prognostische Stellung, wie schon angedeutet, zweifelhaft ist, kann man unter Umständen von der Rotterschen Methode absehen und sich mit der Entfernung der ganzen Mamma (also nach Volkmann oder Heidenhain, Wegnahme der Fascie und oberflächlichen Schichten des großen Brustmuskels) begnügen.

Die Zahl der Dauerheilungen beträgt nach dem bei der Prognose Angeführten für alle Sarkome 17, was einem Prozentsatze von 42,5 bez. nach Abzug der nicht verwertbaren 10 Fälle 56,6 Proz. entspricht. Es bleiben demnach unsere Zahlen bedeutend hinter denen von Gebele (70 Proz.), Horner (61,54 Proz.) und Poulsen (63 Proz.) angegebenen Werten zurück. Sie werden noch niedriger, wenn man nur die Spindelzellen- und Rundzellensarkome in Betracht zieht, sie betragen dann nur 5 Fälle unter 22 Fällen d. i. 22,72 Proz. bezw. 29,41 Proz. Leider hat Rosenstein, der bei der Besprechung des klinischen Bildes auf

die kurze Zeitdauer seiner Fälle vom Beginn bis zur klinischen Beobachtung hinwies und ein besonders stürmisches Wachstum konstatieren konnte, bei der Besprechung der Dauerfolge Carcinome und Sarkome (5 Fälle) zusammengefaßt, so daß es nicht möglich ist, sie mit unseren Fällen zu vergleichen, und daraus etwa eine Aufklärung zu bekommen, ob die Resultate an der Klinik wegen der größeren Malignität oder wegen des geübten Operationsverfahrens soweit hinter denen anderer Stationen zurückblieben. Die von Groß auf Grund der in der Literatur bis 1887 mitgeteilten Fälle gefundene Dauerheilung von 13,2 Proz., die von Tillmanns 1901 noch als Heilungszahl zitiert ist, ist wohl, weil aus Fällen der vorantiseptischen Ära und verschiedener Stationen berechnet, heute nicht mehr uneingeschränkt gültig.

Bezüglich des Auftretens eines lokalen Rezidives, sind 9 Fälle verwertbar. Ob dabei ein Rezidiv vorliegt, in dem Sinne, daß es in dem bei der bloßen Exstirpation des Tumors zurückgelassenen Mammaparenchym zur Weiterentwickelung eines bereits vorhandenen, aber noch nicht wahrnehmbaren Knotens gekommen ist, ein Vorgang, der bei Fibroadenomen gar nicht selten ist (Schimmelbusch) oder ob es zur Weiterentwickelung bereits in die Umgebung vorgedrungener, bei der Operation aber zurückgebliebener Tumorreste gekommen ist, darüber muß in erster Linie die Art der Operation entscheiden. Unter den bei den 9 Frauen aufgetretenen 19 Lokalrezidiven kann man 10 mal die letztere Art, also ein eigentliches Rezidive annehmen, da die Entfernung der ganzen Mamma durch die gleichzeitige Wegnahme der Pektoralfascie und oberflächlicher Muskelanteile gesichert erscheint. Bezüglich der Zeit des Auftretens von Rezidiven kommen bedeutend größere Schwankungen vor als beim Carcinom; in 2 Fällen trat es bald nach der Operation (1—2 Monate) auf, einmal nach 2 und 4 Jahren; das 2. und 3. Rezidiv zeigt dann immer kürzere Zeitintervalle. Die Zahl der Rezidiven ist gegenüber dem Carcinom viel geringer, Fälle, wie der von A. Hoffmann mitgeteilte, wo bei einer 42jährigen Patientin sich rasch nacheinander 12 mal lokale Rezidive einstellte, der eine fast 4jährige Rezidivfreiheit folgte, und die Frau darnach einer allgemeinen Metastasierung erlag, gehören jedenfalls zu den seltenen Ausnahmen.

Was die Lebensdauer der an Rezidiv Verstorbenen nach der Operation anlangt, so betrug sie durchschnittlich 39,4 Monate, also weniger als die Hälfte der von Groß angegebenen Durchschnittszahl (81 Monate). Die an inneren Metastasen verstorbenen

Frauen lebten durchschnittlich noch 21,75 Monate. Sie übertrifft aber weit die für unsere Fälle von Mammacarcinom gültigen Zahlen.

Als hauptsächlicher Sitz der Metastasen wird für das Sarkom die Leber angegeben, in 2. Linie die Lunge und selten das Knochenmark. Unter unseren Fällen konnte nach den Krankheitssymptomen 2 mal eine Lokalisation in der Leber, 1 mal im Bauche (Netz und retroperitoneale Drüsen?), 4 mal in Pleura und Lunge angenommen werden (in einem Falle in Kombination mit Wirbelmetastasen).

In den 3 Fällen, wo eine Sektion vorgenommen worden war, fand sich einmal (Fall 20) eine Metastasierung im Knochensystem mit besonderer Beteiligung des Humerus, im Falle 13 hatte sich neben der Metastase in der 2. Mamma eine Metastase im Gehirne (Brücke-Vierhügelgegend) und in der Schilddrüse gebildet.

Interessant ist die Generalisation der Erkrankung in einem Falle von Spindelzellensarkom (Fall 16), indem hier Gehirn, Schilddrüse, Mediastinum, Rippe, Herzwand, Lungen, Leber, großes Netz, Pankreas, Peritoneum und Mesenterialdrüsen, linkes Ovarium, Wirbelkörper, Inguinaldrüsen und Muskulatur des rechten Oberschenkels der Sitz multipler Metastasen waren.

In einem nicht im allgemeinen Krankenhaus obduzierten Falle wurde makroskopisch die Diagnose auf Carcinom gestellt. Auch Poulsen führt einen ähnlichen Fall an, wo mikroskopisch im Rezidiv Carcinom gefunden wurde, in diesem Falle handelt es sich nach der Ansicht Poulsens wahrscheinlich um eine Verwechslung, für unseren Fall mag wohl die fehlende mikroskopische Untersuchung die Verschiedenheit der Diagnosen erklären.

Interessant ist jedenfalls der Fall 9, wo $^5/_4$ Jahre nach der Exstirpation eines Spindelzellensarkoms ein inoperables typisches Carcinom der Portio vaginalis zur Beobachtung gelangte. Wenn auch in diesem nichtoperierten Falle die histologische Untersuchung fehlt, so ist doch das Entstehen eines 2. Neoplasmas wahrscheinlicher, als eine isolierte Metastasenbildung eines Sarkoms an einer Lieblingsstelle für Carcinombildung. Damit gewinnt der Fall große Ähnlichkeit mit der Beobachtung in Nr. 21, auf die später noch näher hingewiesen werden soll.

Zum Schlusse soll noch ein kurzer Überblick über die einzelnen Sarkomarten vom pathologischanatomischen Standpunkte aus gegeben werden.

Groß fand nach den Fällen der Literatur das Spindelzellensarkom mit 68 Proz., das Rundzellensarkom mit 27 Proz. vertreten, während Riesenzellensarkome nur in 5 Prozent angetroffen wurden. Schon daraus geht die Seltenheit der beiden letzteren Formen hervor, die auch durch spätere Autoren bestätigt werden konnte. Poulsen fand unter 33 Fällen 1 mal ein Rundzellensarkom, 3 mal eine Kombination von Rundzellen mit Spindelzellen, aber kein Riesenzellensarkom. In Horners Fällen (14) sind unter der allgemeinen Diagnose „Sarkom" 5 Fälle von Spindelzellen- oder Rundzellensarkomen, nähere Angaben fehlen. Rosenstein beobachtete unter 5 histologisch untersuchten Fällen allerdings 3 mal Rundzellensarkome, Gebele unter 34 Fällen 5 Rundzellen- und 2 Riesenzellensarkome.

Ob die von Billroth beschriebenen Fälle in der Arbeit von Groß bereits mitgezählt sind, kann ich aus dem Referate der Arbeit natürlich nicht entnehmen. G. B. Schmidt teilt einen rasch verlaufenden Fall von Rundzellensarkom bei einer 58jährigen Frau mit, wo 7 Monate nach erfolgter Operation bereits Exitus an Rezidive eintrat (Gesamtdauer 11 Monate). Endlich berichtet Großbeckes aus der Würzburger Klinik über ein 18jähriges Mädchen, bei dem sich in einem Monate ein walnußgroßer, klinisch als Adenom anzusprechender Tumor entwickelt hatte, der sich histologisch als Rundzellensarkom erwies. Ferner gehört noch hierher ein von Battle beobachteter Fall, wo bei einer 36jährigen Frau im Anschluß an ein Trauma in 14 Monaten sich eine voluminöse, gestielt dem Thorax aufsitzende Geschwulst gebildet hatte, die sich mikroskopisch als Rundzellensarkom erwies. Die Kasuistik der Riesenzellensarkome wurde durch eine ausführliche Mitteilung von Manz und einen Fall, von Mäusel beschrieben, vermehrt.

Die von der Gefäßwand ausgehenden Angiosarkome wurden von G. B. Schmidt zuerst beschrieben und an der Hand von 11 Fällen das klinische Bild dieser Form des Sarkoms entworfen, das bezüglich Alter, Langsamkeit des Wachstums und Ergriffensein der Haut mehr den Carcinomen, bezüglich der freien Beweglichkeit auf der Unterlage, dem Fehlen der axillaren Drüsenschwellung den übrigen Sarkomen sich nähert. Einen von der Lymphgefäßwandung ausgehenden Tumor beschrieb Fioriani bei einer 35jährigen Frau als melanotisches Lymphangiosarkom.

In einem seit 5 Jahren bestehenden, mannskopfgroßen, mit der Haut verwachsenen Cystosarkom bei einer 60jährigen Frau (Pr. Nr. 172/1882) wurde in dem 2800 g schweren Tumor verkalkter Knorpel gefunden. Leider sind die zu dem Falle gehörigen mikroskopischen Präparate in der Sammlung nicht mehr auffindbar. Es scheint aber, daß damit dieser Fall den in der Literatur beschriebenen Fällen von Osteochondrosarkomen an die Seite gestellt werden kann. Arnold hat im Anschlusse an eine eigene Beobachtung 8 Fälle aus der Literatur zusammengestellt und eingehend gewürdigt. In der letzten Zeit wurde ein ähnlicher Fall von Hueter und Karrenstein als Osteoidsarkom mitgeteilt. Das Vorkommen von Knorpel und Knochen findet sich außerdem auch noch in anderen Mischgeschwülsten der Mamma. Ich verweise diesbezüglich auf den interessanten Fall v. Hackers, bei dem ein Cystadenom mit Einlagerung von Knorpel und Knochengewebe vorlag, das außerdem eine carcinomatöse Degeneration eingegangen war.

Unter den Myxosarkomen findet sich ein Fall (Nr. 13) der seiner Genese nach nicht als eigentliches Mammasarkom aufzufassen ist, da er, am Boden einer abgebundenen Warze entstanden, der Haut der Mamma angehört. Der im weiteren Verlaufe beobachtete Tumor in der 2. Mamma der unter der Haut verschieblich war, ist wohl als Metastase bei bestehender Generalisation des Prozesses zu deuten. Es wurde auf diesen Fall bei Besprechung des klinischen Verlaufes (Fixation der Haut, Exulceration) entsprechend Rücksicht genommen und der Fall nicht allgemein verwertet. Tietze hat 1900 am Chirurgenkongreß einen ähnlichen Fall demonstriert, der sich allerdings durch seinen langsamen Verlauf auszeichnete, indem bei einer 40jährigen Frau sich in 28 Jahren multiple pigmentlose knollige Hautsarkome entwickelt hatten, die zusammen einen Mammatumor vortäuschten.

Ein Fall muß noch besonders hervorgehoben werden, da sich gleichzeitig zwei verschiedene Neoplasmen fanden, nämlich ein kleinzelliges Rundzellensarkom in der rechten und ein stellenweise skirrhöses Drüsencarcinom in der linken Brustdrüse. In der mir zugänglichen Literatur der letzten Zeit konnte ich keinen ähnlichen Fall finden. Wohl erwähnt Coley gelegentlich der Mitteilung eines Falles, wo ein Jahr nach der Exstirpation eines Mammacarcinoms ein Rundzellensarkom der Glandula submaxillaris entfernt worden war, daß von Williams 11 Fälle zusammengestellt werden konnten, wo sich neben Carcinom ein Sarkom fand, darunter 8 mal in der zweiten Mamma, 3 mal an anderen Körperregionen lokalisiert. Leider konnte ich keine der beiden Arbeiten im Original erhalten. Unser Fall verdient aber auch deshalb noch Beachtung, weil er trotzdem zu den Dauerheilungen zählt (über 16 Jahre rezidivfrei).

Aus dem Vergleiche unserer Fälle mit den Resultaten der Autoren folgt, daß das an sich sehr seltene Mammasarkom zwar im allgemeinen eine bessere Prognose gibt als das Carcinom, daß es dazu aber notwendig ist, die radikalen Operationsmethoden auch auf diese Erkrankung prinzipiell auszudehnen.

Meinem verehrten Lehrer, Herrn Professor Hochenegg, danke ich vielmals für die Überlassung des Themas.

Im Anhange werden die Krankengeschichten kurz angeführt. Um den Umfang derselben nicht zu groß zu machen, wurde von einer Wiedergabe derselben in den Fällen von Cystosarkomen Abstand genommen, da auf die wichtigsten Punkte bereits im Texte hingewiesen ist. Nur ein Fall soll wegen der Rezidive und des schließlichen tödlichen Ausganges angeführt werden.

1. Kl., Adelhaid, 29 J., led., Tischlerstochter, Wien. 20. III. — 7. IV. 1884. — Die seit dem 15. Lebensjahre regelmäßig menstruierte Patientin, die nicht geboren hat, fiel vor $1\frac{1}{2}$ Jahren mit der linken Brust auf ein spitzes Holzstück; Schmerzen, Schwellung und bald nachher Geschwulstbildung unterhalb der Warze. Seit 6 Monaten Auftreten mehrerer Knoten und rascheres Wachstum.

Befund: Im inneren unteren Quadranten der linken Mamma knollige bis walnußgroße Tumoren, miteinander zusammenhängend; Haut nicht fixiert.

Exstirpation der Tumoren mit bogenförmigem Schnitte am inneren Rande der Mamma; geringgradige Eiterung.

Histologischer Befund: Cystosarkom.

I. Rezidiv. 21. IX. 1888.

Patientin heiratete bald nach der Operation; 4 Geburten, letzte vor 2 Wochen; 2 Kinder selbst gestillt. Im ersten Monat der letzten Schwangerschaft wieder mehrere sehr rasch wachsende Knoten bemerkt.

Befund: Mannskopfgroßer, im unteren Anteil der linken Mamma gelegener Tumor; grobhöckerig, derb, teilweise fluktuierend, Haut verwachsen, Tumor beweglich; Achseldrüsen frei.

Operation: Amputatio mammae totius; Drainage.

Tumor am Durchschnitt aus zahlreichen derbfaserigen, gelblichweißen ödematösen Knoten bestehend, nur wenig buchtige Cystenräume enthaltend; Fibrosarkom.

Nachricht: Nach 1 Jahr Geschwulst in der Narbe; auswärts operiert; neuerliches Rezidiv; zum Schluß starker Ikterus. Gestorben am 17. VII. 1890.

2. Sch., Eleonore, 26 J., led., Magd, Wien. 3.—24. VI. 1882. — Bei der aus gesunder Familie stammenden, seit dem 18. Lebensjahre regelmäßig menstruierten Patientin, die nie geboren hat, wurde vor 6 Jahren ein faustgroßer Tumor der linken Mamma exstirpiert. Vor 2 Wochen walnußgroße Geschwulst der rechten Mamma bemerkt.

Befund: Walnußgroßer, harter, runder Tumor der Mamma, weder mit Haut noch mit der Muskulatur verwachsen; keine Achseldrüsen. Exstirpation des Tumors, der die Kapsel noch nicht durchbrochen hat.

Histologisch: Fibrosarkom.

Nachricht[1]): Lebt, ist rezidivfrei.

3. T., Josefine, 49 J., v., Pensionistin, Wien. 24. I.—5. II. 1887. — Keine hereditäre Belastung. Vor 6 Jahren ein harter Knoten nach außen von der rechten Mammilla, anfangs langsam, seit 1 Jahr rasch wachsend.

Befund: Magere Frau; die rechte Mamma in einen kindskopfgroßen, derben, höckerigen Tumor umgewandelt, der auf der Unterlage verschieblich ist; Achseldrüsen nicht erkrankt.

Operation: Amputatio mammae; Tumor nicht auf den Muskel übergreifend; Drainage; reaktionsloser Wundverlauf.

Histologisch: Fibrosarkom.

Nachricht: Gestorben nach $2\frac{1}{2}$ Jahren (9. VIII. 1889), ohne lokales Rezidiv unter starker Gelbfärbung und Schwellung des Bauches (Lebermetastasen, Ascites).

---

1) Die Nachrichten datieren sämtliche von Juni, Juli, August 1906.

4. L., Dorothea, 35 J., v., Arbeiterin, N.-Ö. 11. I.—24. II. 1889. — Mutter an einer Magenerkrankung gestorben, Vater und 6 Geschwister sind gesund. Patientin sonst gesund; Menses seit dem 18. Lebensjahr regelmäßig; 3 Geburten, letzte vor 7 Jahren; Kinder selbst gestillt. Vor 11 Jahren stillte Patientin wegen Verletzung der linken Mamma das Kind durch 4 Monate nur mit der rechten Brust; seither ist dieselbe größer und etwas härter. Vor 4 Monaten bemerkte die Frau eine apfelgroße harte Geschwulst, die rasch wuchs; zeitweise Brennen in der Brust, sonst keine Beschwerden.

Befund: Gut aussehende Frau; in der rechten Mamma, die stark prominiert, findet sich ein mannsfaustgroßer, höckeriger, derber, beweglicher Tumor, daneben 2 kleinere Geschwülste. Haut von erweiterten Venen durchzogen, nicht fixiert; keine Schwellung der Achseldrüsen.

Operation: Exstirpation des Tumors, der nicht verwachsen ist. Heilung per primam.

Histologische Untersuchung: Fibrosarkom.

Nachricht: Patientin weder im Geburtsort noch letzten Aufenthalt zu eruieren.

5. B., Barbara, 47 J., v., Private, Wien. 16. V.—11. VI. 1886. — Patientin wurde Oktober 1872[1]) (vor 14 Jahren) wegen eines seit 3 Jahren bestehenden kindskopfgroßen Cystosarkoms der linken Mamma operiert (Exstirpation); bis 1877 rezidivfrei, dann nußgroße Anschwellung am äußeren Rande der Narbe, keine Beschwerden, in den letzten Jahren auch am unteren und oberen Rande der Narbe Geschwulstbildungen, die miteinander konfluierten; seit der letzten Zeit Exulceration.

Befund: Gut genährte Frau; der untere, obere und äußere Rand der handtellergroßen Narbe emporgehoben durch einen grobhöckerigen, gegen die Unterlage wenig verschieblichen Tumor; nahe der Achselhöhle ein vorspringender Anteil in Guldenstückgröße exulceriert.

Operation: Elliptische Umschneidung der Narbe, Amputatio mammae, wobei ein Teil des verwachsenen Pectoralis major mitgenommen wird; Drainage, Hautnaht nur teilweise möglich. Heilung per primam et granulationem.

Makroskopischer Befund: Weicher, myxomartiger Tumor aus bis haselnußgroßen Einzelknoten bestehend, die durch derbe, stellenweise verkalkte Bindegewebsstränge voneinander getrennt sind; einzelne Knoten haben ein braungelbes, fast melanotisches Aussehen, sind weicher als die übrigen Knoten. Histologisch: Spindelzellensarkom mit eingelagerten Cystenräumen, die von kubischem Epithel ausgekleidet sind.

Nachricht: Gestorben nach 7 Jahren (14. IV. 1893) an Gehirnschlag.

6. K., Rosalie, 68 J., v., Drechslergehilfensgattin, Wien. 14. I.—2. II. 1889. — Vor 2 Jahren stieß Patientin mit der rechten Brust an einen Waschtrog, hatte nachher längere Zeit Schmerzen. Vor 3 Monaten begann eine Geschwulst in der rechten Mamma, die langsam wuchs, anfangs blau, dann rot wurde und zuletzt aufbrach; geringe Schmerzen.

---

1) Siehe Billroth, Chirurgische Klinik. Wien 1871—1876, Berlin 1879, S. 257.

Befund: Gut genährte Frau; im äußeren unteren Quadranten der rechten Mamma findet sich ein faustgroßer, nach außen abgegrenzter, nach innen ins Mammaparenchym übergehender beweglicher, harter, wenig höckeriger Tumor; Haut darüber gerötet, exkoriert, allseits verwachsen; Mammilla außerhalb des Bereiches der Hautrötung gelegen, stark eingezogen; Axillardrüsen nicht nachweisbar.

Operation: Amputatio mammae; der Pectoralis erscheint frei; in der Achselhöhle finden sich 2 bohnengroße harte Drüsen, die mit dem umgebenden Fette entfernt werden. Drainage, Hautnaht; Heilung per primam.

Histologischer Befund: Spindelzellensarkom.

Nachricht: Gestorben 20. VII. 1889 im Allgemeinen Krankenhaus an Vitium cordis; Obduktionsbefund nicht eruierbar.

7. W., Marie, 39 J., v. mos., Kaufmannsgattin, Mähren. 7.—13. V. 1890. — Keine hereditäre Belastung; Menses seit dem 14. Jahre regelmäßig. 5 Geburten, letzte vor $3^1/_2$ Jahren. Beim Versuche, das letzte Kind zu stillen, wurde ein Knoten in der linken Mamma bemerkt; anfangs langsames, seit 1 Monat rapides Wachstum.

Befund: Ganze linke Mamma umgewandelt in einen kindskopfgroßen, teils derben, teils fluktuierenden Tumor, Haut fixiert; keine axillaren Drüsen.

Operation: Amputatio mammae.

Präparat: Lappiger Tumor mit kirschengroßen, von gallertigem Inhalt erfüllten Cysten. Histologisch: Kleinzelliges Spindelzellensarkom, stellenweise fettige Degeneration.

Nachricht: Laut Mitteilung der Gemeinde 1906 noch am Leben, jetzige Adresse jedoch nicht eruierbar.

8. Tr., Fr., 46 J., v., Arbeiterin, Böhmen. 21. VIII.—22. X. 1890. — Keine hereditäre Belastung; 2 Geburten, Kinder über ein Jahr lang selbst gestillt. Vor 5 Jahren erhielt Patientin einen heftigen Stoß gegen die linke Brust; nachher starke Schmerzen und nach einigen Monaten an derselben Stelle Auftreten einer haselnußgroßen, anfangs scharf umschriebenen, im Drüsengewebe verschieblichen Geschwulst, manchmal spontane Schmerzhaftigkeit; langsames Wachstum, während der Menses besonders starke Schmerzen. Bildung kleinerer Knoten in der Umgebung, seit 2 Jahren rascheres Wachstum, Exulceration der Knoten. Reißende Schmerzen im Tumor, in den Oberarm ausstrahlend; starke Abmagerung, Schwächegefühl.

Befund: Magere, etwas ikterische Frau; oberhalb der linken Brustwarze findet sich ein mannsfaustgroßer, über das Niveau prominierender Tumor, von diesem durch eine Furche getrennt, nach außen gegen die Axilla eine ebenso große Geschwulst; Oberfläche höckerig, Haut exulceriert. Konsistenz der Tumoren derb, stellenweise undeutlich fluktuierend. Dem Thorax sitzen sie mit breiter Basis auf, sind fast unbeweglich.

Operation: Umschneidung des Tumors mit einem bis zum linken Sternalrand und zur hinteren Axillarlinie reichenden Schnitt, Exstirpation der ganzen Mamma samt Tumor und verwachsenem M. pectoralis major bis auf die Rippen und Intercostalmuskulatur reichend, Ausschälung eines Knotens aus der Axilla. Drainage, Hautnaht nur teilweise möglich; Heilung per secundam.

Histologisch: Spindelzellensarkom mit cystischen Erweichungen.
Nachricht: Gestorben 2. XI. 1892 an „Bauchwassersucht".

9. W., Anna, 45 J., Witwe, Arbeiterin, Wien. 10. IX.—24. IX. 1890. — Stets gesunde Frau aus hereditär nicht belasteter Familie. Menses stets unregelmäßig; kein Partus; die seit 14 Jahren in der linken Mamma bestehende Geschwulst begann vor 1 Jahr plötzlich rasch zu wachsen.

Befund: Magere, kleine Frau. In der linken Mamma ein faustgroßer, harter, verschieblicher Tumor; Achseldrüsen nicht vergrößert.

Operation: Amputatio mammae, Ausräumung der Axilla, wobei 2 vergrößerte Drüsen sich finden. Drainage, Hautnaht. Reaktionslose Heilung.

Histologischer Befund: Spindelzellensarkom.

Nachricht: Patientin wurde am 12. II. 1892 im Theresien-Frauen-Hospital wegen eines auf das hintere Scheidengewölbe übergreifenden Carcinoms der Portio vaginalis, das in der letzten Zeit Schmerzen und einen stinkenden Ausfluß verursacht hatte, aufgenommen und wegen Inoperabilität 2 mal exkochleiert. Lokal kein Rezidiv. Gebessert entlassen. Gestorben 15. I. 1893.

10. S., Katharina, 66 J., Witwe, Bäuerin, N.-Ö. 23. V.—1. VI. 1893. — Seit 2 Jahren ein nußgroßer Knoten, der anfangs nur langsam wuchs; zuletzt rasches Wachstum und zunehmende Schmerzen, seit 3 Monaten Exulceration; Appetitlosigkeit, Abmagerung.

Befund: Kachektisches Individuum. An Stelle der rechten Mamma ein kindskopfgroßer Tumor, an der Oberfläche exulceriert, kraterförmig vertieft; die Ränder der Vertiefung unregelmäßig, gezackt, der Grund mit nekrotischen Fetzen belegt, keine Achseldrüsen.

Operation: Amputatio mammae auf den Musculus pectoralis reichend. Reaktionsloser Verlauf.

Histologisch: Spindelzellensarkom.

Nachricht: Gestorben nach $1^1/_2$ Jahren an Endokarditis; lokal kein Rezidiv.

11. Sch., Anna, 58 J., led., Handarbeiterin, N.-Ö. 1. X.—4. XI. 1902. — Eltern der Patientin in hohem Alter an unbekannter Krankheit gestorben; Menses vom 13.—49. Lebensjahr, anfangs sehr stark, lang dauernd; kein Partus. Im Alter von 20 Jahren ein $2^1/_2$ Jahre dauernder Kehlkopfkatarrh, dann 2 mal Typhus. Vor 2 Jahren bemerkte die Frau, daß eine kleine harte, kugelige Geschwulst der linken Mamma, die sie seit ihrer Jugend besaß, zu wachsen begann. Seit 4 Monaten sehr rasches Wachstum, Auftreten von immer heftiger werdenden Schmerzen.

Befund: Kleine schwächliche Patientin; im unteren äußeren Anteil der linken Mamma findet sich eine kindskopfgroße Geschwulst mit mehreren prominierenden Höckern. Haut von ektatischen Venen durchsetzt, verschieblich; Konsistenz des Tumors derb, nur an einer kleinen prominierenden Stelle Fluktuation. Tumor am Pektoralis fast unverschieblich; in der Axilla eine vergrößerte Drüse palpabel.

Operation: Amputatio mammae; die mit dem Sarkom bereits fest verwachsene Fascie des Musculus pectoralis major mußte mitgenommen werden. Keine Ausräumung der Axilla, da die Drüsen nicht vergrößert waren. Hautnaht. Heilung per primam.

Histologische Untersuchung: Fibroadenoma arborescens.

I. Rezidiv: 13. II.—3. III. 1903.

Nach $2^1/_2$ Monaten haselnußgroße Geschwulst in der linken Achselhöhle, die rasch wuchs und schmerzte.

Befund: In der linken Achselhöhle eine über faustgroße derbe Geschwulst, wenig verschieblich; Haut gerötet, fixiert; medial davon eine nußgroße bewegliche Geschwulst.

Operation: Exstirpation beider Tumoren mit einem Teil der verwachsenen Fascie. Heilung.

Histologische Untersuchung: Kleinzelliges Spindelzellensarkom.

Nachricht: Nach 5 Monaten nußgroßes Rezidiv in der Narbe; auswärts exstirpiert. Seither (4 Jahre 2 Monate) vollkommen gesund und rezidivfrei.

12. V., Henriette, 35 J., led., Privata, Wien. 30. XI.—20. XII. 1894. Mutter an Krebs gestorben; kein Partus. Vor 18 Monaten Geschwulstbildung in der rechten Mamma, die trotz Umschlägen konstant an Größe zunahm, zuletzt stechende und brennende Schmerzen in der Mamma.

Befund: Nußgroßer Tumor im äußeren-oberen Quadranten der rechten Mamma, höckerig, gegen das Mammaparenchym nicht abzugrenzen; Tumor vollkommen beweglich; Axillardrüsen nicht vergrößert.

Operation: Exstirpation des Tumors mit dem angrenzenden Mammagewebe und unterliegendem Fette mittels Radiärschnitt. Heilung per primam.

Präparat: Im Mammagewebe 5 kirschengroße kugelige Tumoren von speckiger Konsistenz, auf dem Durchschnitte gelblich „gelatinös". Im Fettgewebe mehrere bis hirsekorngroße, ebenfalls gelatinöse Partien.

Histologisch: Zwischen dem bald glatten, bald welligen Bindegewebe findet man Zellen mit vielfachen dentritischen Verzweigungen; an anderen Stellen sind nur Spindelzellen vorhanden. Diagnose: Myxosarkom.

Nachricht: August 1906 gesund, rezidivfrei.

13. K., Marie, 27 J., led., Tagelöhnerin, Wien. 21. V.—8. VI. 1896. — Vor 1 Jahr bemerkte die sonst gesunde, hereditär nicht belastete Patientin auf der linken Brust eine flache Warze, die sich Patientin mit einem Haar abband. 2 Wochen nach Verheilung der Abbindungsstelle entstand an derselben Stelle eine neue Warze, die bis zur jetzigen Größe heranwuchs. Seit $^1/_2$ Jahr Exulceration der Geschwulst, in der letzten Zeit ziehende Schmerzen in der Brust.

Befund: Im äußeren unteren Quadranten der linken Mamma findet sich ein kleinapfelgroßer, harter, an der Oberfläche exulcerierter Tumor, der mit einem kleinfingerdicken Stiel mit der Mamma zusammenhängt; in der linken Axilla ein Paket bohnen- bis haselnußgroßer, harter, schmerzloser Drüsen. Oberhalb des Tumors in der Nähe der Mammilla findet sich eine erbsengroße gestielte Warze.

Operation: Abtragen der Geschwulst am Stiel mit dem Thermokauter; hierauf ovalärer, 10 cm langer, 5 cm breiter Hautschnitt an der Basis der Geschwulst, Exzision der Haut und des Unterhautzellgewebes; Verlängerung des Schnittes in die Achselhöhle und Ausräumung derselben. Vollst. Naht. Exzision der kleinen Warze. Heilung per primam.

Histologischer Befund: Myxosarkom.

Nachricht: November 1896 ziehende Schmerzen im Kopf, später Erbrechen, Nebelsehen, zunehmende Kopfschmerzen, Schwindel. Aufnahme 26. III. 1897 an die Abteilung Prof. Drasche. Daselbst folgender Befund: Etwas abgemagerte Patientin mit starrem Gesichtsausdruck. Kopf beim Beklopfen überall stark schmerzhaft; linksseitige Facialisparese; keine Stauungspapille; im Bereiche der Kopfnerven sonst nichts Abnormes; keine Lähmungen, keine Sensibilitätsstörungen in den Extremitäten. Anfangs Mai Strabismus, beiderseits Stauungspapillen, unerträgliche Kopfschmerzen mit Perioden relativen Wohlbefindens abwechselnd.

24. V. 1897: Patientin bemerkt einen walnußgroßen, nicht schmerzhaften derben Knoten in der rechten Mamma, der, unter der Haut gelegen, sehr deutlich verschieblich ist. Ein zweiter hühnereigroßer Tumor ist an der Außenseite des Beckens zwischen linken Spina anterior superior und Trochanter gelegen, derb, allseits verschieblich. Druckschmerzhaftigkeit der Wirbelsäule; in der letzten Woche auch rechtsseitige Facialisparese, Incontinentia alvi et urinae; Sensorium benommen.

22. VI. Exitus unter Suffokationserscheinungen.

Obduktion: Sarcoma alveolare (histol. Untersuchung) metastaticum pontis totius, corporis quadrigemini dextri et thalami optici dextri cum haemorrhagis veteribus et recentibus. Sarcoma metastaticum mammae dextrae, glandulae thyreoideae et cutis in regione trochanterica sinistra. Cicatrix in regione mammae sinistrae Bronchitis diffusa et Oedema pulmonum.

14. Fr., Magdalena, 55 J., v., Holzarbeitersfrau, N.-Ö. 18. IV.—18. V. 1898. Keine hereditäre Belastung; Menses vom 14.—54. Lebensjahre zeitweise unregelmäßig; ein Partus im Alter von 17 Jahren. Seit der Jugend besteht ein Blähhals. Vor 6 Monaten bemerkte Patientin zufällig einen nußgroßen Knoten; ein Trauma war nicht vorausgegangen; trotz Anwendung von Hausmitteln konstantes Wachstum.

Befund: Kräftige Frau mit bedeutender gleichmäßiger Vergrößerung der Schilddrüse, Halsumfang 48 cm; in beiden unteren Quadranten der linken Mamma findet sich ein gänseeigroßer, nicht mehr gut beweglicher Tumor von derber Konsistenz, nur an einer kleinen Stelle undeutliche Fluktuation zeigend. Haut daselbst fixiert und blau verfärbt; Axillardrüsen vergrößert.

Operation: Exstirpatio mammae totius et exenteratio axillae; die blau verfärbte Stelle des Tumors ist durch einen Blutungsherd im Tumor bewirkt. Vollst. Naht. Heilung per primam.

Histologisch: Sarkom der Mamma aus einem Myxoma intracaniliculare hervorgegangen.

Nachricht: Gestorben nach 20 Monaten an „Brustkrebs“ (Mitteilung des Gemeindearztes).

15. K., Keile, 62 J., v., mos., Galizien. 3. IV.—23. IV. 1902. Keine hereditäre Belastung; 5 Geburten. Vor 10 Monaten bemerkte die Frau eine taubeneigroße Geschwulst der linken Mamma nahe der Hautfalte; sehr rasches Wachstum ohne Schmerzen; nach 3 Monaten Exstirpation des Tumors in Krakau; dann 2 Monate rezidivfrei; vor 5 Monaten neuer-

liche Geschwulst in der Narbe, rapides Wachstum; vor 2 Monaten 2. Operation; seit 1 Monate Rezidive in den äußeren Anteilen der Narbe und starke Schmerzen.

Befund: Mageres Individuum; Atheromatose; bogenförmige Narbe im unteren Teil der linken Mamma, Mammilla fehlt; eigroßer, weicher Knoten in der Mitte der Narbe, daneben kleinere derbe Knoten; sämtliche mit der Narbe und der Muskulatur fest verwachsen, am Thorax wenig verschieblich. Drüsen nicht vergrößert.

Operation: Umschneidung der Tumoren, Exstirpation derselben mit den Resten der Mamma und dem verwachsenen Pectoralis major; wegen Übergreifen aufs Periost zweier Rippen muß dasselbe ebenfalls entfernt werden. Ausräumung der Axilla, wo mehrere geschwellte, jedoch nicht sarkomatöse Drüsen sich finden. Vollst. Naht. Heilung per primam.

Histologische Untersuchung ergibt: Kleinzelliges Spindelzellensarkom mit myxomatöser Umwandlung.

Nachricht: Trotz wiederholter Anfragen auch in der Landessprache keine Antwort von der Gemeinde zu erhalten.

16. H., Adelhaid, 44 J., v., Näherin, Wien. 7. IV.—20. V. 1902. Die aus gesunder Familie stammende Frau litt 3 mal an Magenbeschwerden, Ulcus, einmal an Gelenkrheumatismus. Vor 9 Jahren erbsengroße, oberflächlich liegende Geschwulst in der linken Mamma, die erst vor $1\,^1/_2$ Jahren zu wachsen begann, vor 1 Jahr exulcerierte. Vor 6 Monaten Aufnahme auf die Abteilung Primarius Doz. Dr. Frank. Mannskopfgroßer Tumor, an der Oberfläche exulceriert, daselbst ein schwammiges Gewebe hervorwuchernd, wenig beweglich; Achseldrüsen frei. Es wurde der Tumor bis auf den Pektoralis extirpiert; dabei zeigte sich, daß der Tumor bereits die Kapsel und Fascie durchbrochen hat, weshalb der Pektoralis ebenfalls entfernt werden muß. Die histologische Untersuchung zeigte, daß es sich um Fibromyxosarkom handelte. Nach 3 Monaten trat neuerdings ein sehr rasch wachsendes Knötchen auf.

Befund: Zweimannsfaustgroßer Tumor, der von der Mitte des Sternums nach links bis in die hintere Axillarlinie, nach oben bis zur Clavicula, nach unten bis zum Rippenbogen reicht; Haut über der Geschwulst gespannt, von ektatischen Venen durchzogen. Tumor von mittelderber Konsistenz gegen das Sternum zu weicher; Axillardrüsen nicht vergrößert.

Operation: Exstirpation des Tumors im Gesunden; der entstandene große Hautdefekt wird sekundär gethierscht. Heilung.

Die histologische Untersuchung zeigt, daß es sich um ein Spindelzellensarkom mit myxomatöser Umwandlung handelt.

II. Rezidiv: 15. VII.—15. VIII. 1903.

Einige Wochen vor der Aufnahme das Auftreten einer Geschwulst in der Narbe bemerkt; außerdem bestehen seit einigen Wochen heftige Kopfschmerzen, im Hinterhaupt lokalisiert.

Befund: Kachektische Patientin mit leidendem Gesichtsausdrucke; starker Kopfschmerz; Pupillen mittelweit, prompt reagierend. Unter der Narbe findet sich an Stelle der fehlenden Mamma ein nußgroßer, wenig beweglicher Tumor; Haut nicht verwachsen. Exstirpation des Tumors. Im weiteren Verlaufe zunehmende Kopfschmerzen; Stauungspapille beider-

seits, rechte Pupille reaktionslos, linke auf Licht nur träge reagierend; Lähmung der rechten Gaumensegelhälfte; häufiges Verschlucken; ferner Parese der linken oberen und unteren Extremität ohne Sensibilitätsstörungen, die nach und nach in vollständige Paralyse übergeht. Zunehmender Verfall, Exitus.

Obduktion: Im rechten Hinterhautslappen findet sich ein rundlicher, 4 cm im Durchmesser haltender Tumor, ziemlich scharf gegen die Hirnsubstanz begrenzt, am Durchschnitt rötlichgrau, grobgekörnt, in den peripheren Anteilen gefäßreich und von Blutungen durchsetzt. Die Dura mater ist über dem Tumor verwachsen, von Geschwulstmasse durchsetzt, die an der Stelle auch auf die Innenfläche des Schädeldaches übergreift. Schilddrüse vergrößert, in allen 3 Anteilen von mehreren grauweißen metastatischen Sarkomknoten durchsetzt. An Stelle der linken Mamma eine mit den Rippen verwachsene Narbe. In der rechten 4. Rippe ein haselnußgroßer, metastatischer Knoten. Tumoren im vorderen Mediastinum, Herzwand sowohl des rechten als linken Ventrikels von zahlreichen, rötlichgrauen Tumoren durchsetzt, die bis haselnußgroß, als papillär gebaute Gebilde in die Ventrikelhöhle hineinragen. In den Lungen beiderseits mehrere, von Blutungen durchsetzte, lappig aussehende Knoten, ebensolche auch im großen Netz. In der kleinen geschrumpften Leber einige kleinnußgroße Tumoren, in der rechten Niere an der hinteren Fläche, nahe dem oberen Pole ein kleinnußgroßer, grauweißer, von Blutungen durchsetzter Tumor, daneben einige kleinere; ähnliche kleinere Tumoren auch in der linken Niere. Metastasen im Douglas und linken Ovarium, das fast vollständig substituiert ist; mehrere erbsengroße Metastasen im Pankreas, in den Mesenterialdrüsen; in den Lendenwirbelkörpern mehrere metastatische Knoten; ein kleinapfelgroßer Tumor in der Muskulatur des rechten Oberschenkels, Femur selbst frei. Metastasen in den Drüsen der linken Axilla, supraclavicular und der rechten Inguinalgegend.

17. Z., Antonie, 39 J., led., Magd., N.-Ö. P.-Nr. 309/1880. Keine hereditäre Belastung; Menses regelmäßig, nie gravid. Vor 15 Monaten eine hühnereigroße Geschwulst in der linken Mamma bemerkt, die seither stetig wuchs.

Befund: Mannskopfgroßer, höckeriger, stellenweise fluktuierender Tumor im äußeren-oberen Anteil der linken Mamma; Mammilla nach innen-unten gelegen. Haut fixiert, Tumor auf der Unterlage beweglich. Achseldrüsen nicht vergrößert.

Operation: Exstirpation des Tumors mit Erhaltung des Restes der Brustdrüse samt Mammilla. Drainage, reaktionsloser Wundverlauf.

Histologisch: Cystosarkom mit myxomatösem Gewebe und reichlicher Menge Rundzellen.

I. Rezidiv nach 1 Jahr; 1882 auswärts operiert.

II. Rezidiv: 26. I. 1884. P.-Nr. 23.

Nach 1 Jahre neuerlich rasch wachsende Geschwulst.

Befund: In der linken Mamma ein kopfgroßer, höckeriger Tumor, derb, Haut fixiert, an mehreren Stellen exulceriert. Tumor nur wenig beweglich, eine axillare Drüse geschwellt.

Operation: Exstirpation des Tumors mit der Haut und den verwachsenen Muskelanteilen, Entfernung einer vergrößerten Drüse aus der Axilla. Drainage, Eiterung.

III. Rezidiv: 15. II. 1886. P.-Nr. 50.

Nach 1 Jahr ein tiefsitzendes Knötchen in der Narbe; in der letzten Zeit rasches Wachstum und Exulceration.

Befund: Gut genährte Frau, cyanotische Gesichtsfarbe. Linke Mamma fehlend; außen-oben in der Narbe ein kindskopfgroßer, an der Oberfläche handtellergroß exulcerierter, am Thorax bereits fixierter Tumor, höckerig, aus Knollen zusammengesetzt; Konsistenz ziemlich weich. Keine Achseldrüsen.

Operation: Exstirpation des Tumors samt adhärenter Haut und Muskulatur; partielle Naht. Im Wundverlauf Erysipel, Pneumonie; geheilt entlassen.

Nachricht: Gestorben nach 2 Monaten an Lungenmetastasen.

18. Sch., Katharina 42 J., v., Bäuerin, Mähren. 24. X. bis 29. XI. 1888. Hereditär nicht belastete Frau, die nie geboren hat. Menses seit dem 16 Jahre regelmäßig noch vorhanden. Vor 6 Monaten bemerkte die Patientin nach innen von der Brustwarze in der Brustdrüse zufällig einen nußgroßen schmerzhaften Knoten, der durch 4 Monate stationär blieb. Vor 2 Monaten rasches Wachstum und Rötung der Haut über demselben, zugleich stechende Schmerzen, die in den letzten 8 Tagen sehr heftig wurden, Schmerzen bei der Arbeit; Trauma nicht vorausgegangen.

Befund: Gut genährte Frau; linke Mamma in den lateralen Anteilen von einem kindskopfgroßen Tumor eingenommen; Haut darüber gerötet, von ektatischen Venen durchzogen, mit dem Tumor verwachsen. Konsistenz eine gleichmäßig derbe, nirgends Fluktuation; Tumor auf der Unterlage noch verschieblich, Axillardrüsen nicht vergrößert.

Operation: Amputatio mammae (bis auf den Pektoralis reichend): der Tumor reicht bis zur Fascie, hat dieselbe aber nirgends durchbrochen. Hautnaht bis auf einen kleinen Defekt, Drainage. Reaktionloser Wundverlauf, Heilung per primam et granulationem.

Histologische Untersuchung: Großzelliges Rundzellensarkom.

I. Rezidiv: 11.—27. Februar 1889. P.-Nr. 50.

2 Monate nach der Operation (Dezember 1888) haselnußgroßer Knoten im äußeren Anteil der Narbe; rasches Wachstum.

Befund: Über eigroße, harte Geschwulst handbreit unter dem Schultergelenk, Haut darüber gerötet, fixiert, Tumor unverschieblich.

Exstirpation: Tumor mit dem Brustmuskel verwachsen, der bis auf die Intercostalmuskulatur entfernt wird; Tumor auch auf den M. latissimus dorsi übergreifend. Achseldrüsen nicht vergrößert. Drainage, partielle Hautnaht, Thierschsche Transplantationen auf den eigroßen Defekt. Reaktionsloser Wundverlauf, Transplantationen heilen zum größten Teile an.

Histologische Untersuchung: Großzelliges Rundzellensarkom.

II. Rezidiv: 19. VI.—6. VII. 1889.

Nach 2 Monaten nach der 2. Operation wurde in der Mitte der ersten Operationsnarbe ein erbsengroßer, anfangs langsam, in der letzten Zeit rapid wachsender Knoten bemerkt. Ausstrahlende Schmerzen im Oberarm.

Einschränkung der Beweglichkeit im Schultergelenk. Menses noch immer regelmäßig.

Befund: Noch immer gut aussehende Patientin; in der Amputationsnarbe und oberhalb derselben findet sich ein zweifaustgroßer Tumor, der medial bis zur Parasternallinie, nach oben bis 3 Querfinger unter das Akromion und Schlüsselbein reicht, nach außen ohne scharfe Grenze sich in die Tiefe der Achselhöhle fortsetzt. Haut über dem Tumor fixiert, gerötet, Konsistenz der Geschwulst derb, nirgends Fluktuation; Tumor auf der Unterlage nicht im geringsten verschieblich. Beweglichkeit im Schultergelenk einerseits durch den Tumor, andererseits durch die Narbe nach der 2. Operation eingeschränkt. Ödem des Armes. An der Stelle der Transplantationen die Narbe glatt, am Knochen festsitzend, hier kein Rezidiv.

Operation: Umschneidung des Tumors; es zeigt sich, daß der Tumor bis aufs Periost der Rippen übergreift, das mit entfernt wird; Verlängerung des Schnittes in die Axilla, Exstirpation des mit dem Tumor verwachsenen Restes des Pectoralis major und des Pectoralis minor; Resektion der Vena axillaris, auf die der Tumor direkt übergegriffen hat. Primäre Thierschsche Transplantationen auf den großen Wunddefekt. Drainage, partielle Hautnaht. Reaktionsloser Wundverlauf, starkes Ödem des Armes. In ambulatorische Nachbehandlung entlassen.

Histologischer Befund: Großzelliges Rundzellensarkom.

Nachricht: Bald nach der Entlassung wieder lokales Rezidiv, gestorben September 1889, Lungenmetastasen.

19. Sp., Julie, 49 J., led., Näherin, Wien. 30. I. bis 15. II. 1888.

Die stets gesunde, regelmäßig menstruierte Patientin, die nie geboren hat, bemerkte vor $1^1/_2$ Jahren eine Anschwellung im äußeren-oberen Quadranten der linken Mamma, die langsam, ohne Beschwerden zunahm; seit 3 Monaten sehr rapides Wachstum.

Befund: Gesund aussehende Frau; linke Mamma vergrößert, herabhängend; Haut gespannt, von ektasischen Venen durchzogen. Bei der Palpation findet man einen größeren und kleineren, fast die ganze Brustdrüse einnehmenden, harten, nicht höckrigen, nicht schmerzhaften, beweglichen Tumor; Haut ebenfalls verschieblich; keine Achseldrüsenschwellung. Geringgradiger Ikterus.

Operation: Amputatio mammae; Tumor leicht vom Pektoralis ablösbar; Drainage, Hautnaht. Reaktionsloser Wundverlauf; wegen zunehmendem Ikterus Karlsbader Kur; geheilt entlassen.

Histologischer Befund: Rundzellensarkom, größtenteils kleinzellig, hie und da auch große runde Zellen.

I. Rezidiv: 5.—23. Juni 1895.

Die Frau war 2 Jahre vollkommen gesund. Vor ca. 4 Jahren bemerkte sie wieder eine Geschwulst in der Narbe, die in der letzten Zeit auffallend rasch wuchs.

Befund: An Stelle der linken Mamma ein kopfgroßer verschieblicher Tumor, Haut verdünnt, von ektasischen Venen durchzogen. Konsistenz derb, stellenweise fast fluktuierend. Vergrößerte Axillardrüsen nicht nachweisbar.

Operation: Exstirpation des Tumors und der unterliegenden oberflächlichen Schichten des M. pectoralis major.

Vollkommene Naht; Kompressivverband. Vereitertes Hämatom. Heilung per granulationem.

Nachricht: Gestorben 19. Oktober 1898 an Lungenentartung.

20. J., Franziska, 51 J., v., Wärterin, Wien. 8. I.—5. II. 1890.

Eine Schwester wurde vor 1 Jahre wegen Carcinoma mammae operiert, ist jetzt rezidiv, inoperabel; 4 Partus, davon 2 Kinder selbst gestillt vorwiegend rechts, da die linke Brust häufig wund wurde. Vor 8 Monaten bemerkte Patientin einen eigroßen Tumor unter der linken Achselhöhle, der erst seit 4 Monaten sehr rasch wuchs.

Befund: Kräftige, gutgenährte Frau; der größte Teil der linken Uhoraxhälfte ist bedeckt von einer Geschwulst, die, in der Axillarlinie beginnend, nach vorn-oben bis zur Clavicula und Manubrium sterni reicht, nach unten in die Mamma übergeht. Haut nicht adhärent, Tumor nicht deutlich abgrenzbar, gegen die Unterlage nur wenig verschieblich.

Operation: Umschneidung des Tumors, Amputatio mammae und des unterliegenden Pektoralisanteiles. Ausräumung der Achselhöhle, dabei Unterbindung der Arteria und Vena axillaris wegen Übergreifen. Schnitt oberhalb der Clavicula und Entfernung 2 geschwellter Drüsen; Drainage. Reaktionsloser Wundverlauf.

Histologisch: Alveoläres Sarkom.

Nachricht: Nach 4 Jahren Auftreten von lokalem Rezidiv; 5 Jahre und 3 Monate nach der Operation Exitus.

Obduktion: Carcinoma mammae sin recid. thoraci affixum in cicatrice; Carc. diffus. metastaticum ossium inprimis humeri sinistri.

21. M., Aloisia, 49 J., v., Bäckermeistersgattin, N.-Ö. 28. IV. bis 16. V. 1890.

Keine Neubildung in der Familie; Patientin überstand von 15 Jahren einen Typhus, sonst war sie gesund. Ein Partus vor 7 Jahren. Vor 6 Jahren trat nach einem Trauma eine Geschwulst in der rechten Brustdrüse auf, die stetig zunahm und in 2 Jahren Gänseeigröße erreichte und auswärts exstirpiert wurde. Bald nach der Operation bemerkte Patientin ein Anschwellen der linken Brustdrüse, die jedoch später wieder schrumpfte. Seit 10 Monaten neuerliche Geschwulstbildung in der rechten Mamma; in der letzten Zeit besonders seit dem vor 4 Monaten eingetretenen Klimakterium auffallend rasches Wachstum.

Befund: Mittelgroße, kräftige, magere Frau.

Rechts: Mammilla fehlend, an Stelle der Mamma ein mannskopfgroßer, harter, stellenweise fluktuierender Tumor, über dem die Haut prall gespannt, von ektasischen Venen durchzogen und nur teilweise noch abhebbar ist; alte Narbe über den heiden äußeren Quadranten. Tumor gegen die Unterlage verschieblich.

Links: Mamma atrophisch, enthält einen harten Knoten; Lymphdrüsen der Axilla deutlich vergrößert.

Operation: Rechts: Exstirpation des die ganze Mamma einnehmenden Tumors; in der Achselhöhle keine vergrößerten Drüsen; Transplantationen auf den Wunddefekt.

Links: Exstirpation des harten Knotens aus der Mamma und der Drüsen. Heilung. Präparat: Der große Tumor ist ein derbes, von meh-

reren großen und kleinen Cysten durchsetztes Sarkom. Links typischer Skirrhus.

Histologisch: Rechts: kleinzelliges Rundzellensarkom, links typisches Drüsencarcinom, stellenweise skirrhös.

Nachricht: Juli 1906 gesund, nach ärztlichem Berichte vollkommen rezidivfrei.

22. Sch., Adele, 50 J., v., mos. Kaufmannsgattin, Galizien. 17.—19. IV. 1891.

Hereditär nicht belastet; Menses seit 13. Lebensjahre regelmäßig, reichlich; 5 Geburten und 3 Abortus im 3. Monate. Patientin stillte jedes Kind nur 2—3 Wochen wegen Milchmangel; keine Mastitis. Vor drei Jahren Auftreten eines bohnengroßen, harten Knotens nach innen und oben von der rechten Brustwarze, 2 Jahre hindurch langsames Wachstum. Vor $^5/_4$ Jahr Exstirpation des Tumors (Cystosarkom). Vor 3 Monaten ein bohnengroßes Knötchen unter der Narbe bemerkt, das seither rasch wuchs.

Befund: Gut aussehende Frau; Narbe im inneren-oberen Quadranten der rechten Mamma, unter derselben ein wallnußgroßer, verschieblicher Knoten; keine Axillardrüsen.

Operation: Exstirpation des Tumors, der gut abgegrenzt erscheint. Reaktionsloser Verlauf.

Histologisch: Großzelliges Rundzellensarkom.

Nachricht: Nach 1 Jahr lokales Rezidiv, daher auswärts Amputatio mammae ausgeführt; dann ausstrahlende Schmerzen der unteren Extremität. Gestorben $1^1/_2$ Jahre nach dem Aufenthalte an der Klinik unter den Erscheinungen von Pleura- und Wirbelmetastasen (Mitteilung des Sohnes, der Arzt ist).

23. Sch., Anna, 33 J., v., Bäuerin, Ungarn. 2.—23. IX. 1899.

Mutter der Patientin an Gicht gestorben, Vater und 2 Brüder leben und sind gesund. Vor 1 Jahre bemerkte die Patientin während der Laktation eine Geschwulst in der linken Mamma nach einem Trauma; langsames Wachstum; vor 2 Wochen Schwellung in der Achselhöhle.

Befund: Abgemagerte, blasse Frau; in der linken Brustdrüse findet sich ein apfelgroßer, harter, höckeriger, mit der Haut verwachsener, gegen den Muskel verschieblicher Tumor von lappigem Bau. Bei Druck auf die Mamma entleert sich aus derselben Colostrum. Lymphdrüsen in der Axilla hart vergrößert, miteinander verwachsen; supraclavicular einige harte, haselnußgroße Drüse.

Rechte Mamma derb, in der Axilla einige harte, haselnußgroße Drüsen.

Operation: Amputatio mammae; Ausräumung der axillaren Drüsen, ebenso der vergrößerten Drüsen supraclavicular; hierauf Schnitt supraclavicular, Exstirpation zahlreicher erkrankter Drüsen längs des Plexus cervicalis bis zum Processus mastoideus und medial bis zu den großen Gefäßen. Vollständige Naht. Afebriler Wundverlauf, geheilt entlassen.

Histologischer Befund: Lymphosarkom.

Nachricht: Bald nach der Heimkehr wieder rezidiv, gestorben.

Literaturverzeichnis.

1. v. Angerer, Erkrankungen und Verletzungen der Brustdrüsen. v. Bergmann, v. Bruns, v. Mikulicz, Handbuch der praktischen Chirurgie 1900, II. Bd., S. 755.
2. Arnold, Über einen knorpel- und knochenhaltigen Tumor der Brustdrüse. Virchows Archiv f. pathol. Anatomie 1897, Bd. 148, S. 449.
3. Battle, Two cases of sarcoma of the breast. The Lancet 1901, I, S. 177. jan 19.
4. Billroth, Die Krankheiten der Brustdrüsen. Billroth-Lücke, Deutsche Chirurgie 1880, Lfg. 41.
5. Coley, Carcinoma of the breast with a round-celled sarcoma in the submaxillary region in the same individual. — Annals of surgery 1898, Jan. Referiert in Hildebrand, Jahresbericht in d. F. der Chirurgie 1898, S. 486.
6. Fioriani, Sopra un neoplasma raro della mammella. Linfangiosarcoma melanotico. La Clinica chirurgica 1902, No. 9. Referiert: Hildebrands Jahresb. f. Chirurgie 1902, S. 580.
7. Gebele, H., Zur Statistik der Brustdrüsengeschwülste. Beiträge z. klin. Chir. 1901, Bd. 29, S. 167.
8. Groß, Sarcoma of the female breast; based upon a study of one hundred and fifty-six cases. Americ. journ. of the med. sciences 1887, july. Ref.: Zentralbl. f. Chir. 1888, No. 28, S. 510.
9. Großbeckes, Ein Fall von Rundzellensarkom der weiblichen Brustdrüse. Inaug.-Diss. Würzburg 1898.
10. v. Hacker, Über das Vorkommen von Knorpel und Knochen in einer Geschwulst der weiblichen Brustdrüse. Archiv für klin. Chir. 1881, Bd. 27. S. 614.
11. Haeckel, Beiträge zur Kenntnis der Brustdrüsengeschwülste. Arch. f. klin. Chir. 1894, Bd. 47, S. 274.
12. Hoffmann, Ein durch die große Zahl der Rezidive, sowie durch einen ausnahmsweise langdauernden rezidivfreien Intervall bemerkenswerter Fall von Mammasarkom. Archiv f. klin. Chir. 1894, Bd. 48, S. 93.
13. Horner, Über die Endresultate von 172 operierten Fällen maliger Tumoren der weiblichen Mamma. Beiträge zur klin. Chir. 1894. Bd. XII, S. 619.
14. Hueter und Karrenstein, Eine Mischgeschwulst (Osteoidsarkom) der weiblichen Milchdrüse. Virchows Ach. f. path. Anatomie 1906, Bd. 183, S. 495.

14a. Koenig, Lehrbuch der speziellen Chirurgie 1889, 7. Aufl., II. Bd., S. 94.

15. Manz, Über Riesenzellensarkome der weiblichen Brustdrüse. Beitr. z. klin. Chir. 1895, Bd. XIII, S. 66.
16. Mäusel, Zur Kasuistik der Rundzellensarkome der Mamma. Inaug.-Diss. Gießen 1898. Ref. Hildebrands Jahresbericht f. Chir. 1898, S. 485.
17. Poulsen, Die Geschwülste der Mamma. Archiv f. klin. Chirurgie 1891, Bd. 42, S. 593.
18. Röpke, Die Bedeutung des Traumas für die Entstehung der Carcinome und Sarkome. Arch. f. klin. Chir. 1906, Bd. 78, S. 201.

19. Rosenstein, P., Ein statistischer Beitrag zur operativen Behandlung der bösartigen Brustdrüsengeschwülste. Archiv f. klin. Chir. 1901, Bd. 63, S. 555.
20. Schimmelbusch, Das Fibroadenom der Mamma. Archiv f. klin. Chir. 1893, Bd. 44, S. 102.
21. Schmidt, G. B., Die Geschwülste der Brustdrüse. Beitr. z. klin. Chir. 1889, Bd. IV, S. 40.
22. Schmuckert, Adenofibrom der Mamma, übergehend in Adenosarkom. Inaug.-Diss. München 1904. Ref.: Zentralbl. f. Gynäkologie 1905, Nr. 20, S. 634.
23. Tietze, Hautsarkom in der Mammagegend, einen Mammatumor vortäuschend. Zentralbl. f. Chir. 1900, Kongreßbericht S. 50.
24. Tillmanns, Lehrbuch der speziellen Chir. 1901, VII. Aufl., I. Teil, S. 671.
25. Virchow, Die krankhaften Geschwülste. Berlin 1863, I, S. 343.

XIX.

Kleinere Mitteilung.

Die zwei- und mehrfache Teilung der Sesambeine der großen Zehe.

Von

Stabsarzt Dr. **Momburg**, Spandau.

(Mit 8 Abbildungen.)

Stieda[1]) schreibt in seinem Aufsatze über die Sesambeine der Finger und Zehen: „Es ist eben die Kenntnis vom Vorkommen der Sesambeine an den Fingern und Zehen zu verbreitet, als daß sie die Beobachter zu einer unrichtigen Diagnose verleiten können. Höchstens hat das selten vorkommende Geteiltsein des Ses. dig. I, pedis tibiale in einen proximalen und distalen Abschnitt zur irrigen Auffassung einer Fraktur oder eines vorliegenden Fremdkörpers geführt."

Zu dieser irrigen Auffassuug einer Fraktur gelangte ich anfangs bei einem Soldaten, der beim Abspringen vom Sprungbrett sofort einen stichartigen Schmerz im rechten Fuße verspürte, und nachher über Schmerzen unter dem Großzehenballen beim Auftreten klagte. Es bestand starke Druckempfindlichkeit in der Gegend des tibialen Sesambeins. Das Röntgenbild zeigte eine Zweiteilung des tibialen Sesambeins am rechten Fuße, aber auch eine gleiche Zweiteilung am linken Fuße (Fig. 1 u. 2).

Dieser Fall veranlaßte mich, eine vor einem Jahre beobachtete Fraktur eines Sesambeins der großen Zehe zu revidieren. Einer meiner Freunde hatte beim Abspringen vom Rade einen stechenden Schmerz im Fuße verspürt und klagte nachher über Schmerzen unter dem Großzehenballen beim Gehen. Das Röntgenbild des kranken Fußes zeigte eine Zweiteilung des tibialen Sesambeins, die als Fraktur gedeutet wurde. Die Röntgenaufnahme ergab nun, daß die Zweiteilung an beiden Füßen vorhanden ist, von einer Fraktur also nicht die Rede war (Fig. 3). Eine noch seltenere Beobachtung konnte ich zu gleicher Zeit bei einem Soldaten machen, welcher wegen einer Sehnenscheidenentzündung am Fuße in das Lazarett aufgenommen

1) Stieda, Zur Kenntnis der Sesambeine der Finger und Zehen. Beitr. z. klin. Chir., Bd. 42.

wurde. Das Röntgenbild zeigte eine Dreiteilung des tibialen Sesambeins an beiden Füßen (Fig. 4, 5 u. 6).

Fig. 1.

Auf Grund dieses gehäuften Vorkommens von Teilung eines Sesambeins der großen Zehe habe ich, zumal in der Literatur nur wenig hier-

Fig. 2.

Fig. 3.

über zu finden war, die Röntgenbilder der vergangenen 2 Jahre durchgesehen und fand: In weiteren 9 Fällen eine Zweiteilung eines Sesambeins, in weiteren 3 Fällen eine Dreiteilung und einmal eine Vierteilung (Fig. 7).

In sämtlichen 6 Fällen, bei denen die Röntgenaufnahme beider Füße gemacht worden ist, findet sich die Teilung eines Sesambeins an beiden Füßen. Von den übrigen Fällen verfüge ich leider nur über die Röntgenbilder eines Fußes. Es ist aber anzunehmen, daß die Teilung eines Sesambeines meistens an beiden Füßen vorkommt, und zwar am häufigsten die Zweiteilung des tibialen Sesambeins. Zweimal fand sich an beiden Füßen eine Dreiteilung des tibialen Sesambeins, und einmal eine Zweiteilung des tibialen Sesambeins am rechten und eine Dreiteilung des fibularen Sesambeins am linken Fuße. Die Teilung des fibularen Sesambeins, welche wohl noch nicht beobachtet wurde, ist viel seltener als die des tibialen. Außer diesem Falle der Dreiteilung fand ich nur noch eine Zweiteilung eines fibularen Sesambeins.

Bei der Zweiteilung findet sich ein distales und proximales Knochenstück. Die Trennungslinie verläuft meist in fast frontaler Richtung (Fig. 1

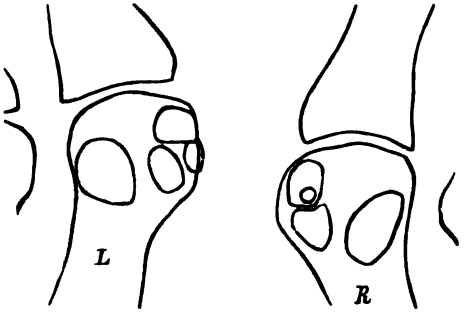

Fig. 4.

Fig. 5.

u. 3). Zweimal beobachtete ich einen mehr schrägen Verlauf der Trennungslinie (Fig. 8). Bei der mehrfachen Teilung verlaufen die Trennungslinien unregelmäßig.

Auffallend war mir bei der Durchsicht der zahlreichen Röntgenbilder die außerordentliche Verschiedenheit der Lage der Sesambeine zum Köpfchen des I. Metatarsus, so daß hierfür eine Regel nicht aufgestellt werden kann.

Was nun die Frakturen der Sesambeine der großen Zehe anbelangt, so sind bisher 2 Fälle beschrieben worden. Den ersten Fall veröffentlichte Schunke[1]): Beim Abhauen von Ton von einer Tonwand fiel ein etwa 100 kg schweres Stück einem Arbeiter auf den rechten Fuß. Den zweiten Fall beobachtete Marx[2]): Ein Kranführer glitt $^3/_4$ m über dem Fußboden aus und fiel mit seinem ganzen Körpergewicht auf den vorgestreckten rechten Fuß. Leider ist das dem Aufsatze von Schunke beigefügte

1) Schunke, Ein Fall von Bruch eines Sesambeines an der großen Zehe. Monatschrift für Unfallheilkunde und Invalidenwesen, 1901.

2) Marx, Ein Fall von Sesambeinfraktur. Münchner med. Wochenschr. 1904, Nr. 38.

Röntgenbild sehr undeutlich, so daß aus ihm wenig zu ersehen ist. Ich möchte nun nach den Befunden, die ich gemacht habe, bezweifeln, daß es sich in beiden Fällen tatsächlich um Frakturen der Sesambeine gehandelt hat, sondern vielmehr annehmen, daß in beiden Fällen eine einseitige, angeborene Zweiteilung der Sesambeine vorliegt. Jedenfalls wäre eine Revision dieser beiden Fälle zu empfehlen. Merkwürdig wäre es, wenn eine derartige Gewalt, wie sie in beiden Fällen eingewirkt hat, nur eine einfache Trennung der kleinen, geschützt liegenden Knochengebilde in ein proximales und distales Stück hervorgerufen hätte. Im Falle Marx zeigt das scheinbar gebrochene Sesambein ein meinen Befunden vollständig entsprechendes Bild.

Wie ist nun die unter dem Großzehenballen bestehende Druckempfindlichkeit zu deuten? Auch in meinen beiden Fällen, bei denen zuerst eine Fraktur des Sesambeines angenommen wurde, bestand die zirkumskripte

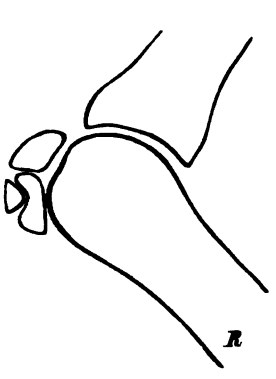

Fig. 6.

Fig. 7.

Fig. 8.

Druckempfidlichkeit unter dem Großzehenballen und die Behinderung beim Gehen, so daß diese Erscheinungen die Annahme einer Fraktur unterstützten. Ich nehme an, daß es sich um eine Entzündung am oder im Grundgelenk der großen Zehe gehandelt hat, welche durch den Unfall hervorgerufen wurde, wie auch der zuerst behandelnde Arzt im Falle Marx annahm. Diese Beschwerden verschwanden in beiden Fällen innerhalb 14 Tage. Im Falle Marx und Schunke konnte trotz längerer Behandlung (Schunke über 16 Wochen) keine Heilung erzielt werden. Hierbei ist zu bedenken, daß im Falle Schunke ein durch einen früheren Unfall geschwächter und verunstalteter Fuß durch die verletzende Gewalt getroffen wurde, die geeignet war, bei jedem gesunden Fuße auch ohne die Verletzung eines Seaambeins für lange Zeit Beschwerden zu verursachen. Sodann muß man bedenken, daß in beiden Fällen Arbeiter verletzt wurden, welche bei der Seltenheit der scheinbaren Verletzung sicher genau über den seltenen Befund unterrichtet waren, und nun hierauf ihre angeblichen Beschwerden zurückführten. Es ist merkwürdig, daß im Falle Marx der Verletzte mit der operativen Entfernung des schmerzhaften Sesambeins schließlich ein-

verstanden war, daß der Verletzte sich aber dieser Operation rechtzeitig zu entziehen wußte und von anderer Seite weiter behandeln ließ. Von sonstigen Verletzungen eines Sesambeins der großen Zehe, welche vielleicht als Maßstab für die Dauer von Beschwerden bei derartigen Verletzungen dienen könnten, habe ich in der Literatur nur den von Perlmann[1]) beschriebenen Fall einer Luxation beider Sesambeine gefunden, welche nach $2\frac{1}{2}$ monatlicher Behandlung zur Heilung kam. Dieser Fall ist auch insofern nicht einwandfrei, als zugleich eine Luxation der großen Zehe und ein Bruch des Köpfchens des II. Metatarsus vorlag. Diese beiden Verletzungen genügen jede für sich, langdauernde Beschwerden zu verursachen. Jedenfalls durfte nicht dem luxierten Sesambeine allein die Schuld an den langdauernden Beschwerden zugeschoben werden. Das diesem Aufsatze beigefügte Röntgenbild III zeigt übrigens die beiden Sesambeine in einer Lage, wie ich sie häufig bei normalen Füßen gefunden habe.

Im Anschlusse hieran möchte ich noch einmal betonen, wie ich das schon früher getan habe[2]), daß die Köpfchen des I. und V. Metatarsus nicht zu den Hauptstützpunkten des Fußes gehören, daß vielmehr die Köpfchen des II. und III. Metatarsus und der Calcaneus die Hauptstützpunkte des Fußes sind. Die Lage der Sesambeine unter dem zu Unrecht angenommenen Hauptstützpunkte kann daher nicht zur Erklärung, weder der Entstehung der Frakturen, noch der langdauernden Beschwerden nach Verletzung eines Sesambeins herangezogen werden.

---

1) Perlmann, Ein Fall von der Luxation beider Sesambeine des ersten Mittelfußknochens. Deutsche militärärztliche Zeitschr. 1904, H. 9.

2) Momburg, Die Entstehungsursache der Fußgeschwulst. Deutsch. Zeitschrift f. Chir., Bd. 73.

XX.

Besprechungen.

1.

W. Roths Jahresberichte über die Leistungen und Fortschritte auf dem Gebiete des Militärsanitätswesens. XXX. Jahrgang. Bericht für das Jahr 1904. Berlin 1905.

Das 200 Seiten starke Buch bringt in der bekannten klaren und übersichtlichen Anordnung eine umfassende Zusammenstellung alles dessen, was im Jahre 1904 auf dem Gebiete des Militärsanitätswesens erstrebt und erreicht wurde. Die Mitteilungen beziehen sich auf die Armeen und Flotten von dreiundzwanzig Staaten. Sein besonderes Gepräge erhält der Bericht durch die Sammlung der Nachrichten von den Kriegsschauplätzen. Neben den rein militärärztlichen Arbeiten finden auch die bedeutendsten Arbeiten allgemein-hygienischen und allgemein-medizinischen Inhaltes ihre Berücksichtigung.

Bei dem wachsenden Interesse der medizinischen Welt an kriegschirurgischen Fragen, das eine natürliche Folge der kriegerischen Wirren der letzen Jahre ist, wird der Jahresbericht vielen eine willkommene Gabe sein.

Dr. Axhausen-Kiel.

2.

Chance-Poland, On the Nature, Causes, Variety and Treatment of bodily Deformities. London 1905. Vol. I.

Das Buch stellt eine neue Ausgabe einer Reihe von Vorlesungen dar, die von Chance zuerst im Jahre 1862 veröffentlicht wurden und große Anerkennung fanden. Der Originaltext ist beibehalten und nur durch Fußnoten vom Herausgeber ergänzt worden; auch die einfachen Widmungen der ersten Ausgabe finden sich in dieser Neuausgabe größtenteils wieder.

Das Buch dürfte vorwiegend historisches Interesse beanspruchen.

Dr. Axhausen-Kiel.

3.

Onodi, Prof. Dr. A. und Rosenberg, Prof. Dr. A., Die Behandlung der Krankheiten der Nase und des Nasenrachens. Berlin 1906.

Das Studium dieses ausgezeichneten Buches, das klar und übersichtlich geschrieben ist und dessen Inhalt durch eine Fülle vorzüglicher Abbildungen noch an Wert gewinnt, wird nicht nur dem Rhinologen, sondern auch dem Chirurgen Freude machen müssen.

Es wird im ersten Teil die allgemeine Therapie incl. Operationslehre eingehend besprochen, während im zweiten Teile die spezielle Pathologie und Therapie der Erkrankungen der Nase und des Nasenrachens eine ausführliche und doch übersichtliche Darstellung findet. Mit besonderer Sorgfalt wird die Indikationsstellung zu operativen Eingriffen behandelt; ganz besonders wird in allen Teilen die Notwendigkeit der allgemein-ärztlichen Untersuchung und Beurteilung hervorgehoben.

Das Werk stellt eine gute Ergänzung der großen chirurgischen Sammelwerke dar. Dr. Axhausen-Kiel.

4.

Port, Dr. Jul., Generalarzt, Zur Reform des Kriegssanitätswesens. Stuttgart 1906.

In dem kleinen mit dem Bilde des Verf. geschmückten Schriftchen werden einige grundlegende Punkte des modernen Kriegssanitätswesens zur Besprechung gebracht. Die Forderung der raschen Evakuation im Sinne Larreys wird vom Verf. obenan gestellt. Dieser ist jedoch bei der heute allgemein und mit Recht geübten konservativen Behandlung der Kriegsschußwunden nur dann gerecht zu werden, wenn zwei Hauptbedingungen erfüllt werden: die Möglichkeit rascher Immobilisation und raschen, schonenden Transportes. Verf. hebt erneut die Zweckmäßigkeit der schmiegsamen Schienenverbände hervor, die von ihm an die Stelle und neben den Gipsverbänden zur Ermöglichung rascher Immobilisation in das kriegschirurgische Armentarium eingeführt worden sind.

Eine Beschreibung des vom Verf. angegebenen Arm- und Beinverbandes, eine Vorschrift zur Herstellung eines einfachsten Krankentransportwagens und die Angabe eines einfachen zweckmäßigen Feldbettes bilden den Schluß des Schriftchens, das in der bekannten kernigen und drastischen Art des Verf. anregend und interessant geschrieben ist.

Dr. Axhausen-Kiel.

5.

Alfred Martin, Deutsches Badewesen in vergangenen Tagen. Preis br. 14 Mk., geb. 17 Mk. Verlag von Eug. Diederichs, Jena. 1906.

Mit diesem Buche hat sich der Verfasser nicht allein als gründlichster Kenner der betreffenden Verhältnisse erwiesen, sondern er wird damit auch

vielen, welche an historischen Studien Freude haben, eine unerwartet reiche Gabe bringen. Schon beim ersten Durchblättern besticht das Buch durch den Reichtum des aus allen Jahrhunderten zusammengetragenen Materiales und durch die alten Werken entnommenen zahlreichen Abbildungen (159 Abbildungen nach alten Holzschnitten und Kupferstichen enthält das Buch), welche die Einrichtungen und Vorgänge in der Badestube des Mittelalters usw. illustrieren. Hier findet man Baderäume aller Art, darunter die fürstliche Badehalle im Fuggerhause zu Augsburg, Taucheranzüge, alte Mineralbäder, Heilbrunnen usw.

Der Inhalt des schönen Buches verzeichnet folgende Abschnitte: Das deutsche Bad von der Urzeit bis zu den Karolingern, Badegebräuche aus der Urzeit, Baden und Schwimmen unter freiem Himmel, Die ehrhaften Badestuben und das Badergewerbe, Die privaten Bäder, Die Vorgänge in den öffentlichen Badestuben, Späteres Badeleben, Rückgang und Aufhören der alten Badestuben, Ersatz derselben in der Neuzeit, Die deutschen Mineralbäder, von diesen stammende Badegebräuche, Der Gesundbrunnen, Die deutschen Mineralbäder seit dem 30jährigen Kriege, Die Wasserheilkunde.

In einem Literaturverzeichnis hat der gelehrte Verfasser 700 Schriften angeführt.

Das Buch wird für alle, welche das deutsche Badewesen und Einschlägiges studieren wollen, unentbehrlich sein, für alle gebildeten Ärzte aber gelegentlich eine ebenso interessante wie unterhaltende Lektüre.

Die Ausstattung des 448 Seiten in großem Format enthaltenden Werkes ist eine glänzende und macht der Verlagsbuchhandlung alle Ehre.

Helferich.

6.

M. Martens, Über den Bau und die Einrichtung moderner Operationsräume. Berlin 1906. Verlag von Aug. Hirschwald. (Sonderabdruck aus der Berl. klin. Wochenschrift, Nr. 42, 1906.)

M. gibt in dem kleinen Abriß eine detaillierte Schilderung des neuen chirurgischen Operationsanbaues im Krankenhaus Bethanien zu Berlin, der an Stelle des seit 50 Jahren in Gebrauch befindlichen einzigen Operationszimmers getreten. Abbildungen und Pläne ergänzen die Ausführungen. Reiche Erfahrungen, die M. auf einer Studienreise zusammen mit den leitenden Architekten an anderen Kliniken gesammelt, sind bei der Anlage und inneren Einrichtung des Baues verwertet worden, so daß etwas wirklich Vollkommenes geschaffen zu sein scheint. Baum-Kiel.

Anzeigen literarischer Neuigkeiten, welche der Redaktion zugeschickt worden sind:

Revue de Chirurgie, No. 12, Déc. 1906.

Bérard et Leriche: De l'évidement de la loge parotidienne avec résection condylo-marginale postérieure du maxillaire (7 fig.).

Kummer: Nature et origine des kystes des os, en particulier des kystes simples des os longs (1 fig.).

Daniel Cranwell: Contribution à l'étude du traitement de l'anévrisme artério-veineux (3 fig.).

Bondet et Kendirdjy: De la vaso-vésulectomie dans les cas de tuberculose génitale (fin).

Fixier: Indications opératoires des traumatismes anciens du crane (fin).

Archives provinciales de Chirurgie, No. 10 u. 11, Oct., Nov. 1906.

Ferraton: Des ulcères rebelles consécutifs au phlegmon nécrotique sous-cutané. Leur traitement par exstirpation chirurgicale du fond fibreux de l'ulcère.

Devic et Bériel: Les goîtres métastatiques sans goîtres (1 fig.).

Monprofit: Chirurgie de l'estomac biloculaire.

Jaboulay: La gastrostomie évacuatrice et le drainage de l'estomac dans certaines formes de péritonite diffuse (1 fig.).

Villar: Traitement de la pancréatite chronique.

Abadie: Botryomycome de l'éminence thénar (2 fig.).

Delmas et Caujoux: Luxation du pied par rotation en dedans.

Annales internationales de Chirurgie gastro-intestinale, No. 1, Sept. 1906, Paris.

Monprofit: Chirurgie de l'estomac biloculaire (2 fig.).

Jaboulay: La gastrostomie évacuatrice et le drainage de l'estomac dans certaines formes de péritonite diffuse (1 fig.).

Revue Française de Médecine et de Chirurgie No. 22, 23, 1906.

Bérard et Patel: La péritonite généralisée par perforation au cours de l'entérite tuberculeuse.

Lucas Championnière: La hernie, accident du travail.

Duverger: Des ruptures musculaires spontanées dans le tabes.

Gilbert: Les kystes hydatiques sonores du foie.

Bulletins et Mémoires de la Société de Chirurgie de Paris, Nov., Déc. 1906.

Letoux: Invagination et étranglement de l'intestin à travers une fistule ombilicale adhérente à l'ombilic.

Hue: Hernie diverticulaire et bride péritonéale due à la persistance des vaisseaux omphalo-mésentériques.

Reynier: Des goîtres aberrants et de la difficulté de leur diagnostic avec les épithéliomas branchiaux.

Hartmann: A propos de la tuberculeuse hypertrophique et sténosante de l'urètre.

The St. Paul Medical Journal, No. 12, Dec. 1906.

Christison: The clinical use of antistreptococcic Serum.

La Clinica chirurgica, No. 11, Nov. 1906.

Lasio: Contributo allo studio della prostatectomia alla Füller-Freyer.

Anzilotti: Contributo allo studio della etiologia de flemmone enfisematico.

De Cortes: Contributo alla chirurgia delle capsule surrenali.

Delfino: Sulla istogenesi dei tumori misti delle ghiandole salivari.

Baum-Kiel.

XXI.

Aus dem städtischen Krankenhause zu Rixdorf-Berlin.

Erfahrungen über Rektoskopie.

Von

Prof. G. Sultan.

(Mit 2 Abbildungen.)

Die Fortschritte, welche innerhalb der letzten Jahre in der Endoskopie des Rektums und der Flexura sigmoidea gemacht worden sind, kommen in einer Reihe von Publikationen zum Ausdruck, von denen ich nur die Arbeiten von Kelly (Annals of surgery, Vol. XXI, 1895), Schreiber[1]), Strauß[2]), Meller[3]) und Foges[4]) nennen will. Die weitere Literatur ist von den genannten Autoren mehrfach zitiert worden, so daß ich auf ihre Wiederholung verzichten kann. Übereinstimmend wird der hohe Wert der Rekto-Romanoskopie oder Prokto-Sigmoskopie, wie Strauß das Verfahren jetzt nennt, betont, nicht nur zur Erkennung hochgelegener Carcinome, Polypen und ulceröser Veränderungen, sondern auch bei negativem Ergebnis, wenn der vermutete Tumor als sicher nicht vorhanden erkannt wird. Nach meinen bisherigen Erfahrungen, über die ich in Folgendem kurz berichten will, bin ich in der

1) Schreiber, Die Rekto-Romanoskopie auf anatomisch-physiologischer Grundlage. Berlin, Aug. Hirschwald, 1903.

2) Strauß, H., Zur Methodik der Rektoskopie. Berliner klin. Wochenschrift 1903. — Erfahrungen über die Endoskopie der Flexura sigmoidea. Berliner klin. Wochenschr. 1905.

3) Meller, Über Rekto-Romanoskopie. Wiener klin. Wochenschr. 1906, Nr. 20.

4) Foges, Über Rekto-Romanoskopie. Wiener klin. Wochenschr. 1906, Nr. 21.

Lage, dieses Urteil mit einer gewissen Einschränkung bestätigen zu können.

Bei meinen Untersuchungen habe ich mich ausschließlich des Straußschen Rektoskops bedient und dabei, wie es sich für einen in der Endoskopie bewanderten Arzt von selbst versteht, die denkbar größte Vorsicht walten lassen. Zu solchen, peinlich genau zu befolgenden Vorsichtsmaßregeln gehört zunächst die Lagerung des Patienten. Die Untersuchung hat, wenn es der Zustand des Kranken irgend gestattet, in Kniebrust- oder Knieschulterlage stattzufinden, denn hierbei tritt, wie Schreiber des näheren ausführt, eine pneumatische Dilatation des Rektalrohres ein, die Sphinkteren erweitern sich, die Fältelung der Schleimhaut wird geringer, und die Aufblähung des Rektalrohres setzt sich oft bis tief in das S-Romanum hinein fort. Die eigentliche Ursache hierfür liegt nach Schatz, Schreiber u. a. darin, daß in der angegebenen Lage ein negativer Intraintestinal- bezw. Abdominaldruck dauernd und gleichmäßig vorhanden ist, und zwar ist es der durch die Kniebrustlage bedingte Hängebauch, der eine solche Zug- und Saugkraft ausübt, daß ein negativer Druck im Rektum und S-Romanum und damit eine pneumatische Dilatation des Darmrohres bewirkt wird.

Der Obturator des Rektoskops wird nur für die erste, etwa 5 cm betragende Strecke des Rektums verwendet; jedes weitere Vorschieben des Instrumentes erfolgt nach Entfernung des Obturators unter Leitung des Auges bei vorsichtiger Verwendung der Lufteinblasung. Jede brüske Bewegung des Rektoskops, sowie besonders jedes gewaltsame Vorschieben wird absolut vermieden. Bei so schonendem Vorgehen wird es nicht möglich sein, einen gesunden Darm zu perforieren; anders liegen aber die Verhältnisse, wenn es sich um eine krankhaft veränderte Darmwandung handelt.

Zunächst möchte ich die Mitteilung einiger Fälle vorausschicken in denen die Rektoskopie in hervorragender Weise imstande gewesen ist, die zweifelhafte Diagnose aufzuklären.

1. 19. VI. 1906, Herr P. P., 73 Jahre alt, bemerkte zuerst vor vier Wochen und von da an sich öfter wiederholend Darmblutungen, die manchmal einen ganz bedrohlichen Charakter annahmen. Im unteren Darmabschnitt verspürte er auch hie und da einen markanten Schmerz. Stenosenerscheinungen bestehen nicht. Ein vor 3 Wochen konsultierter Arzt fühlte bei digitaler Rektumuntersuchung an der hinteren Rektalwand hoch oben einen etwa pflaumengroßen Tumor; doch konnte dieser Befund von

einem anderen Consiliarius ebensowenig wie von mir selbst durch digitale Untersuchung bestätigt werden, obgleich ich den Kranken in Rücken-, Seiten- und Knieellenbogenlage genau palpierte. Die vorgenommene rektoskopische Untersuchung gab trotzdem dem ersten Untersucher recht und ließ mit aller Deutlichkeit 13 cm oberhalb der Analmündung einen links hinten breitbasig aufsitzenden, überhängenden, leicht blutenden, oberflächlich ulcerierten Tumor erkennen, wahrscheinlich ein Carcinom. Die Berührung des Tumors mit dem Rektoskop war schmerzhaft.

Um auch über die Natur des Tumors, wenn möglich, einen sicheren Aufschluß zu erhalten, versuchte ich, mit dem unten näher beschriebenen und abgebildeten Instrument eine kleine Probeexzision zu machen, bekam aber nur nekrotisches Gewebe, an dem bei mikroskopischer Untersuchung eine Struktur nicht mehr zu erkennen war.

Bei dem hohen Alter des Patienten, bei dem ungünstigen Sitz der Geschwulst und bei dem Fehlen jeglicher Stenosenerscheinung habe ich von der Empfehlung einer Operation abgesehen.

Daß der erste Untersucher den in 13 cm Höhe gelegenen Tumor gefühlt hat, kann ich mir nur so erklären, daß, vielleicht bei bestimmtem Füllungsgrade des Darmes der Tumor wohl seine Lage änderte und etwas nach unten prolabierte.

2. 10. VIII. 1906, Frau P. P., 31 Jahre alt, kinderlos. Obstipationsbeschwerden bestanden seit der Mädchenzeit, aber der erste Beginn eines schweren Darmleidens zeigte sich erst im Jahre 1901 an. Damals hatte sie quälende Leibschmerzen und entleerte mit dem Stuhlgang größere Mengen reinen weißlichen Schleimes, der oft bandartig zusammen hing; wochenlang mußte sie wegen krampfartiger Schmerzen das Bett hüten, doch hatte sie zwischendurch längere schmerzfreie Zeiten. Vom Jahre 1903 an wurden die Beschwerden noch quälender, die schmerzfreien Intervalle wurden kleiner, sie hatte oft wochenlang keine ruhige Stunde, die Schleimabgänge wurden, besonders in der letzten Zeit wieder sehr reichlich, und dieser qualvolle Gesamtzustand wurde entweder gar nicht oder nur wenig und schnell vorübergehend durch Badekuren in Franzensbad und Kissingen, sowie durch einen längeren Sanatoriumsaufenthalt gebessert. Regelmäßige Ölklysmen, Darmspülungen mit Kamillentee, Argentum- und Tanninlösungen waren Monate hindurch erfolglos angewandt worden.

Aus dem Untersuchungsbefunde hebe ich hervor, daß die Genitalorgane frei von allen entzündlichen Veränderungen befunden wurden, daß große Mengen — zuweilen etwa ein Wasserglas voll — glasigen Schleims teils mit dem Stuhle, teils auch ohne solchen per anum entleert wurden, und daß das ganze Colon, von der Ileocöcalgegend beginnend bis tief in die Flexur hinunter auf äußeren Druck intensiv schmerzhaft war.

Die rektoskopische Untersuchung, bei der der Tubus ohne Schwierigkeit 25 cm weit eingeführt wurde, ließ in Höhe von 20 cm mehrere, dicht bei einander gelegene, etwas mehr als linsengroße, scharfrandig begrenzte Ulcera erkennen, die ihrem Aussehen nach trotz des Fehlens sonstiger Anhaltspunkte den Versuch einer systematischen Jodkalibehandlung nahelegten; soweit es sich bisher beurteilen läst — die Patientin befindet sich noch in Behandlung — ist der Erfolg ein überraschend günstiger.

3. 14. XII. 1906, Frau A. F., 66 Jahre alt, hat seit 4 Monaten Beschwerden beim Stuhlgang, Schmerzen, Schleim- und Blutabgang. Bei digitaler Rektumuntersuchung fühlte man etwa 5 cm oberhalb des Sphincter externus zirkulär einen Kranz von kleinen papillären Exkreszenzen. Bei rektoskopischer Untersuchung erweisen sich jedoch diese scheinbaren papillären Erhabenheiten als zerklüftete Geschwürsbildungen, und zwar stellen sie in Höhe des Sphincter tertius gelegene, dicht bei einander stehende, kleine, längs gerichtete, schmierig belegte Ulcera dar, welche die ganze Zirkumferenz des Darmes an dieser Stelle einnehmen. Im übrigen ist Rektum und Flexur bis 30 cm oberhalb der Analmündung frei von tieferen Veränderungen.

Die beiden nächsten Fälle zeigen, daß die Rektoskopie sich mit Vorteil auch von der Öffnung eines Anus praeternaturalis aus verwenden läßt und daß man mit Hilfe des Rektoskops unter Leitung des Auges imstande ist, Probestückchen zur mikroskopischen Untersuchung dem sichtbaren Tumor zu entnehmen.

4. 3. I. 1906, Frau v. D., 42 Jahre alt, war im Jahre 1905 wegen eines großen malignen Ovarialtumors operiert worden und kehrt nun ins Krankenhaus mit ausgesprochenen Ileuserscheinungen zurück. Als Ursache finden sich große Geschwulstmassen im kleinen Becken, welche augenscheinlich das Rektum komprimieren. Es wird ein Anus praeternaturalis der Flexura sigmoidea angelegt. Um über die Art der Rektumstenose Aufklärung zu erhalten, führte ich am 9. II. 1906 das Rektoskop in das distale Ende des Anus praeternaturalis ein und konnte in einer Tiefe von etwa 12 cm sehen, daß weiche, graurötliche Geschwulstmassen in das Rektallumen hineingewachsen waren und es fast ganz ausfüllten. Schon hier machte sich mir das Bedürfnis geltend, ein geeignetes Instrument zur Entnahme eines Probestückchens zu besitzen. Ich half mir, indem ich mit einem ganz kleinen, lang gestielten scharfen Löffel etwas von der Geschwulst heraushob. Das entnommene Stück erwies sich bei der mikroskopischen Untersuchung als ein Adenocarcinom von genau der gleichen Struktur, die seinerzeit der exstirpierte Ovarialtumor aufwies. Die Beckenmetastasen hatten also die Rektalwandung bis in das Lumen hinein vollkommen durchwachsen!



Fig. 1.

5. 15. XI. 1906. W. H., 60jähriger Mann, aufgenommen wegen hochgelegenen, großen, fest verwachsenen, inoperablen Rektumcarcinoms und zunehmender Stenosenerscheinungen. Anlegung eines Anus praeternaturalis in der Flexura sigmoidea. Die einige Wochen später vorgenommene rektoskopische Untersuchung vom distalen Ende des künstlichen Afters aus brachte in einer Tiefe von ca. 12 cm den blumenkohlartig höckrigen, fast das ganze Lumen erfüllenden Tumor mit aller Deutlichkeit zu Gesicht (Fig. 1). Mit dem in Fig. 2 abgebildeten Instrument, welches mir die Firma L. und H. Löwenstein, Berlin, Ziegelstr., anfertigte, gelang es leicht, unter Leitung des Auges ein Probestückchen zu ent-

nehmen, dessen mikroskopische Untersuchung die klinische Diagnose auf Rektumcarcinom (malignes Adenom) bestätigte.

Das Instrument (Fig. 2) ist nach Art der Krauseschen Kehlkopfpolypenzange konstruiert und läßt sich bequem in das Rektoskop einführen. Seine Länge beträgt 56 cm. Der schneidende Endteil kann um seine Längsachse gedreht und mittels der Schraube a festgestellt werden. Durch Druck auf den Knopf b werden die beiden schneidenden Ringe einander genähert; wenn dies so langsam geschieht, daß die Ausstanzung des Gewebsstückchens mehr quetschend als schneidend gemacht wird, dann ist das Eintreten stärkerer Blutung nicht zu befürchten. Das Instrument wird übrigens mit Vorteil auch zur Entfernung von hochsitzenden Darmpolypen zu verwenden sein.



Fig. 2.

Den oben angeführten Fällen kann ich noch eine größere Reihe von solchen hinzufügen, bei denen die rektoskopische Untersuchung wegen Verdachts auf Tumor oder geschwürige Prozesse vorgenommen war, jedoch normales Verhalten des Rektums und der Flexura sigmoidea ergab. Der diagnostische Wert der Untersuchung war darum nicht minder groß, doch glaube ich bei dem negativen Befunde auf die Aufzählung der Einzelfälle verzichten zu können.

Die Einführung des Rektoskops bis hoch in die Flexur hinauf, die für den Patienten schon wegen der innezuhaltenden Stellung lästig und anstrengend ist, hat bei Beachtung der Technik, wie sie u. a. Strauß (l. c.) ausführlich schildert, niemals besondere Schwierigkeiten bereitet. Nur beim Vorhandensein von Verwachsungen im Bereich der Flexur, die

durch Geschwülste ebenso wie durch entzündliche Prozesse hervorgerufen sein können, haben sich der Einführung des Instrumentes unüberwindliche Schwierigkeiten entgegengestellt. Als ein Beispiel hierfür diene der folgende Fall:

26. VII. 1906. Frau P. P., 60 Jahre alt. Seit 8 Tagen besteht Ileus, der an Intensität langsam zugenommen hat. Hochgradiger Meteorismus, dauerndes Erbrechen. Durch Laparotomie wird als Ursache des Darmverschlusses ein in der Flexura sigmoidea gelegener scirrhöser Tumor gefunden, der mit der seitlichen Bauchwand unlösbar verwachsen ist. Anus praeternaturalis oberhalb des Tumors. Bei einer, mehrere Wochen später vorgenommenen rektoskopischen Untersuchung von der natürlichen Analmündung aus, ließ sich der Tumor nicht zu Gesicht bringen. Das Instrument konnte nur 18 cm weit eingeführt werden; hier war die Flexur wegen der oben angegebenen Verwachsungen so stark seitlich verzogen und fixiert, daß der Versuch, bis zum Tumor vorzudringen, alsbald aufgegeben werden mußte.

Die oben erwähnten Fälle, in denen die Endoskopie das Krankheitsbild in erfolgreicher Weise aufgeklärt hat, haben mich allein zu dieser Mitteilung nicht veranlaßt, so wertvoll mir diese Aufklärung auch immer gewesen ist. Vielmehr möchte ich in erster Linie ein Schlaglicht auf die Kehrseite der Medaille werfen, denn ich habe leider Gelegenheit gehabt, auch die Gefahren der Untersuchungsmethode in krasser Weise kennen zu lernen. Wenn auch in den zitierten Arbeiten über Rektoskopie von einer Darmperforation, wie ich sie erlebt habe, — mit Ausnahme einer Angabe von S. G. Gant (siehe Foges, l. c.) — nichts erwähnt wird, so finden sich doch bei verschiedenen Autoren über die Gefahren der Methode Äußerungen, welche darauf schließen lassen, daß ihnen ähnliches bekannt oder selbst passiert ist, ohne daß aber hierüber genauere Mitteilungen vorliegen. Ich halte es für eine ernste Pflicht, über einen solchen Unglücksfall nicht mit einem allgemeinen Hinweis hinwegzugehen, sondern freimütig darüber zu berichten, denn dabei lernen wir mehr als aus hundert Fällen, die glatt verliefen. Gleich hier möchte ich betonen, daß die Einführung des pneumatischen Prinzips bei der Endoskopie des Rektums und der Flexura sigmoidea, wie es von Pennington, Laws, Tuttle und in Deutschland zuerst von Strauß angegeben worden ist, zwar unleugbare Vorteile bei der Besichtigung des Darms darbietet, an der Gefährlichkeit der Methode jedoch nichts geändert hat.

Am 28. III. 1906 wurde die 53 Jahre alte Frau A. K. in das Krankenhaus aufgenommen. Sie litt an krampfartigen Leibschmerzen und ihr war

von einem zu Rate gezogenen Arzt gesagt worden, daß sie an einer Darmgeschwulst leide. Sie hatte an Körpergewicht stark abgenommen und seit mehr als einem halben Jahr Beschwerden beim Stuhlgang, und zwar teils Stuhlverhaltung, teils Durchfälle.

Bei der äußeren Untersuchung des Abdomens fühlte man in der Gegend der Flexura sigmoidea und in der Mitte des Quercolons wulstige Resistenzen, deren Palpation, besonders an der Flexur, sehr schmerzhaft war. Genitalbefund und digitale Rektumuntersuchung ohne Besonderheit. Im Stuhlgang andauernd viel Schleim! Durch längere Zeit hindurch angewandte Öleinläufe wurde für regelmäßige Stuhlentleerung gesorgt. Die anfangs gefühlten Resistenzen, welche wahrscheinlich auf spastischen Kontrakturen der Darmwand beruhten, verschwanden bald; dagegen wurden mit dem Stuhlgang Schleimmassen in unverminderter Menge abgesondert.

Am 14. IV. 1906 wurde in üblicher Weise eine rektoskopische Untersuchung vorgenommen. Die Einführung des Tubus war bis in eine Tiefe von 20 cm glatt vonstatten gegangen; als nun behufs weiterer Entfaltung des Darmes etwas Luft eingeblasen wurde, klagte die Patientin plötzlich über einen heftigen Schmerz, und in demselben Augenblick sah man im rektoskopischen Bilde mit aller Deutlichkeit Darmserosa vor sich — es war also eine Perforation erfolgt.

In Chloroform-Äther-Narkose machte ich sofort die Laparotomie und übernähte die in der Flexura sigmoidea am Mesenterialansatz gelegene Perforationsöffnung mit doppelter Nahtreihe. Im kleinen Becken fand sich ein etwa kirschgroßer Kotpartikel und etwas Schleim. Trotz sorgfältiger Säuberung der Bauchhöhle und reichlicher Ausspülung mit physiologischer Kochsalzlösung stellten sich in den nächsten Tagen die Zeichen peritonitischer Reizung ein; es bildete sich ein so hochgradiger Meteorismus, daß ich am 18. IV. 1906 gezwungen war, zur Entlastung des Abdomens eine kleine Darmfistel anzulegen. Die peritonitischen Erscheinungen gingen nun zwar zurück, aber die Patientin erholte sich nicht mehr. Ohne daß zunächst ein Eiterherd nachweisbar war, blieben dauernd leichte Temperatursteigerungen bestehen und 7 Wochen später — am 7. VI. 1906 —, nachdem Pat. zum Schluß noch ein linksseitiges Pleuraempyem hinzubekommen hatte, trat der Tod ein. Bei der Sektion fand sich in der Tiefe des Abdomens, zwischen Darmschlingen gelegen, ein abgekapselter, etwa hühnereigroßer Abszeß. Kein Darmtumor. Atrophisches Herz.

Es handelt sich hiernach um einen Fall von chronischem Dickdarmkatarrh mit reichlicher Schleimabsonderung, bei dem durch spastische Kontraktionen der Darmwand ein Tumor vorgetäuscht worden war. Die Einblasung von Luft durch das 20 cm weit eingeführte Rektoskop hatte genügt, die erkrankte Darmwandung zur Perforation zu bringen.

So haben wir zwar in der Rektoskopie ein hervorragendes diagnostisches Hilfsmittel zur Verfügung, das uns in einer Weise, wie es mit keiner anderen Methode möglich ist, über krankhafte Veränderungen der Flexura

sigmoidea und des oberen Rektumteiles Aufschluß zu geben vermag, müssen uns aber jederzeit darüber klar sein, wie gefährlich das Werkzeug ist, dessen wir uns bedienen. Anämisch elende und schlaffe Kranke, bei denen ausgedehnte entzündliche Veränderungen der Darmwandung vermutet werden, müssen von der Rektoskopie ausgeschlossen werden.

XXII.

Die angeborenen und (nicht operativ) erworbenen Lücken und Spalten des Mesenterium und ihre Bedeutung als Ursachen des Darmverschlusses.

Von

Dr. W. Prutz,
Privatdocent in Königsberg.

(Mit 2 Abbildungen.)

Nicht ein neuer operativ behandelter Fall gibt, wie sonst bei derlei Zusammenstellungen, Grundlage und damit Rechtfertigung dieser Mitteilung. Aus anderem Anlaß habe ich die Beobachtungen über Lücken und Spalten des Mesenterium zu sammeln gesucht. Was ermittelt, genügt immerhin zu einer Skizze.

Ich schließe dabei aus die operativ entstandenen Defekte, nach Darmresektion und Gastroenterostomie: ätiologisch klar, klinisch teils ohne Besonderheiten gegenüber den anderen Spaltbildungen, teils dem Bilde des Circulus vitiosus näherstehend, schärfen sie nur die eigentlich selbstverständliche Regel ein, durch geeignete Technik sie zu verhüten.

Die angeborenen und spontan oder akzidentell-traumatisch erworbenen Defekte interessieren durch ihre Entstehung und durch die möglichen — keineswegs notwendigen — übeln Folgen, die ihren Trägern erwachsen können.

Abgesehen von der ihrem Zweck entsprechend kurz gehaltenen Darstellung von Wilms kenne ich von über rein kasuistische Betrachtung hinausgehenden Zusammenstellungen nur die von Blecher[1]). In entwickelungsgeschichtlicher Beziehung sind sehr

1) Die ältere Zusammenstellung von Besnier (De l'étranglement interne de l'intestin, Paris 1860) war mir nicht zugänglich. Im Dictionnaire encycl. de

wesentlich die Untersuchungen von Treves, die bisher in der deutschen Literatur, auch der anatomischen, nahezu unbekannt geblieben zu sein scheinen.

Für einen Teil der hier zu erwähnenden Fälle muß ich die Angaben von Blecher übernehmen, da mir die betreffenden Originale nicht zugänglich waren. Leider ist mir das auch sonst mehrfach begegnet, so daß ein Teil der hier gesammelten 51 Beobachtungen nur beschränkt verwertbar ist. Das gleiche wird bei anderen Fällen wieder durch die Kürze der Originalmitteilung bedingt.

In der folgenden Übersicht, in der die Auszüge nach Möglichkeit auf das Wesentliche beschränkt sind, sind die Fälle mit Einklemmung eingeteilt in operierte (18) und nichtoperierte (24), der weiteren Einteilung sind die Komplikationen zugrunde gelegt, da sie so am ersten übersichtlich gemacht werden konnten. Angeschlossen sind dann einige (9) Fälle ohne Einklemmung, weil ätiologisch interessant.

A. Operierte Fälle.

I. Einklemmung einer freien Schlinge (ohne oder mit Drehung um die Mesenterial- oder Darmachse).

1. Nélaton (1845). „Zu spät" operiert. Enterostomie: an der vorliegenden Schlinge Zeichen beginnender Peritonitis. „Nach der Operation, die eine vorübergehende Erleichterung gewährte, trat heftige Entzündung auf, der Kranke starb nach 36 Stunden." Sektion: Dünndarm 10 Zoll über dem Cöcum eröffnet. „Als Grund der Einklemmung fand man eine Dünndarmschlinge dicht über dem Cöcum, von einem Riß des Mesenteriums umgeben und eingeklemmt."

2. Ridge und Hilton[1]). (Nach Treitz.) 14jähr. kränklicher Knabe, in den letzten Jahren oft Verstopfung. Erkrankt 6. VIII. 1853 abends plötz-

---

Méd., 2ème Sér., T. VII, p. 122 (Paris 1874) erwähnt Besnier, daß er da 12 Fälle von Einklemmungen in „Bauchfellfalten" mitgeteilt habe, davon 8 in Mesenteriallöchern. (Art. „Mésentère").

1) Treitz (l. c., S. 93 ff.) bestreitet, daß es sich hier um ein Loch im Mesenterium des Jejunum gehandelt habe, faßt vielmehr den Fall als eine Hernia retroperitonealis auf (vgl. dazu den Fall von de Haën, Nr. 22). Ich glaubte ihn hier doch aufnehmen zu sollen, da der Auslegung von Treitz die ganz bestimmten Angaben von Ridge und Hilton gegenüber stehen, die doch nicht weniger Vertrauen verdienen als die anderen. Treitz scheint da seinem Thema zu Liebe in der Auslegung zu weit gegangen zu sein. Außerdem

lich mit sehr heftigem Schmerz im Leibe, nachdem er vormittags viel gelaufen war. Nachts Erbrechen, Unruhe, Aufschläge, Abführmittel, Einläufe. Am dritten Tage auf letztere reichliche Entleerungen unverdauter Speisereste. Am nächsten Tage wieder Erbrechen. Heimreise. Befund vom Beginn des fünften Tages (Ridge): Elendester Zustand. Bauch unterhalb des Nabels konkav eingesunken. Nur dicht über und etwas links von dem Nabel sehr empfindliche, gegen das Epigastrium sich ausbreitende Erhebung, nicht bedeutend, aber von der Einziehung sehr abstechend. Diagnose: vollständige Unwegsamkeit eines Teiles des Jejunum, bedingt durch eine außer dem Darm liegende mechanische Ursache. Erst am nächsten (6.) Tage Operation möglich (Hilton). Medianschnitt. Colon leer, Netz ausgebreitet. Hier und am Dünndarm miliare Tuberkel. Vom linken Rand des Netzes geht ein rabenfederkieldicker Strang mitten durch die kollabierten Dünndarmschlingen gegen die Wirbelsäule an die linke Seite der Wurzel des Gekröses. Durchtrennung mit dem Finger. Er schnürt sicher keinen Darm ein. For. obturatoria frei. Der gegen den Anfang des Jejunum links von der Wirbelsäule aufwärts geführte Finger findet das Hindernis: „Hier zeigte sich, daß da, wo das Jejunum von der Wirbelsäule verhältnismäßig frei wird und mit dem Duodenum zusammenhängt, ein Stück desselben gegen die rechte Seite des Unterleibes hin durch ein abnormes Loch im Mesenterium getreten und daselbst eingeklemmt war. Dieser Teil des Darms wurde nun, durch Ziehen an demselben gegen die linke Seite, aus seiner Lage befreit und nach außen gebracht." Länge etwa 6—8 Zoll (15—20 cm), nicht gangränös. „In das Loch, durch welches der Darm getreten war, konnte man leicht mit der Fingerspitze eingehen." — Därme unterhalb leer, aber dunkel, mit Blut überfüllt, von ganz eigentümlichem Aussehen. „Dieses erklärte man sich aus dem Drucke, den die obere Gekrösvene, welche in der Wurzel des Dünndarmgekröses gerade an der Stelle des abnormen Loches sich befand, durch die Spannung und Ausdehnung des Loches erlitten habe. . . ." — Tod ca. 8 St. p. op. Keine Sektion.

3. Arbuthnot Lane. 10jähr. Knabe, früher stets gesund, erkrankt (10. III. 1890) ganz plötzlich mit heftigstem Schmerz im Unterbauch; nach wenigen Minuten Erbrechen. Ol. Ricini, Breiumschlag, Seifenwassereinlauf mehrmals. Am Anfang des dritten Tages Kollaps, Kotbrechen. Bei der Aufnahme moribund. Bauch aufgetrieben, rechter Rektus zeigt unter dem Nabel umschriebene Spannung. Kein Tumor, keine Resistenz. Bauch wenig empfindlich, auch spontan kein Schmerz, vorher dauernd, mit Exazerbationen. Trotzdem Operation: In Narkose deutlicher, großer, vorspringender Tumor am Ort der Muskelspannung. T-Schnitt. Reichlicher, übelriechender, blutiger Erguß. Dunkelblauer Darm, mit Fibrin-

---

ist er etwas mißtrauisch gegenüber Beobachtungen von Mesenteriallöchern überhaupt. („Was mich betrifft, so bin ich in Bezug auf diese Löcher, von denen man so vieles zu hören bekommt, sehr ungläubig geworden, nachdem mir unter vielen tausend Leichen, die ich bis jetzt zu untersuchen Gelegenheit hatte, nur zwei Fälle von wirklichen Löchern im Gekröse vorgekommen sind." Das sind die Fälle d) und e) meiner Zusammenstellung.

niederschlägen bedeckt, liegt vor. Es ist ein etwa 3 Fuß (ca. 90 cm) langer Dünndarmteil, stark gedehnt, durch ein Loch im Mesenterium „nahe seiner Wurzel" durchgetreten. Dies wird parallel zu den Gefäßen erweitert, der Darm gelöst. Tod während der Operation. — Sektion: Das Loch in ursprünglicher Größe läßt bequem den Zeigefinger durch. Sein Rand ebenso rauh und zottig wie der des Einschnitts, also anscheinend frischen Ursprungs. Das Loch liegt in der Mittellinie, etwa 2 Zoll (ca. 5 cm) über der Ileocöcalklappe, und grenzt an die hintere Anheftung des Mesenterium.

Das Loch war offenbar frisch entstanden: vielleicht war ein kleineres schon bestehendes durch den eingetretenen Darm aufgerissen; freilich war der Rand nirgends glatt. (Erklärung von A. L.)

4. Franklin. 37jähr. Mann erkrankt (8. X. 1893) morgens im Bett plötzlich mit Schmerzen und Erbrechen. Noch eine unbedeutende Darmentleerung, nachher auch auf Klysmen nichts mehr. Schmerzen rechts vom Nabel (wo dann auch das Loch saß). Aufnahme nach $4^1/_2$ Tagen, sofort Operation. Über 6 Zoll (ca. 16—17 cm) Dünndarm in einem kreisförmigen Mesenterialloch eingeklemmt, das mit dem Herniotom erweitert wird. Darm portweinrot, mit deutlicher Schnürfurche. Weiter nichts angegeben. Heilung.

5. Greig Smith. 12jähr. zarter Knabe. Erkrankte etwa 3 Wochen vor der Aufnahme mit plötzlichen Schmerzen und Erbrechen, die ca. 14 Tage anhielten. Dann Besserung, Ende der dritten Woche auf erste feste Nahrung wieder reichliches, grünliches Erbrechen (1. III.). Aufnahme 2 Tage darauf unter der Diagnose „akuter Darmverschluß". Bauch stark aufgetrieben, Schlingen gut sichtbar. Erst am folgenden Tag Operation: Das unterste Ileum ist viermal um die Mesenterialachse gedreht. Nach der Rückdrehung findet sich, daß das Darmstück auch noch durch ein Loch im untersten Teil des Dünndarmmesenterium geschlüpft und hier eingeklemmt ist. Das vorn quer über den Stiel der gedrehten Schlinge ziehende Ileum (also Drehung von rechts über vorn nach links) ist so dünn und blaß, daß es zunächst für den Proc. vermif. gehalten wird, der sich aber in normalem Zustand ganz dicht rechts davon findet. Detorsion. Über Schluß des Loches nichts gesagt. Heilung.

6. Kellett Smith. 15jähr. Mädchen erkrankt (23. VI. 1897) beim Gehen auf der Straße plötzlich mit Leibschmerzen und Erbrechen. Die Schmerzen lokalisieren sich um den Nabel, sind kontinuierlich, aber mit deutlichen periodischen Steigerungen. Bauch weich und flach, Bauchatmung. Kleine Dämpfung in der rechten Fossa iliaca, hier auch Druckempfindlichkeit und etwas Resistenz. Operation nach 4 Tagen (27. VI.). K. S. läßt den Darm austreten, bis das Mesenterium gut zu übersehen ist, sucht ihn dann von oben nach unten ab: im unteren Teil des Mesenterium ein Loch von birnförmiger Gestalt. Sein breites Ende entspricht dem Mesenterialansatz einer kleinen Schlinge, die, um die beiden Stellen, wo das Mesenterium wieder normal wird, als feste Punkte sich durch das Loch hindurchgedreht hat. Darm intakt. Naht des Loches. Heilung. — Aussehen der Ränder (smooth thickened margin), Gestalt, Lokalisation des Lochs und Anamnese sprachen sämtlich für kongenitale Entstehung.

7. Lutier. 35jähr. Mann. Vor 6 Jahren Dysenterie und einige Zeit darauf absolute Verstopfung während 21 Tagen. Nie Peritonitis, keine Bauchverletzung. Erkrankt (11. V. 1900) bei Gartenarbeit plötzlich mit starkem Schmerz in der rechten Fossa iliaca. Bald Erbrechen. Kommt nach drei Tagen zu Fuß ins Hospital. Verstopfung seit Beginn, aber Entleerung von Flatus. Lokal kein Befund. Tags darauf galliges Erbrechen, Aufstoßen. Am 6. Tag der Krankheit 35 gr Ol. ricini. Abends zwei reichliche Entleerungen. Am nächsten Tag kein Aufstoßen, weiter Erbrechen, dazu jetzt völlige Verhaltung. Schnelle Verschlechterung. Am 8. Tage Operation (in extremis): Medianschnitt. Eiterung in der rechten Fossa iliaca, in der Mitte dieses Herdes Volvulus einer gangränösen Dünndarmschlinge, die zudem noch in einem Mesenterialloch eingeklemmt ist. Völlige Lösung unmöglich, nur Detorsion, Drainage, Anus artific. oberhalb. Tod einige Stunden darauf. — Sektion: allgemeine Peritonitis. Am „Ende" des Mesenterium, im Winkel zwischen Ileum und Cöcum, das Loch. Sein sichtbarer oberer Rand dick, opak, perlmutterfarben, bildet einen deutlichen Bogen. Nahe dem Cöcum ist dieser sehr viel dicker, durch eine vergrößerte Mesenterialdrüse. Die eingeklemmte Schlinge bedeckt den unteren Rand des Loches. Ihre Schenkel liegen nahe aneinander, zudem ist sie um die Mesenterialachse gedreht. Vom austretenden Schenkel bis zum Cöcum nur zirka 4 cm; dicht über dem eintretenden der Anus artific. Nach Lösung bildet die Schlinge eine lange Schleife, deren Fußpunkte durch das Mesenterium auf zirka 3 cm genähert sind. Das ist der untere Rand des Loches. Dies ist oval, 6 cm hoch, 3 cm breit, die Ränder regelmäßig glatt, scharf, nur an der erwähnten Drüse verdickt. Der obere Rand wird umfaßt von zwei Ästen der Art. mesent. sup.

Die plötzliche Verschlechterung rühre wohl daher, daß (nach dem Abführmittel) sekundär der Volvulus auftrat. — Bezüglich der Ätiologie beruft L. sich auf Treves.

8. Blecher. 20jähr. Mann. Hat früher öfters an Verstopfung gelitten. Letzter Stuhlgang 13. Dez. Erkrankt 14. Dez. ohne besondere Ursache mit Leibschmerzen, die allmählich zunehmen. In der zweiten Nacht galliges Erbrechen, das anhält. 16. Lazarettaufnahme. Auf Eingießungen einige harte Kotbröckel entleert. Nachts wieder Erbrechen. 17.: Zustand gut, P. 63. Leib über dem Nabel eingesunken, weich. Unterbauch Auftreibung, rechts mehr wie links, nach rechts konvex, nach oben konkav, nach links nicht deutlich begrenzt. Hier vertiefter tymp. Schall. Keine Peristaltik; über dem Nabel Gurren. Operation verweigert; Eingießungen. Erbrechen hält an. Auftreibung nimmt zu. 19. Operation. In Narkose nichts Umschriebenes zu fühlen. Medianschnitt. Stark geblähter Dünndarm drängt sich vor; Cöcum und Colon leer. Etwa 5 cm über seinem Ende ist das Ileum zu einem Strang gedreht, daran eine geblähte Schlinge. „Im Gekröse des untersten Ileums findet sich ein über handtellergroßes Loch; dasselbe wird dadurch gebildet, daß die Mesenterialwurzel nach unten in freien Rand endigt, der arkadenförmig auf einer Strecke von zirka 50 (?) cm bis zu dieser Schnürstelle zieht, wodurch die entsprechende Ileumschlinge einen teilweise nur 2—3 cm breiten Mesenterialsaum hat; der Endteil (5 cm) des Ileums besitzt dann wieder ein eigenes kurzes

Mesenterium. Durch das Loch hindurch hat nun die darüber liegende Schlinge eine volle Drehung in links gewundener Spirale vollführt. Leichte Rückdrehung; an beiden Enden, bes. am abführenden, deutliche Schnürfurchen. — Rechtsseitige Pneumonie. Heilung.

9. Trendelenburg (v. Ofenheim). 48jähr. Frau. Zuweilen akute Darmstörungen resp. Stuhlverhaltung, zuletzt vor 1 Jahr, immer ohne Behandlung geschwunden. Vor 17 Tagen (Aufnahme und Operation am 18. Krankheitstage) trat zeitweise Leibschneiden auf, das zunahm, bis etwa am 11. Tage der Stuhlgang ausblieb. Opium? — Schwerer Allgemeinzustand, Temp. 38, Puls 100. Bauch aufgetrieben, deutliche Peristaltik und Kollern. — Gleich Operation: Medianschnitt. Hinter dem nach oben geschlagenen Netz drängen sich stark injizierte Darmschlingen vor, „hinter welchen man eine abnorme Öffnung im Mesenterium fühlte." „Nach vollständiger Eventration fand man einen schräg von oben nach unten in der Richtung gegen das Cöcum verlaufenden klaffenden Schlitz in dem stark verlängerten Gekröse des Dünndarmes, welcher von der Radix in der Höhe des Duodenalschenkels bis knapp zum Ansatze des Dünndarmes reichte." Mehrere Schlingen des Ileum, das Cöcum und ein Teil des Colon ascendens sind von rechts hinten nach links vorn zweimal durch den Spalt durchgetreten (also Drehung um zirka 720°). So ist der Darm zu einer Art Strang zusammengedreht und im Vergleich zum zuführenden wenig gebläht. Rückdrehung, worauf der Spalt die beschriebene Form erkennen läßt. Seine Ränder leicht verdickt, aber ohne Zeichen von Narbenbildung. Links vom Spalt die oberen vier Fünftel des Dünndarms, rechts von ihm das unterste Fünftel (und Cöcum und Colon ascendens, also Mesent. ileo-coeci comm., wie nach der Beschreibung und bes. nach Taf. II. zweifellos). — Sofort nach der Rückdrehung geht der Darminhalt nach unten weiter. Naht des Spaltes, „wobei, wie es scheint, die Vena mesenterica superior oder ein größerer Ast derselben angestochen wurde. . . . Nach Auffindung der blutenden Stelle und Unterbindung derselben traten starke Stauungserscheinungen im Mesenterialgebiete des oberen (sic!) Dünndarmes, des Quercolon und Colon descendens auf". — Zunächst günstiger Verlauf, anfangs des 5. Tages p. op. wegen enormen Meteorismus zweite Laparotomie: freies Gas in der Bauchhöhle, Perforation des Cöcum, die zur Anlegung eines Anus artificialis benutzt wird. Tod $1\frac{1}{2}$ Tage darauf.

Sektion: Dünndarmschlingen stark gebläht, injiziert, nicht getrübt. Colon z. T. mit Gasen und dünnbreiigem Kot gefüllt. Fibrinös-eitrige Peritonitis. Schlitz gut geschlossen, keine älteren narbigen Veränderungen an ihm wahrzunehmen. Venen nicht mehr erweitert. Keine Darmgangrän nachweisbar, auch in der Cöcumperforation Schleimhaut nur „gerötet und leicht sukkulent verdickt".

10. Anderson. 14jähr. Knabe. Erkrankt ohne Anlaß (außer daß er 2 Tage vorher Rad gefahren ist, sich danach aber über keinerlei Beschädigung beklagt hat) nachts mit Leibschmerzen; $\frac{1}{2}$ Stunde darauf Erbrechen, das sich wiederholt, und eine geringe Darmentleerung. $5\frac{1}{2}$ St. nach Beginn: blaß, in passiver Rückenlage, T. 37,2, P. 110; keine Auftreibung, keine Dämpfung, aber Schmerzen bei tiefer Palpation in der

rechten Fossa iliaca. Kein Kotbrechen. Auf absolute Diät Besserung. 9 Stunden nach Beginn etwas Meteorismus, bes. in der Blinddarmgegend. Operation verweigert. — Am nächsten Morgen deutliche Auftreibung rechts von der Mittellinie. P. 144. Vorläuf. Diagn.: Appendic. perfor. — Am Abend des zweiten Tages Operation: Schnitt rechts. Sehr reichlicher, stark blutiger Erguß, so daß geradezu an eine Blutung gedacht wird, die vorliegenden Dünndarmschlingen scheinen auch wie mit Blut gefüllt. Proc. vermif. ganz normal. Schnitt nach oben verlängert, wo mehr geblähte Schlingen zu sehen sind. „Beide Bündel“ [1]) von Schlingen gehen durch ein enges Loch im Mesenterium, das sie stark einschnürt. Lage des Loches im Mesenterium: „an der Basis seiner Anheftung, wo es den II. Lendenwirbel kreuzt.“ Darm unterhalb normal und leer. Schwierige Einführung einer Leitsonde (director), Erweiterung, Lösung des Darms, Naht des Loches. — Trotz Transfusion Tod wenige Stunden nach der Operation. — Das Loch hat feste, abgestumpfte (rounded) Ränder „and appeared to be a natural one“. — Sektion: „Sehr geringe Zeichen von Peritonitis“. Etwas blutiger Erguß. Darm etwas aufgetrieben, injiziert, mit deutlichen Schnürfurchen. Incarceriert waren etwa 3 Fuß (zirka 1 m) Ileum. Loch fest durch Naht geschlossen, scheint auch jetzt „to be a natural one“.

II. Einklemmung adhärenter Schlingen.

11. Kümmell. 60 jähr. relativ kräftiger Mann, „mit den ausgesprochenen Symptomen einer inneren Einklemmung.“ Zunächst zwei Tage lang Magenspülungen und hohe Eingießungen, subjektive Besserung. Operation: Im Mesenterium ca. 6 cm langer Schlitz, „durch den die ganze Masse der Därme hindurchgetreten und zum Teil auf der anderen Seite verlötet war. Der Darm war noch gesund, jedoch bestand durch gleichzeitige Achsendrehung und feste Adhäsionen einzelner Partien ein solches Chaos, daß an eine Entwirrung nicht zu denken war.“ Erweiterung des Schlitzes; Versuch, die Därme herauszuziehen, muß wegen Gefahr der Ruptur aufgegeben werden. Wegen Kollaps Durchtrennung des Darms im Hindernis, Einnähung beider Enden. Tod am nächsten Tage. Bei der Sektion zeigt sich die große Schwierigkeit der Lösung der durch das Loch getretenen und zum Teil in ihm fixierten Darmschlingen.

12. Mauclaire. 21 jähr. Mädchen. Seit 5 Tagen kompleter Darmverschluß. Zwischen Nabel und Symphyse eine Resistenz, die an eine Invagination denken läßt. Operation: Einklemmung des Dünndarms in einem Mesenterialloch von der Größe eines Handtellers. Ränder des Risses sehr fest, so daß er für alt gehalten wird. Die eingeklemmte Schlinge durch Adhäsionen an die rechte Fläche des Mesenterium angeheftet, Proc. vermif. an die linke (so daß er vielleicht bei der Einklemmung mitwirkte). Darm in Ausdehnung von 30—40 cm ganz schwarz. In der Bauchhöhle blutig-seröser Erguß von sehr üblem Geruch. Tod 10 Stunden nach der

1) Die Bezeichnung bezieht sich dem Zusammenhange nach auf die zunächst vorliegenden und die erst nach Erweiterung des Schnittes sichtbar gewordenen Schlingen. nicht auf Einklemmung von zwei Darmabschnitten.

Operation. Abbildung des Präparats. — Einige Tage vor Eintritt der Erscheinungen war die Kranke gefallen, was vielleicht von Bedeutung war (d. h. wohl für die Entstehung des Verschlusses).

III. Einklemmung mehrerer Darmteile.

13. Lilienthal. (1897.) Mehrere Fuß Dünndarm und ein Paket Dickdarm durch ein großes Mesenterialloch (wo?) mit Achsendrehung incarceriert. Bei der Operation besteht schon Peritonitis. Tod am folgenden Tage.

IV. Mit äußeren Hernien komplizierte Fälle.

14. Billroth. (1866.) 24jähr. sehr kräftiger Mann erkrankt plötzlich, ohne Gelegenheitsursache, mit heftigen Schmerzen, Erbrechen, Verhaltung. Als Knabe hatte er eine H. ing. d. gehabt, die aber lange nicht mehr ausgetreten und auch bei der Aufnahme (am 6. Tage) nicht zu finden war. Diagnose: Ileus, vielleicht doch in Zusammenhang mit der Hernie. Daher Bruchschnitt: Bruchsack leer. Laparotomie nach oben: rote geblähte Schlingen kommen vor. Durch ein abnormes Loch im Mesenterium ist „ein ziemlich langes Stück Darmschlinge" durchgetreten. Beim Versuch der Lösung reißt sie ein. Erweiterung des Mesenteriallochs, Lösung der Schlinge, das Loch in ihr wird zur Enterostomie benutzt. Tod 9 Tage nach der Operation an Bauchwandphlegmone.

15. Hinterstoißer. (Die Krankengeschichte verdanke ich der Güte des Herrn Direktor und Primararzt Dr. H.) 13jähr. Knabe. Aufg. 22. IV. 1902. Mitteilung des behandelnden Arztes: V. B. kam mittags mit Hernia incarc. dext. int. Besteht seit Samstag, 19. IV., mittags; der Mutter des Knaben soll es aber gelungen sein, selbe Samstag Abend zurück zu bringen. Nachher soll angeblich eine Erleichterung eingetreten sein. Stuhl und Winde gingen jedoch nicht ab. Er hatte zugleich eine inkomplete Retentio urinae. Wurde katheterisiert. — 22. IV. abends: Bei der Aufnahme bestehen peritonitische Erscheinungen; Bauch trommelartig aufgetrieben, schmerzhaft. Frequenter kleiner Puls (132). Kollabiert. — Da es sich augenscheinlich um Reposition en masse handelt, sofort Operation in Äthernarkose (Dauer der Narkose 2 Std., Verbrauch 140 ccm). Rechtsseitiger hypogastrischer Schnitt. Bruchsack vorhanden, in demselben Netz. In der Tiefe tastet der Finger einen zweiten einschnürenden Ring. Nachdem die Bruchpforte genügend erweitert worden, kommt brandiger Darm zur Ansicht; der einschnürende Ring erweist sich als rundes, guldenstückgroßes Loch im Mesenterium des Ileum, durch welches der Darm durchgetreten ist und incarceriert wurde. Deutliche Schnürfurchen, peripher knapp am Cöcum. Mißfarbige, übelriechende Flüssigkeit in der Bauchhöhle. Resektion des brandigen Ileum (40 cm) und des Cöcum. Wegen der bestehenden Peritonitis und des elenden Zustandes des Kranken wird von einer Darmvereinigung abgesehen; die beiden Darmenden werden in die verkleinerte Hautwunde eingenäht. Subkutane Kochsalzinfusion (1 l). — 23. IV. morgens Temp. 37,7, frequenter, nicht zählbarer, kleiner Puls; Benemmenheit. Exitus letalis 22 St. p. op.

V. Mit anderwärts lokalisiertem Darmverschluß kompliziert.

16. Thursfield. $2^1/_2$ jähr. Knabe. Auftreibung unterhalb des Nabels, für vergrößerte Mesenterialdrüsen gehalten. Bei der Operation wird in einem Mesenterialloch eingeklemmter Dünndarm gefunden und das als Ursache des Verschlusses angesehen. Bei der Sektion aber findet sich ein „Volvulus duodeni", der Dünndarm hängt an einem dünnen Mesenterialstiel (hanging from a neck of mesentery), d. h. wohl, es besteht ein Mesenterium commune.

VI. Mit Meckelschem Divertikel kompliziert.

17. Atherton. 14jähr. Knabe. Von Geburt an kleine „protrusion" des Nabels. Vom 6. Jahr ab Anfälle von Leibschmerzen, ein- bis zweimal jährlich, einige Stunden bis zwei Tage dauernd, im letzten Jahr mit Erbrechen verlaufend und mit Durchfall endend. Im letzten Halbjahr drei oder vier Anfälle, immer stärker und länger, Ursache vermutlich Diätfehler. Neuer Anfall nach reichlicher Mahlzeit; fünf Stunden nach Beginn: Schlechter Allgemeinzustand, Bauch stark aufgetrieben und tympanitisch, besonders im Epigastrium und um den Nabel. Empfindlichkeit nicht groß, am stärksten um den Nabel, namentlich rechts und unterhalb. Keine Resistenz. — Operation 6 Stunden nach Beginn: Schrägschnitt rechts; Proc. vermif. gegen die Mittellinie verschoben, hier adhärent. Resektion. Gegen den Nabel hin wird eine geblähte Darmschlinge gefühlt. Daher Medianschnitt. Ein Meckelsches Divertikel von Form und Größe einer schlanken Birne mit etwa kleinfingerdickem Stiel, dem Nabel adhärent, an der Basis deutlich gedreht, zum Teil gangränös, viel Kot enthaltend, in diesem ein sehr festes Gebilde von ca. $2^1/_2$ cm Durchm., wird reseziert. Exzision des Nabels, Bauchnaht. — Tod 34 St. p. op. — Sektion: Eine Ileumschlinge von ca. 1 Fuß (etwa 30 cm) Länge, ziemlich dunkel gefärbt, aber nicht stark ausgedehnt, tritt durch ein Loch im Mesenterium. Die Schlinge ist mit einigen frischen Verklebungen an den Medianschnitt angelötet. Sie tritt von rechts oben nach links unten durch, ist frei beweglich und leicht zurückzuziehen. Der Divertikelstumpf sitzt an der durchgetretenen Schlinge. Er liegt etwa 6 Zoll (15—16 cm) über der Ileocöcalklappe. Beide Stümpfe von gutem Aussehen. Darmschlingen in unmittelbarer Nachbarschaft des Mesenteriallochs beträchtlich aufgetrieben. Nirgends ausgesprochene Zeichen von Peritonitis.

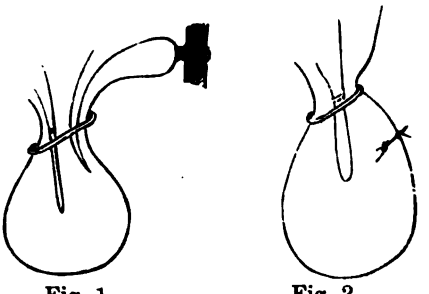

Fig. 1. Fig. 2.

Schemata zum Fall von Atherton.

Hier ist bei der Operation das Loch gar nicht gefunden worden. A. fügt aber hinzu, es sei ihm aufgefallen, daß der Darm sich schwer habe vorziehen lassen; daher glaubt er, ihn erst bei der Operation aus dem Loch herausgezogen zu haben. Den Mechanismus stellt er sich folgendermaßen

vor: das Divertikel sei durch die Schlinge, die — je beim Anfall — durchtrat, mitgezogen worden, durch seine Adhäsion am Nabel aber wieder befreit, auch am völligen Durchtreten verhindert worden. Die Verhältnisse lassen sich wohl durch die beiden folgenden Schemata am kürzesten skizzieren.

18. Pye Smith. 14jähriger Knabe, bisher gesund. Ißt abends Fische, schläft darnach normal, fühlt sich am nächsten Morgen krank, nimmt keine Nahrung. Um 9 Erbrechen, um 10 Stuhl, mittags nochmals, dann nicht mehr. Leibschmerzen. Weiter Erbrechen in kurzen Pausen während dieses und des nächsten Tages. Bekommt am dritten Tage bei einem Arzneikräuterhändler ein Medikament. Am 4. Tag ärztliche Behandlung: Eingießungen, die etwas Kot entleeren. Die Erscheinungen bleiben gleich. Am selben Abend Aufnahme und Operation: Ein etwas über 2 Zoll ($5\frac{1}{2}$ bis 6 cm) langes Meckelsches Divertikel geht zwischen dem freien und dem Mesenterialrand vom Darm ab, etwa rechtwinklig zu ihm. Dann geht es durch ein Loch in dem Mesenterium des Darmstücks, von dem es entspringt, und umkreist so den Darm dicht oberhalb seines eigenen Ursprunges, indem seine Spitze sich mittels festen Bindegewebes an das Mesenterium ansetzt. So ist der Darm abgeschnürt. — Lösung der Spitze des Divertikels, das dann aus dem Loch herausgezogen wird. Es wird nicht abgetragen, auch über etwaigen Schluß des Loches wird nichts gesagt. — Heilung. — Mit dem ersten Stuhl wird eine Fischflosse entleert. Diese sei zu groß gewesen, den Ring, den das Divertikel bildete, zu passieren, habe quer im Darm gesteckt: auf diese Art sei der Darm in dem einen Durchmesser gedehnt worden, so daß er im anderen zum Schlitz wurde; an den beiden Enden dieses Schlitzes sei das Divertikel abgeknickt worden (weil zu kurz, um die Flosse in Querstellung durchzulassen).' — Zur Diagnose: Der Knabe war zur Invagination zu alt, zum Volv. flex. sigm. und zur Einklemmung eines Gallensteines zu jung, von Fruchtkernen oder einer verschluckten Münze ließ sich nichts ermitteln.

B. Nicht operierte Fälle.

I. Einklemmung einer freien Schlinge (ohne oder mit Drehung um die Mesenterial- oder Darmachse).

1. Jejunum.

19. Adelmann. (1839.) 28jähriger Mann. Vor 4 Jahren ähnliche Erkrankung. Seit 12 Stunden starke Schmerzen und Erbrechen, wegen Meteorismus nichts zu fühlen. Diagnose: wahrscheinlich innere Einklemmung einer ziemlich hohen Darmschlinge. Symptomatische Therapie erfolglos. Tod nach 48 Stunden. Sektion: Kolossaler freier Erguß. „Die mechanische Ursache der Krankheit war eine abnorme Öffnung in der Mesenterialplatte der dritten Windung des Dünndarms, in welcher eine Schlinge (6 Zoll lang) von der überliegenden Windung des Jejunums festgehalten wurde. Ein kleiner Schnitt in den Rand dieser Öffnung löste sie leicht. Daß diese Öffnung eine abnorme war, zeigte das Verhalten des

Randes, welcher vollkommen glatt ohne Narbe, mit seröser Haut überzogen war." Eingeklemmte Schlinge injiziert, mit Strangulationsmarke.

20. Hirsch. 50jähr. Mann, kräftig, sehr fett. Vor 12 Jahren Sturz vom Wagen, gleich danach heftiger, akuter Schmerz in der Lumbalgegend und im Unterleibe, zugleich heftiges Erbrechen, dann 4 Tage währende Verstopfung. Völlige Erholung erst nach 6 Monaten. Seitdem jährlich zwei- bis dreimal heftige „Erscheinungen einer inneren Incarceration": ohne jegliche nachweisbare Veranlassung Erbrechen, Schmerzen um den Nabel, Verstopfung. Rückgang in 4—5 Tagen auf leichte Abführmittel, am Ende reichliche Darmentleerungen. — Nach sehr kaltem Bad und Genuß kalten Getränks und reichlicher Ausleerung abends leichte Schmerzen, doch Schlaf; am nächsten Morgen Beschwerden stark; Ol. ric. wird erbrochen. Bei der Aufnahme tags darauf schon schlechter Zustand. Bauch überall empfindlich, doch ganz besonders im Mesogastrium 6 cm rechts vom Nabel. Perkussion: Epigastrium und zum Teil auch Mesogastrium tympanitisch, Unterbauch, Colon desc. und Teil des Colon asc. mit mattem Ton. Erbrechen in längeren Zwischenräumen, nicht fäkal. Daher Diagnose: „Innere Incarceration wahrscheinlich im oberen Teile des Dünndarms, vermutlich bedingt durch einen abnormen Strang oder Verlötung von Darmschlingen, als Folge der vor 12 Jahren stattgehabten, traumatischen Peritonitis." Abnorme Öffnung, Riß als sehr selten ausdrücklich ausgeschlossen. — Kalomel und Opium, Einläufe, ohne Wirkung. Tod. Ende des dritten Tages. — In der Mitte des sehr fettreichen Dünndarmmesenterium ein ovales Loch von 12 cm Umfang, Ränder „etwas callös", nicht dehnbar und vollständig glatt. Von rechts oben ist eine große Jejunumschlinge durchgetreten, die dunkle Schnürfurchen zeigt, sich aber leicht herausziehen läßt. Darm oberhalb 1,79 m, eingeklemmtes Stück 1,39 m, Dünndarm darunter 4,49 m. — H. nimmt unter Berufung auf eine Beobachtung von Rokitansky an, daß Fettreichtum des Mesenterium zur Bildung abnormer Öffnungen disponiere.

2. Ileum.

21. Brambilla. (Zit. nach Blecher.) „Plötzliche Einklemmung nach heftigem Pressen beim Stuhlgang. Tod nach 3 Tagen. Das rechte Colon herabgesunken und an der vorderen Bauchwand durch ein besonderes Band fixiert. Riß im Mesocolon nahe dem Darm, durch diesen eine ellenlange Ileumschlinge eingeklemmt und gangränös."

22. de Haën. (Nach Treitz, S. 106.) (1766.) 57jähr. Frau, 3 Jahre lang periodische Schmerzen von wechselnder Intensität. Tod unter ähnlichen, nur heftigeren Erscheinungen innerhalb 5 Tagen. Loch in der Mesoflexur, durch das das unterste Ileum durchgetreten und eingeklemmt ist.

Treitz faßt den Fall als Hernia intersigmoidea auf. Er bemängelt die Abbildung von de Haën. Diese kenne ich nur aus der Wiedergabe von Blecher (l. c. S. 57). Danach ist sie freilich nicht sehr übersichtlich. Immerhin scheint mir deutlich: dargestellt ist das untere Ende der Flex. sigm. mit der Umbiegung gegen das Rektum (Colon pelvinum), daran ein Teil der Mesoflexur, und zwar mit der linken Fläche nach dem Be-

schauer. Also ist das untere Ileum. (dessen über und unter der Einklemmung gelegene Teile ganz deutlich sind), bei nach links gewandter Flex. sigm. von vorn rechts nach hinten links durch das Loch getreten. Letzteres saß im untersten Teil der Mesoflexur, dicht am Fußpunkt des Colonschenkels. Von einer Hernie im eigentlichen Sinn kann nach der Abbildung (eine Beschreibung gibt de Haën nach Treitz nicht) nicht die Rede sein. Außerdem säße eine Hernia intersigm. links von der Flexur. Undeutlich wird das Bild dadurch, daß der abgebildete Teil der Mesoflexur nach oben gerichtet gezeichnet ist.

23. Heuermann (1778). (Zit. nach Blecher.) „Gestorben an Miserere. Ein Stück des Ileum in eine ringförmige Öffnung in dem Gekröse der Dünndärme eingeklemmt."

24. Palmer. (Sir Astley Cooper, l. c. S. 210.) (1804.) Frau. Dauer 9 Tage. Massenhafte Abführmittel und Klysmen. Sektion: „Bei genauerer Untersuchung fand sich jedoch eine Öffnung in dem Mesenterium, welche den unteren Teil des Krummdarmes umschloß, und den traurigen Ausgang des Falles hinreichend erklärte."

25. Albers (1837). (Zit. nach Blecher.) „Kinderfaustgroßes Loch im Ileumgekröse nahe dem Cöcum. Durchtritt einer 1½ Fuß langen Schlinge durch das Loch auf die rechte Seite des Mesenterium und Einklemmung. Ileum 3 Zoll oberhalb der Einmündung um die Achse gedreht. Gekröse in der Umgebung des Loches gerötet, Rand sieht frisch gerissen aus."

26. Davies (1844). (Zit. nach Blecher.) „Nach einmal vorübergegangenen Einklemmungserscheinungen 2. Anfall; Tod nach 4 Tagen. 13 Zoll lange Schlinge in ein schillingstückgroßes Loch im Mesocolon eingeklemmt."

27. Spörer (1855). „Den beiden inneren Einklemmungen gingen mechanische Insulte voraus; der Verlauf der Krankheit war sehr rapid. In dem einen Fall hatte sich eine Schlinge des Ileum von zirka 4 Zoll Länge mit seinem Inhalte durch einen Riß im Mesenterium hindurchgeschoben und eingeklemmt; oberhalb der Einklemmung war der Darm brandig und leicht zerreißlich; die peritoneale Darmentzündung hatte sich auch nach abwärts auf Cöcum und Colon erstreckt."

28. Bauer (1867). 32jähr. Neger. Erkrankung mit heftigen Schmerzen und unaufhörlichem Erbrechen, vorher kopiöser Stuhl, weshalb an Vergiftung gedacht wird. Nicht operiert. „Bei der Sektion wurde ein eingeklemmter Dünndarm in einer Öffnung des Mesenterium, nahe an dessen Befestigung, gefunden."

29. Kaurin (1883). „Der zweite Fall war durch Incarceration einer Dünndarmschlinge in einer Spalte des Mesenterium verursacht — endete tödlich."

30. Lévêque. (1883). 19jähr. Mann, bisher gesund, nur seit einem Jahr etwas Verstopfung, erkrankt ganz plötzlich mit heftigsten Kolikschmerzen, besonders um den Nabel; arbeitet unter Tags noch; abends Erbrechen. Kommt zwei Tage nach Beginn zu Fuß ins Hospital. Seit

drei Tagen kein Stuhl: Einläufe. Erbrechen hält an. Befund vom nächsten (!) Tag: Puls normal. Bauch mäßig aufgetrieben, intermittierende Schmerzen, durch Druck gesteigert. Palpation negativ. Völlige Verhaltung. Per rectum nichts. Innerlich Eis, potion de Rivière. Eisbeutel, Einläufe. Zunächst etwas besser. Verschlimmerung während der nächsten Woche (!). Zwei bis drei Finger breit über dem Nabel erscheinen zwei etwa olivengroße platte Körper, vielleicht in der Linea alba eingeklemmtes Netz. Am 13. Tage: enormer Meteorismus, bes. oberhalb des Nabels. Palpation unmöglich. Kotbrechen. Am 15. Tage endlich Freilegung der beiden kleinen Tumoren über dem Nabel: es sind „Fetthernien" (subperitoneale Lipome) in der Linea alba, ohne jeden Zusammenhang mit dem Netz. — Tod: Ende des 18. Tages. — Sektion: Keinerlei Erguß. Nahe dem Nabel entspringt ein fibröser Strang und setzt sich an zwei einander benachbarte und miteinander verwachsene Dünndarmschlingen und das zugehörige Mesenterium an. Hier besteht keinerlei Hindernis. — Der Dünndarm scheint die ganze Bauchhöhle auszufüllen, ist stark aufgetrieben, stellenweise fein injiziert. Bei Abtrennung vom Duodenum her findet sich beim letzten Fünftel des Dünndarms eine stärker ausgedehnte Partie, unterhalb und etwas rechts vom Nabel gelegen. Hier ist eine Ileumschlinge durch einen „Riß" des Mesenterium getreten. Letzteres ist dicht an seiner Insertion vom Darm abgetrennt, an dem man noch die Ansatzlinie sieht, die an beiden Seiten in das normale Mesenterium übergeht. Länge der Abtrennung 6 cm. Nach hinten verschwindet das Mesenterium in reichlichen Adhäsionen, die es mit den zuerst erwähnten Schlingen verbinden (d. h. den durch den Strang mit dem Nabel verbundenen). Der Darm bildet zwei, das Mesenterium ein Drittel eines Ringes, der das untere Ileumende, dicht vor dem Übergang ins Cöcum, fest einklemmt. Der vom Mesenterium getrennte Darmteil ist um die eigene Achse gedreht, die Drehung ist ganz scharf, kaum 1 cm lang, am proximalen Ende des Defekts. In dieser Lage ist sie durch feste Adhäsionen fixiert. An der Stelle ist der Darm außerordentlich verengert, fast wie obliteriert, morsch, reißt ein. Weiter abwärts ist er auf 5 cm einfach verengert. Dieses Stück, das die vordere Zirkumferenz des Ringes bildet, ist etwa federkieldick; die eingeklemmte Schlinge, die fast einen Kreis bildet, ist 73 cm lang, 3 cm unterhalb ihres Austritts aus dem Ring ist der Übergang ins Cöcum. Die Ränder des Risses sind nicht hart und nicht glatt, vielmehr sehr weich und scheinen frisch traumatisch entstanden. Zwischen der eingeklemmten Schlinge und dem Rand des Loches läßt sich die Sonde überall durchführen, außer am oberen und unteren Ende, wo die Schlinge durch Adhäsionen fixiert ist, so daß Detorsion unmöglich. — Ganzer Darm über der Verengerung stark erweitert, die eingeklemmte Schlinge, die übrigens deutliche Schnürfurchen zeigt, hat beinahe normales Kaliber bewahrt.

Nach der wenig übersichtlichen Darstellung ist wohl anzunehmen, daß die durch das Loch getretene Schlinge unmittelbar unterhalb der das Loch tragenden lag; letztere war nicht nur um die Darmachse gedreht, sondern auch selbst stark verengert (was leider nicht näher beschrieben wird). Beides, die Achsendrehung und die Verengerung, könnten den Verschluß bewirkt haben, das Entscheidende war aber wohl die Achsendrehung.

Laus Besprechung macht die Sache nur noch unklarer: danach sei das völlig Ungewöhnliche an der Beobachtung, daß nur das „eine" Ende „der Schlinge „eingeklemmt" gewesen sei, während sich das andere „in den einklemmenden Ring fortsetzt, von dem es einen Teil bildet". Das bezieht sich ersichtlich auf die Schlinge, deren Mesenterium das Loch trug: die wirklich im Loch eingeklemmte war aber 73 cm lang, jene nur 6, sie war etwas gedehnt, jene stark verengert.

31. Vitrac et Laubie (1897). Leichenpräparat. Tod durch Überfahrenwerden. Zerreißung des rechten Rektus und Psoas, Riß im Mesenterium, in den eine Dünndarmschlinge sich einklemmt.

32. Mitchell (1899). 8jähr. Knabe, fällt infolge Bruchs des Geländers die letzten Stufen einer Außentreppe herunter, mit dem Leib auf den gefrorenen Boden, besorgt seinen Ausgang aber. Erst zwei Tage darauf erkrankt er mit heftigsten Leibschmerzen. Diagnose: Peritonitis. Nichts gemacht. Tod zwei Tage danach. Sektion (Leichenschau): Loch im Mesenterium nahe dem Übergang des Ileum in das Cöcum, mit glatten Rändern, darin mehrere Schlingen eingeklemmt. Umschriebene Peritonitis.

33. Parsons (1899). 62jähr. Mann, an Aorteninsuffizienz leidend, erkrankt, nachdem er 10 Tage lang keinen Stuhlgang gehabt, mit leichtem Übelbefinden im Leibe, nachdem tags vorher etwas galliges Erbrechen gewesen war. Schon mehrere Jahre lang kamen Stuhlverhaltungen von 10—12 Tagen Dauer vor. Bauch nicht aufgetrieben, im Colon Kotmassen zu tasten. Auf Seifenwassereinlauf eine Entleerung, dann nichts mehr. Das Erbrechen wird immer häufiger. Bauch nicht schmerzhaft, weich, keine bemerkenswerte Auftreibung. Schneller Verfall, Tod 6 Tage nach Beginn der Verschlußerscheinungen.

Sektion: Bauchfell hier und da leicht injiziert, einige Exsudatflocken. Darm glänzend (no matting), auch keine alte Peritonitis. Darm nicht besonders ausgedehnt. Im Magen und größeren Teil des Dünndarms flüssiger Kot, Colon leer. Im Becken dunkel gefärbte ödematöse Schlingen, die aber ihren Glanz völlig gewahrt haben: die letzten 44 Zoll (zirka 120 cm des Ileum. Sie sind durch ein Loch in einer „anormalen Bauchfellfalte" durchgetreten, sind aber nicht so fest eingeklemmt, daß sie nicht leicht, ohne Beschädigung, herausgezogen werden könnten.

Die „abnorme Falte" ist 3 Zoll (zirka 8 cm) lang, endet (wie Abb. 2 l. c. zeigt) nach unten mit freiem konkavem Rand. Sie geht von der linken Seite des Beckens an die Flex. sigm., liegt vor dem normalen Mesocolon der Flexur, und zwischen diesen beiden liegt der durch das Loch getretene Darm. Zwischen den „zwei Bauchfellblättern" des abnormen Gebildes (das offenbar deswegen „Falte" genannt wird) laufen Äste der Art. sigmoidea: es handelt sich also um Verdoppelung des Mesosigmoideum. Zwischen ihm und dem regulären Mesosigm. liegt der sechste Teil der Zirkumferenz der Flexur. An seiner Vorderfläche trägt das Gebilde kleine Fettmassen, die sich von App. epiploicae in nichts unterscheiden. Außerdem hat es zwei ovale glattrandige, je $^3/_4$ Zoll (etwas weniger als 2 cm) messende („congenital") Löcher; durch das untere ist der Darm durchgetreten. — Außerdem: Mäßige Schrumpfniere, Aortenklappen sklerotisch und schlußunfähig.

Der Tod sei erfolgt an Aorteninsuffizienz, zweifellos beschleunigt durch die Anstrengungen des Erbrechens.

34. Morestin. (Zit. nach Blecher.) „Darmverschluß durch Einklemmung einer Darmschlinge in einer Öffnung des eigenen Mesenteriums." (Soc. anat. 1900, z. Z. auch mir nicht im Original zugänglich.)

35[1]). Im hiesigen pathologischen Institut ist im Jahr 1888 ein Fall von tödlicher Einklemmung in einem Mesenterialloch seziert worden. Die Krankengeschichte fehlt, aus dem Protokoll ergibt sich nur, daß es sich um einen 41jährigen Mann handelte, daß „in der Fossa subcoecalis" ein längeres Stück Dünndarm durch ein „präformiertes Loch im Mesenterium", das als „von oben-innen nach unten-außen" verlaufend beschrieben wird, durchgetreten und eingeklemmt sei. (Da die betr. Darmschlingen im kleinen Becken lagen, ist anzunehmen, daß der Darm von rechts oben her durch das Loch getreten war.) Weiter hat sich über den Fall nichts mehr ermitteln lassen.

3. Cöcum.

36. Rokitansky. (Zit. nach Blecher.) Vor drei Jahren plötzlicher Anfall von vorübergehender Einklemmung, seitdem wiederholte Anfälle; 15 Tage nach dem letzten Tod. Im Krummdarmgekröse nächst dem Blinddarm ein drei Zoll im Durchmesser haltendes Loch; durch dieses ist der Blinddarm von hinten nach vorn durchgetreten und nach rechts herumgeworfen, wie ein Kürbis aufgebläht; völlige Abschnürung des Colon an dem Ring.

4. Colon.

37. Spörer (1855). „Den beiden inneren Einklemmungen gingen mechanische Insulte voraus; der Verlauf der Krankheit war sehr rapid ... Im zweiten Falle hatte sich ein Teil des Colon descendens mit Inhalt in einem ebensolchen Risse eingeklemmt."

38. Perth. (Zit. nach Lancereaux.) (1878). 35jähr. Mann, innerhalb 18 Stunden an innerer Incarceration gestorben. Dünndarmschlinge von 7,5 cm Länge „vom Mesenterium getrennt", letzteres „formant au-dessous d'elle une corde tendue résistante de 3 cm $^1/_2$; dans cette lacune s'était engagée une partie du colon descendant. En un autre point du mésentère existait une seconde lacune semblable, large de 2 cm $^1/_2$; mais dans laquelle ne s'était engagé aucun organe."

II. Einklemmung einer adhärenten Schlinge.

39. Lancereaux (1872). 40jähr. Frau. Aufgenommen mit Schanker der Oberlippe (in Heilung) und ganz frischer Roseola. Nach drei Wochen abends ganz plötzlich enorme Schmerzen um den Nabel und in den Flanken. Schon nach einer Stunde Bauch aufgetrieben. Zwei Stunden später galliges Erbrechen. Am nächsten Morgen kollabiert, Leib aufgetrieben, bei Perkussion schmerzhaft. Darmschlingen zeichnen sich deutlich durch. Heftige Koliken. Kein Stuhl. Ol. ric., Rhabarber, Wärmflaschen. Tod nach

1) Für die Überlassung des Protokolls bin ich Herrn Geheimrat Prof. E. Neumann zu Dank verpflichtet.

33 Stunden. Sektion: Dünndarm durch Gas aufgetrieben, in ziemlicher Ausdehnung injiziert; die Hauptsache ist aber die Incarceration eines Teiles des Dünndarms in einem Mesenterialloch. Dies ist für die Faust eines Erwachsenenen durchgängig, länglich, mit glatten, scharfen Rändern, z. T. durch den Rand des zugehörenden Darms gebildet, z. T. durch das Mesenterium. „A l'une de ses angles, l'intestin plié sur lui-même adhère au mésentère épaissi et blanchâtre. Une anse intestinale, d'une longueur de plusieurs décimètres, ecchymosée et distendue par des gaz, se trouvait engagée dans ce trou où elle s'était étranglée, comme l'indique l'empreinte laissée sur l'intestin au niveau de l'anneau constricteur.“ Ca. 20 cm darüber zwei fest verwachsene Schlingen durch etwa linsengroßes Loch in Kommunikation. Weiter hinauf Darm rot, entzündet auf ca. 10 cm; abwärts ebenfalls injiziert und entzündet, in sehr viel größerer Ausdehnung.

III. Einklemmuug des größten Teiles des (freien) Dünndarms.

40. Blandin. (Berichtet von Jobert.) (1823.) „Cet homme, observé à l'hôpital de la Charité, en 1823, par M. Blandin, présentait à son entrée tous les signes d'une violente péritonite, qui se termina rapidement par la mort. A l'autopsie, il rencontre le grand épiploon déjété à gauche, et la presque totalité de l'intestin grêle qui avait franchi l'hiatus de Winslow, énormément dilatée, du reste elle avait ensuite parcouru l'arrière cavité des épiploons, pour en sortir par un trou pratiqué dans le mésocolon transverse.“

IV. Einklemmung mehrerer Darmteile.

41. Strömborg. Schnell verlaufender Fall von Volvulus. „Die Autopsie zeigte Incarceration von SRomanum in eine Öffnung des Mesenterium; auch eine Schlinge vom Ileum war in der Incarceration mit einbegriffen; die Därme waren hyperämisch und von blutigem Exsudat umgeben.“

V. Mit Meckelschem Divertikel kompliziert.

42. Goltdammer (1889). „Der andere Fall (von innerer Incarceration) — ein Divertikel war durch eine abnorme Öffnung des Mesenterium geschlüpft und daselbst eingeklemmt — starb am 4. Tage an Peritonitis“ (d. h. nicht operiert).

Fälle ohne Einklemmung. (Nur Mesocolon).

a) Dittrich (1847). Frau. Perforation eines 4:1—$1^1/_2$ Zoll großen kallösen Ulcus ventriculi in das Duodenum, gefolgt von sekundärer Perforation des Mesocolon transv. „Das Mesocolon transversum war nämlich in seiner Mitte für den Durchgang einer Pomeranze völlig durchbrochen, die Ränder der Durchbruchsstelle kallös, verdickt, wulstig und abgerundet,

und letztere selbst unmittelbar an der großen Kurvatur des Magens angelagert, und zwar da, wo sich auf der Innenfläche des Magens das Geschwür zeigte und daselbst endigte."

b) Loebl. (Zit. nach Blecher.) Zufälliger Sektionsbefund. Mehr als faustgroßes, elliptisches Loch im Mesocolon transv., begrenzt von den beiden Art. transv. coli, mit sehnigem Rand, dadurch der größte Teil der Dünndärme durchgetreten in die Bursa omentalis.

c) Remboldt. (Zit. nach Blecher.) Bei Sektion eines (?) an Volv. duodeni gestorbenen Kr. „Im Mesocolon links von der Wirbelsäule eine für die halbe Hand durchgängige Spalte, durch welche $2\,^1/_2$ Fuß Dünndarm frei in die Bursa omentalis getreten sind."

d), e) Treitz fand unter vielen tausend Leichen nur zwei Fälle von wirklichen Löchern im Gekröse. In beiden Fällen saß das Loch in der Mitte des Mesocolon transv. „Durch dasselbe war der größte Teil des Jejunum, jedoch ohne Incarceration, in den Netzbeutel getreten und dadurch das Quercolon tief herabgedrückt. In beiden Fällen war zugleich die hintere Magenwand infolge eines tiefgreifenden chronischen Korrosionsgeschwürs unmittelbar über der Öffnung mit dem Pankreas verwachsen. — In diesen Fällen konnte über die Entstehung der abnormen Öffnung kein Zweifel obwalten. — Das Mesocolon transv. ist in die Anwachsung mit hineingezogen, an der angewachsenen Stelle durch den Zug des Quercolon verdünnt und endlich von den andringenden Dünndarmschlingen durchrissen worden." Erwähnt den Fall von Loebl.

Fälle von Defekt im „Trevesschen Feld" ohne Durchtritt von Darm.

Mitchell. Unter weit über 1000 Sektionen (Leichenschau) drei Fälle (außer dem oben erwähnten):

f) Reife männliche Frucht. Loch im Trevesschen Feld, rund, $^1/_2$ Zoll (1,27 cm).

g) 24jähriger Mann. Loch auch im „Felde", elliptisch, $1 : {}^3/_4$ Zoll (2,54 : 1,9 cm).

h) 54jährige Frau. Loch elliptisch, $1 : 1\,^7/_8$ Zoll (2,54 : 4,76 cm), das „obere" Ende durch eine dünne Membran gedeckt, ${}^3/_8 : {}^7/_8$ Zoll (0,95 : 2,22 cm).

i) Treves. (Sektionsbefund.) 52jähriger Mann. Ovales Loch von $1\,^3/_4 : 1\,^1/_4$ Zoll (4,4 : 3,2 cm) in seinem „Feld", keine Gefäße, Fett usw. herum, während die Umgebung reichlich Fett zeigt. Rand deutlich opak, verdickt, abgestumpft (abrupt), an der Seite nach dem Cöcum hin von den Endästen der Art. mesent. sup. begleitet. Hier Bauchfell sehr dünn, von ca. 20 Löchern siebartig durchlöchert. „Eine leichte Gewalt konnte hier eine ‚Incarceration im Mesenterialloch' machen."

Der zweite von Treves beschriebene Fall gehört nicht eigentlich hierher: es handelt sich nicht um einen Defekt des Mesenteriums, sondern um eine Gefäßfalte, gebildet von dem letzten Ast der Art. mesent. sup.:

Reife männliche Frucht. Bei gut ausgebildetem „Feld" hatte der letzte Ast der A. m. s. am cöcalen Rande des Feldes eine Falte gebildet, so daß zwischen dieser und Mesenterium eine Tasche entstand, die eine förmliche Dohne für eine wandernde Darmschlinge werden konnte, die sie durch das verdünnte „Feld" geradezu hindurchleiten konnte.

Das männliche Geschlecht überwiegt bedeutend: von 29 Fällen mit Einklemmung, bei denen das Geschlecht zu ermitteln war, betrafen 23 Männer, nur 6 Frauen; von 5 Fällen ohne Einklemmung entfallen 3 auf Männer, 2 auf Frauen.

Für die Verteilung auf die Lebensalter sind 26 Fälle von Einklemmung zu verwerten. Im kindlichen Alter (bis zum 14. Jahr) standen 9 M., 0 W., im mittleren (18 bis 41) 9 M., 3 W., im höheren (48 bis 62) 3 M., 2 W.

Von ganz besonderer Bedeutung ist die Lokalisation der Defekte, ihre Verteilung auf die einzelnen Abschnitte des Mesenterium. Sie steht mit der Frage nach der Entstehung der Defekte in innigem Zusammenhang. Dabei sind die Fälle ohne Einklemmung natürlich mitzurechnen.

Auf das Dünndarmmesenterium entfallen 41 Fälle, auf die verschiedenen Abschnitte des Mesocolon 10.

Bei ersterer Gruppe ist leider 17 mal nur allgemein das Dünndarmmesenterium als Sitz des Loches genannt (Fälle von Franklin, Kümmell, Mauclaire, Lilienthal, Billroth, Thursfield, Heuermann, Palmer, Spörer I, Kaurin, Vitrac und Laubie, Morestin, Spörer II, Perth, Lancereaux, Strömborg, Goltdammer).

Alle Fälle mit genaueren Angaben zeigen die ganz auffallende Bevorzugung des untersten Endes des Dünndarmmesenteriums. Sicher in diesem Bezirk lag das Loch 15 mal (Fälle von Nélaton, Arbuthnot Lane, Greig Smith, Lutier, Blecher, Hinterstoisser, Atherton, Albers, Mitchell, hiesiges patologisches Institut, Rokitansky, dazu ohne Einklemmung: Mitchell [drei Fälle] und Treves). Vermutlich gehören hierher auch die Fälle von Bauer (Loch im Mes. saß „an" dessen „Befestigung" d. h. also wohl dicht am Cöcum), Kellett Smith (Loch im „unteren Teil des Mes.") und vielleicht auch der von Pye Smith (das Loch entsprach dem Teil des Ileum, der das Meckelsche Divertikel trug, das die Einklemmung vermittelt hatte). Sechs Fälle schließlich nehmen hinsichtlich der Lage des Defekts eine Sonderstellung ein: die von Ridge und Hilton (das Loch saß am Anfang des Jejunum-Mesenterium), Trendelenburg (ein großer radiärer Spalt teilte

das Mes. in zwei Abschnitte, von denen der eine zirka $^4/_5$ des Dünndarms, der andere das unterste Fünftel des Dünndarms und, als Mes. ileo-coeci comm., Cöcum und Colon ascendens trug). Anderson (der Defekt saß „an der Basis" des Mes., wo es den II. Lendenwirbel kreuzt), Adelmann (im Mes. der dritten Jejunumwindung), Hirsch (in der Mitte des Dünndarmmesenterium), Lévêque (ganz ähnlich wie in dem Fall von Trendelenburg zwischen viertem und letztem Dünndarmfünftel, das Loch war aber von ganz anderer Form, vor allem war der Fall durch eine Verengerung der zum Loch gehörigen Schlinge kompliziert!).

Von den 10 Fällen von Löchern im Mesocolon betreffen nicht weniger als sechs das Mesocolon transversum (Fälle von Blandin, Dittrich, Loebl, Remboldt, zwei von Treitz), einer das Mesocolon ascendens (Brambilla), einer das Mesosigmoideum (de Haën), einmal ist nur Mesocolon ohne nähere Bezeichnung angegegeben (Davies). Ganz ungewöhnlich ist der Fall mit zwei Löchern in einem „überzähligen" Mesosigmoideum von Parsons.

Ihrer Entstehung nach ist man gewöhnt, die Mesenteriallücken zu scheiden in angeborene und (spontan oder traumatisch) später entstandene. Bei ersteren begnügte man sich sozusagen mit dieser Bezeichnung, ohne sie genauer zu erklären. Trotzdem schien diese Erklärung vor der traumatischen Entstehung den Vorzug zu erhalten: immer wieder begegnet man den Zweifeln gegenüber letzterem Modus. Ich möchte auf Wiedergabe der Literatur hier verzichten und mich an das halten, was aus dem hier vereinigten Material sich ermitteln läßt.

Zunächst haben wir drei kleinere Gruppen von Fällen, die kurz zu erledigen sind: bei zwei ist die Erklärung leicht, bei der dritten scheint es am besten, auf jeden Versuch dazu zu verzichten, da der Erklärung jeglicher reale Boden mangelt. Hierher möchte ich rechnen den Fall von Trendelenburg: radiäre Spaltung des Mesenterium entsprechend der Grenze zwischen viertem und letztem Dünndarmfünftel. Für eine Spalte von solcher Form und solcher Lage wird man aus dem, was wir für die Ontogenese wie die Phylogenese bisher kennen, schwerlich eine Erklärung finden; und mit dem Ausdruck „Entwicklungsstörung" ist hier im Grunde auch nichts gesagt. Nicht minder verfehlt scheint gegenüber einem solchen Befunde der Versuch, ein Trauma für die Entstehung des Defekts verantwortlich zu machen.

Ähnlich steht es mit dem Fall von Lévêque. Hier lag das Loch genau an der gleichen Stelle des Darms wie im eben er-

wähnten Fall, war aber, wie schon betont, von ganz anderer Gestalt: 6 cm Darm waren ohne Mesenterium, der mesenteriale Rand des Loches war nur zirka 3 cm lang (Mes. $^1/_3$, Darm $^2/_3$ des Umfangs des Loches), das zugehörige Darmstück war verengert. Daß letzteres auf ungenügende Blutversorgung infolge des Defekts zurückzuführen, ist ja recht wahrscheinlich.

Weiter möchte ich hierher zählen die — freilich auch nicht gerade ausführlich berichteten — Fälle von Brambilla und de Haën, sowie den von Adelmann (im Mesenterium der dritten Jejunumwindung.) Wäre über die vielen anderen nur so dürftig beschriebenen Genaueres bekannt, würde diese Gruppe der völlig unklaren Fälle gewiß erheblich größer sein.

Sehr klein ist die Zahl der zweifellos auf traumatische Zerreißung des Mesenterium zurückzuführenden Defekte. Mit Bestimmtheit hierher zu rechnen sind nur die Fälle von Hirsch und von Vitrac und Laubie. Hirschs Patient hatte 12 Jahre vor der fatalen letzten Einklemmung ein schweres Bauchtrauma erlitten, dem sehr ernste Erscheinungen und monatelanges Kränkeln folgten; und von da an traten auch die periodisch wiederkehrenden Anfälle von innerer Incarceration auf: hier wird man an dem ursächlichen Zusammenhang schwerlich zweifeln können. Noch klarer liegt der Fall von Vitrac und Laubie: hier war der Riß frisch durch Überfahren entstanden. Allen anderen Fällen wird man in bezug auf die traumatische Ätiologie höchst mißtrauisch gegenüberstehen müssen. So ist in den Fällen von Brambilla und Nélaton von einem „Riß" die Rede, in dem Fall von Albers sah der Rand „frisch gerissen" aus, auch Arbuthnot Lane erwägt, ob der Defekt nicht frisch sei, weil der Rand überall rauh und dick, ganz wie an dem Einschnitt, der zur Lösung des Darms gemacht werden mußte. Arbuthnot Lane wirft die Frage auf, ob nicht vielleicht ein kleineres Loch, das schon vorher bestand (gemeint ist ein angeborenes wohl im Sinne von Treves), durch den eingepreßten Darm weiter aufgerissen sein könnte. Dagegen sprach aber eben, daß sich nirgends am Rande eine glatte Stelle fand. In den beiden Fällen von Spörer schließlich ging (nach dem Referat) „ein mechanischer Insult" der akuten Einklemmung voraus. Der traumatische Insult, der zur Erklärung genügen soll, muß aber ganz besonders Art sein, und ebenso seine Folgen: es kann sich hier nur um schwere Gewalteinwirkungen handeln, und dem müssen auch die Erscheinungen nach der Verletzung entsprechen. Solche Vorgänge müssen in der Anamnese, wie sie der Kranke selbst

gibt, einen bevorzugten Platz einnehmen, die können nicht gut „vergessen" werden. Es hat geradezu gar keinen Zweck, die Frage, ob traumatisch oder anders entstanden, überhaupt zu erörtern, wenn nicht die Anamnese das schwere Bauchtrauma erweist. Das genügt streng genommen auch noch nicht, denn es könnte ein Loch ja schon vorher dagewesen sein. Also wird weiter auch noch Sitz und Form des Defekts zu berücksichtigen sein, insofern, als bei Sitz des Loches an Stellen, wo sie kongenital öfter vorkommen, wieder zweifelhaft bleiben kann, ob es erst durch das Trauma entstanden. Auch in dieser Beziehung scheint mir der Fall von Hirsch den Anforderungen zu genügen: das Loch traf hier keine der Stellen, an denen kongenitale Defekte, wie gleich zu erörtern sein wird, am ersten zu erwarten sind, vielmehr wäre diese Entstehung angesichts der Lokalisation geradezu unerklärlich. Das Entscheidende ist hier freilich wohl die Anamnese.

Die andere Gruppe von Fällen mit klarer Ätiologie betrifft Defekte des Mesocolon transversum: einwandfrei scheinen hier die Beobachtungen von Dittrich und die beiden von Treitz: es handelt sich hier um Usuren von Magengeschwüren her, die auf die Umgebung übergegriffen haben. Treitz beruft sich auf Loebl, doch habe ich bezüglich dieses letzteren Falles keine Angabe über das Bestehen eines Magengeschwürs finden können. Ebenso bleibt der Fall von Remboldt nach dem allein verfügbaren kurzen Auszug unklar.

Vielleicht auch durch eine Art von Usur, freilich nicht durch geschwürige Prozesse, sondern durch das dauernde Andrängen eines großen Darmkonvoluts gegen das Mesocolon transversum wird man sich die Beobachtung von Blandin erklären dürfen, wo bei einer Hernie des Foramen Winslowi das ganze Darmpaket durch ein Loch im Mesoc. transv. wieder aus der Bursa omentalis herausgetreten war.

Die Fälle von Dittrich und Treitz stehen außerordentlich nahe dem bisher wohl vereinzelten Fall von Narath[1]), und zwar scheint da besonders bedeutungsvoll, daß es sich hier wie dort immer um Kombination mit alten Magengeschwüren handelt. —

In der großen Mehrzahl der überhaupt genauer berichteten Fälle handelt es sich wahrscheinlich um angeborene Anomalien.

1) Narath, A., Zur Pathologie und Chirurgie der Hernia duodenojejunalis. Arch. f. klin. Chir., Bd. 71, H. 4. — Einen beinahe gleichen Fall (seinerzeit in der hiesigen medizinischen Klinik beobachtet) kenne ich; er wird an anderer Stelle veröffentlicht werden.

Das ergibt sich teils aus der Lokalisation, teils aus dem gehäuften Vorkommen an einer bestimmten Stelle, teils spricht dafür auch die Verbindung der Defektbildung mit anderen Abnormitäten zweifellos kongenitalen Ursprungs.

Zunächst scheint möglich, daß lediglich durch mangelhafte sekundäre Anheftung des Mesenterium an die hintere Bauchwand Lücken zustande kommen. Diese Möglichkeit scheint bisher noch nicht erwogen zu sein.

Dazu müssen wir uns den Verlauf dieser sekundären Anheftung des Mesenteriums kurz vergegenwärtigen. Ich folge dabei der bekannten Darstellung von Toldt.

Angelegt ist das ganze Magendarmgekröse (das spätere große Netz ist das ursprüngliche dorsale Mesogastrium, also eine echte mesenteriale Bildung, ebenso wie das kleine Netz dem beim Menschen nur mehr rudimentär zur Anlage kommenden ventralen Mesenterium entstammt) als eine in allem Anfang median gestellte Platte, die die Anlage des Darmrohrs mit der hinteren Leibeswand verbindet und die ernährenden Gefäße ihr zuführt. Von einem „Einschluß" des Darmrohrs in eine „Duplikatur" des Bauchfells ist keine Rede: erst in viel späterer Zeit, gegen Ende der intrauterinen Entwicklung, wird durch besondere Anordnung des Bindegewebes das Peritonealepithel mit der es tragenden obersten Bindegewebsschicht gegen den die Gefäße usw. bergenden Teil der Gekrösplatte verschieblich, so daß an Stellen, wo die bindegewebigen Elemente in der Umgebung der Gefäße gegen diese ganz zurücktreten, wie z. B. in einem fettfreien Dünndarmmesenterium allerdings der Eindruck der „Zweiblätterigkeit" erweckt wird. Die Ortsveränderungen, die es bis zur Erreichung eines der normalen Typen der Darmlage durchzumachen hat, macht das Mesenterium als einheitliche Platte durch. Damit soll keineswegs ausgeschlossen werden, daß bis zur endgültigen gegenseitigen Lagerung der einzelnen Teile zueinander zum Schluß nicht auch „Verschiebungen" vorkommen, von denen man auch sagen könnte, das eine Organ „nähme" einen Teil vom „Bauchfellüberzug" des benachbarten „für sich in Anspruch". Daß derartige Verschiebungen — wenn auch nicht in solcher Art und solchem Umfange, wie z. B. Joh. Müller für das dorsale Mesogastrium annahm, oder wie Treves sie zur Erklärung der endgültigen Lagerung des Darms heranzieht — vorkommen, ist höchstwahrscheinlich. Sie müssen wohl oder übel herangezogen werden zur Erklärung der Entstehung von Bildungen, die sicher von Anbeginn an keine Be-

ziehungen zu den primitiven Gekrösen hatten, später aber in Verbindung mit echt mesenterialen Bildungen getroffen werden, Rolle und damit Wert dieser haben und, am fertigen Körper, auch nicht von ihnen zu trennen sind. Für die Frage, ob Mesenteriallöcher auf Mängeln der sekundären Fixation des Gekröses beruhen können, kommt diese Kontroverse nicht in Betracht — obwohl sie vielleicht für eine andere Art der Entstehung von Mesenteriallöchern zu berücksichtigen wäre.

Der am dorsalen Mesenterium in ganzer Länge befestigte Darm gliedert sich früh in drei scharf geschiedene Abschnitte, die den Gebieten der drei großen Darmarterien entsprechen. Hier kommt nur der zweite Abschnitt in Betracht, die sog. Nabelschleife, die dem späteren Jejunum, Ileum, Colon ascendens und transversum entspricht. Sie tritt zu der Zeit, wo die ersten Anzeichen der beginnenden „Drehung" des Darmes zu bemerken sind — beim etwa sechswöchentlichen Embryo — in steilem Bogen weit aus der Bauchhöhle heraus. Der aufsteigende (rückläufige) Schenkel trägt innerhalb der Nabelscheide, etwa auf der Grenze zwischen seinem äußeren und mittleren Drittel, das als kleine Ausbuchtung angelegte Cöcum. Das Stück vom Beginn der Nabelschleife bis hierher ist es, dessen Ortsveränderungen hier in Frage kommen. Der aufsteigende Schenkel der Nabelschleife kreuzt den absteigenden zunächst, indem er links an ihm vorbei nach oben geht, überkreuzt ihn dann in querer Richtung, so daß der ursprünglich unten befindliche (Colon-)Teil der Schleife von links her über die Basis, den Fußpunkt, des oberen Teils nach rechts tritt: die Kreuzung des Quercolon über das Ende des Duodenum. Hier findet — darin scheinen alle Untersucher übereinzustimmen — eine frühe Fixation statt: der Punkt des Colon, der — durch Vermittelung seines Gekröses — hier sozusagen stationiert wird, verändert in der Folge seinen Ort nicht mehr.

Die Ortsveränderungen, die der Dickdarmteil des nach rechts herüber getretenen Abschnittes bis zum Anlangen des Cöcum in der rechten Fossa iliaca durchmacht, können hier übergangen werden: wichtig ist nur, daß eben das Mesenterium aller in Betracht kommenden Abschnitte alle Ortsveränderungen mitmacht — welcher der „führende" Teil ist, welche „Kraft" da überhaupt wirkt, ist ganz gleichgültig. Der ursprüngliche Ansatz des Mesenterium an der dorsalen Leibeswand bleibt auch unverändert, nur die relativen Dimensionen der einzelnen Abschnitte erleiden gewisse Änderungen. Der ursprüngliche dorsale Ansatz des gesamten

Dünndarmmesenterium beschränkt sich jetzt auf den unverhältnismäßig schmalen Raum zwischen dem unteren Rand des Pankreas (das ja im dorsalen Mesogastrium entsteht, also einem höheren Gekröseabschnitt angehört) und dem oberen Rand der Flexura duodeno-jejunalis. Nur dies ist ursprüngliches dorsales Dünndarmmesenterium, alles was kaudalwärts von der Flexura duodeno-jejunalis liegt, bis zum unteren Ileumende — gleichgültig, wieweit nach unten die Fixation reicht — ist nur sekundär an der hinteren Bauchwand fixiert. Die Linie, die diese sekundäre Radix mesenterii einhält, zeigt ja verschiedene, z. T. typische Verlaufsarten, die durch weitverbreitete Abbildungen bekannt sind. Mesenteriallücken, die dicht an der hinteren Bauchwand in dem Gebiet der sekundären Radix mesenterii liegen, können auf teilweisem Ausbleiben dieser sekundären Fixation beruhen. So gut letztere manchmal ganz, manchmal zum größeren oder geringeren Teil ausbleibt — so entstehen die verschiedenen Grade des Mesenterium commune —, ebensogut kann sie auch mal nur auf einem Teil der Linie ausbleiben. Und gerade für diese partiellen Mängel der sekundären Anheftung könnte man sich vielleicht noch eher eine einfache mechanische Ursache denken, als für die totalen: zu der Zeit, in der sich ein solcher Vorgang abspielen müßte, ist das Längenwachstum des Darms schon erheblich vorgeschritten, der Dünndarm stark geschlängelt; zu eben der Zeit nimmt die Leber noch einen unverhältnismäßig großen Teil der Bauchhöhle ein, der Darm könnte also relativ leicht „beengt“ werden: eine an die hintere Bauchwand in den Bereich der Fixationslinie ausgewichene Dünndarmschlinge könnte Ursache werden, daß an diesem Punkt die sekundäre Fixation des Mesenterium an der hinteren Bauchwand ausbleibt.

Nächste Voraussetzung für die Berechtigung dieser Vermutung wäre nun, daß Mesenteriallücken mit entsprechender Lokalisation vorkommen. Das Loch muß nahe der hinteren Bauchwand, also im Bereich der sekundären Radix mesenterii, liegen, nicht nahe dem Darm. Angaben über die Lage, die diese Deutung zu erlauben scheinen, finde ich in folgenden Fällen:

1. Arbuthnot Lane, das Loch liegt in der Mittellinie, 5 cm über der Ileocöcalklappe (beim Kinde!), grenzt an die hintere Anheftung des Mesenterium.

2. Blecher, die Mesenterialwurzel „endet nach unten mit einem freien Rand“, das Endstück des Ileum hat dann wieder ein eigenes kurzes Mesenterium.

3. Anderson: das Loch lag „an der Basis der Anheftung" des Mes., da, wo es den zweiten Lendenwirbel kreuzt.

4. Nicht ausgeschlossen scheint, daß der Fall von Ridge und Hilton hierher gehört: die Lücke lag im obersten Teil der sekundären Rad. mesent., auch an der hinteren Bauchwand. Aber der Fall ist ja schon in anderer Beziehung kontrovers, so daß ich ihn nicht heranziehen will.

Gewiß sind das Lücken im Bereich der Linie der sekundären Radix mes., ganz anders gelagert, als die öfter beschriebenen Löcher, die unmittelbar am Darm, oder wenigstens diesem näher liegen als dem Ansatz an die hintere Bauchwand.

Wenn man überhaupt eine Erklärung für so gelagerte Defekte versuchen will, scheint mir diese am nächsten liegend.

Eine andere Gruppe, für die ein sehr interessanter Versuch, sie auf kongenitale Ursachen zurückzuführen, schon seit geraumer Zeit vorliegt, sind die eben erwähnten Defekte nahe am Darm, und zwar die dicht am Übergange des Ileum in Coecum gelegenen. Mit ihnen hat sich Treves schon im Jahre 1885 ausführlich beschäftigt.

Treves gibt für einen Teil der Mesenteriallöcher den traumatischen Ursprung zu: die seien meist schlitzförmig oder unregelmäßig und ihrem Sitz nach unbestimmt. Für die Mehrzahl könne diese Ätiologie nicht gelten. Denn sie sind meistens rund, sitzen im Mesenterium des unteren Ileumendes, um einen Teil des Randes geht nicht selten ein Ast der Art. mesent. sup.: das hatte ihm die Betrachtung aller ihm erreichbaren Museumspräparate gezeigt. Systematische Untersuchung des unteren Mesenterialendes bei einer großen Reihe von Föten ergab: oft umschreibt der Ramus ileocolicus der Art. mesent. sup. bei seiner Anastomose mit dem letzten Dünndarmast ein Mesenterialfeld von runder oder ovaler Gestalt; dieses Feld enthält kein Fett, keine Blutgefäße irgendwelcher Art, auch bei gut injizierten Präparaten, und keine Mesenterialdrüsen. Es ist eine gewöhnliche, aber nicht allgemeine Erscheinung bei reifen Früchten resp. Neugeborenen, doch bewahrt es auch im späteren Leben manchmal seinen Charakter. Von der Geburt bis zur Pubertät findet man das Feld gewöhnlich von Schillinggröße, die Ränder durch die genannten Gefäße bezeichnet, manchmal etwas opaker.

Dies Feld hat nun wohl, meint Treves, offenbar Lage, Form und Größe des „mysteriösen Mesenteriallochs", und bei Atrophie des Bauchfells kann hier ein Loch leicht entstehen.

Die beiden eigenen Beobachtungen, die Treves dabei anführt sind schon in der Übersicht erwähnt (ganz am Schluß).

Tatsache ist nun, daß von den genau beschriebenen Fällen eine relativ große Zahl die Lücke da zeigen, wo sie nach Treves sitzen soll. Es sei nur darauf hingewiesen, daß allein Mitchell, der sich Treves anschließt, vier Fälle der Art gesammelt hat. Auch Lutier beruft sich direkt auf Treves.

Ich habe bisher Gelegenheit gehabt, bei Früchten aus den letzten Schwangerschafts- und Kindern aus den ersten Lebensmonaten in zwanzig Fällen nach dem „Trevesschen Feld" zu suchen.[1])

14 mal war nichts davon zu sehen. 6 mal war der Gefäßbogen deutlich, einmal erschien auch das Mesenterium in seinem Bereich dünner, nie aber habe ich innerhalb des der Form nach deutlichen „Feldes" Fett, Gefäße und Lymphknoten vermißt. Auf Grund dieser kleinen Zahl kann ich aber kein Urteil fällen.

Treves spricht von einer „Atrophie des Bauchfells" als möglicher Vermittlerin für die Entstehung der Lücke im Felde, ohne sich über den Zusammenhang näher auszulassen.

Man könnte sich einen solchen Vorgang theoretisch wohl konstruieren.

Wie oben erwähnt, tritt das Colon bei der Überkreuzung des Dünndarms an der Kreuzungsstelle früh in nahe örtliche Beziehungen zu ihm, die sich in der Folgezeit, wenn überhaupt jedenfalls nur in sehr bescheidenen Grenzen ändern. Zu der Zeit ist aber der nach rechts herübergetretene Teil des Dickdarms noch unverhältnismäßig klein: das Cöcum liegt noch dicht der Unterfläche der Leber an. Beide, der Darm und sein Gekröse, müssen noch erheblich wachsen, ehe sie das gewöhnlich von ihnen eingenommene Gebiet ausfüllen. Den weitesten Weg hat dabei das Cöcum zurückzulegen, und das Höhenwachstum des Gekröses ist am größten in der Richtung von der primären Radix mesenterii gegen den Ileumcolonwinkel. In dieser Richtung wird, wenn man so sagen darf, seine Wachstumsenergie am stärksten in Anspruch genommen. In dieser Linie liegt das Trevessche Feld. Nehmen wir nun den Fall an, daß der Darm verhältnismäßig schneller wächst, als das zugehörige Gekrösestück — und mit solchen Un-

1) Für die gütige Überlassung des Materials bin ich dem Direktor des hiesigen anatomischen Instituts, Herrn Geheimrat L. Stieda, zu großem Dank verpflichtet.

gleichmäßigkeiten im Wachstum rechnen wir doch, trotz aller Zweckmäßigkeit, die wir so gern überall sehen, in anderen Fällen auch —, dann wäre der Grund für die von Treves supponierte „Atrophie des Bauchfells" gerade an dieser Stelle gefunden.

Beidem — dem Versuch zur Erklärung der Lücken im Bereich der sekundären Radix mesenterii, wie diesem Versuch, Treves' Theorie zu stützen — lege ich keinerlei beweisende Bedeutung bei. Leider kommen wir gegenüber solchen Fragen aber doch für gewöhnlich nicht über das Theoretisieren hinaus.

Nur angedeutet sei im Anschluß hieran, daß ähnliche Differenzen im Wachstum der eng zueinander gehörigen Teile ähnliche Folgen haben könnten bei etwaigen Verschiebungen sekundärer Art. Gerade im Ileumcolonwinkel muß man, scheint mir, auch mit solchen rechnen. Cöcum und Proc. vermiformis entstehen als einfache Ausstülpungen an dem vom Mesenterium abgewandten Rande der Nabelschleife. Wenn also später Mesocöcum und Mesenteriolum vorhanden sind, läßt sich das wohl nur durch sekundäre Änderungen in den Lagebeziehungen der einzelnen Teile erklären. Die Vermutung liegt nahe, daß hier die ernährenden Gefäße gleichsam die Rolle von Leitbändern spielen, daß es sich sozusagen um Gefäßfalten handelt: das Material aber für diese Falten gibt das Mesenterium her, denn in ihm verlaufen die Gefäße. —

In gewissem Sinne auch für den kongenitalen Ursprung der Mehrzahl der Mesenteriallöcher läßt sich, wie schon angedeutet, schließlich der Umstand verwerten, daß andere, widerspruchslos als kongenital anerkannte Anomalien geradezu auffallend häufig daneben gefunden werden.

Nicht weniger als elfmal begegnen wir solchen Komplikationen: dreimal fanden sich Meckelsche Divertikel, die in den beiden genauer berichteten Fällen (Atherton und Pye Smith; Goltdammer macht leider keine Angaben) in direkter örtlicher Beziehung zu dem Mesenterialloch standen; zweimal (Remboldt und Thursfield) wird als Todesursache Volvulus duodeni angegeben, was eine andere Mesenterialanomalie voraussetzt; dazu kommt der Fall von Trendelenburg mit Mesent. ileo-coeci commune — wodurch da freilich das ganz merkwürdig geformte und lokalisierte Loch nicht erklärt wird; ebenfalls zweimal (Perth und Parsons) finden wir zwei Löcher, in dem Fall von Parsons sogar in einem „überzähligen" Mesosigmoideum; schließlich gehören hierher die Fälle von Billroth und Hinterstoisser mit doch

wahrscheinlich angeborenen Leistenbrüchen (beide rechts!). und denen darf man als elften wohl anschließen den Fall von Blandin mit Hernia foram. Winslowi: mag die auch erst intra vitam gewachsen, vielleicht sogar erst entstanden sein, ist doch eine primäre Anomalie in der Konfiguration des betr. Gebiets zu vermuten.

Das klinische Bild, das Einklemmungen in Mesenteriallöchern bieten können, ist so vielgestaltig, daß jeder Versuch, besondere Merkmale, die diagnostisch verwertet werden könnten, herauszufinden, vergeblich bleiben muß. Art und Intensität der Erscheinungen und damit Art und Dauer des Verlaufs, ebenso die anatomischen Bilder des eingeklemmten Darms schwanken geradezu zwischen den Extremen dessen, was wir bei Darmverschlüssen überhaupt zu sehen bekommen. Fällen, die sich über 15 (Rokitansky), 16 (Parsons), 18 Tage (Lévêque) erstreckten, vor allem dem Fall von Trendelenburg, wo noch am 18. Tage der Darm nicht gangränös gefunden wurde, stehen andere gegenüber, die in 48 (Adelmann), 33 (Lancereaux), 27 (Bauer), ja 18 Stunden (Perth) tödlich verliefen. Der am schnellsten verlaufene Fall (Atherton) ist in dieser Hinsicht nicht zu den Verschlüssen durch Mesenteriallöcher, sondern zu den Divertikelverschlüssen zu rechnen: hier fand sich bei der Operation sechs Stunden nach Beginn der Erscheinungen das Meckelsche Divertikel gangränos. Das Loch im Mesenterium wurde gar nicht gefunden, so daß es angesichts der Drehung, die das Divertikel zeigte, doch fraglich bleiben muß, ob die Öffnung wirklich beteiligt gewesen war. Dafür spricht freilich die Wahrnehmung, daß der Darm mit dem Divertikel sich etwas schwer vorziehen ließ. (Vgl. die Anmerkung zur Krankengeschichte und die beiden Schemata dort.)

Der Beginn der Erkrankung schon zeigt große Verschiedenheiten. Interessant sind in dieser Beziehung die Vorläufer — oft sind es geradezu typische Einklemmungen, die aber spontan oder wenigstens ohne Operation wieder zurückgehen, in anderen Fällen ist nur von Neigung zur Obstipation die Rede; mehrfach zeigt sich eine Zunahme dieser Erscheinungen, bis es endlich zur völligen Einklemmung kommt. Weiter kommen, teils mit solchen Vorläufern, teils ohne sie, Fälle vor, die eine Gelegenheitsursache erkennen oder wenigstens vermuten lassen: reichliche Mahlzeit, sehr kaltes Bad, sehr kaltes Getränk, anstrengende Arbeit — was ja

bei jeder Art von Darmverschluß auch vorkommt. Ihnen stehen wieder andere gegenüber, in denen die bis dahin vollständig gesunden Menschen ohne jeden ersichtlichen Grund ganz plötzlich, ja sogar im ruhigen Schlaf, von den Erscheinungen überfallen werden.

Einen gewissen Fingerzeig freilich geben diese verschiedenen Arten des Beginns dafür, wie wir uns den Eintritt der Schlinge in die Öffnung zu denken haben. Bei körperlicher Anstrengung wird der Darm in die Öffnung hineingepreßt, wie z. B. wohl in dem Fall von Brambilla (der freilich auch die Entstehung des „Risses" selbst so erklären wollte); in anderen Fällen wieder — z. B. in dem von Lancereaux, dessen Kranke schon drei Wochen vorher in Beobachtung gewesen war — kann man füglich nur Änderungen in der Lagerung des Darms in Verbindung mit der Wirkung der Peristaltik anschuldigen. Vielleicht wirkt, in den Fällen von Erkrankung im Schlafe, längeres Einhalten derselben Körperlage mit. Alle Möglichkeiten können hier nicht erörtert werden.

Besser als das kann die übergroße Mannigfaltigkeit des Verlaufs durch alle seine Phasen verständlich machen ein Blick auf die verschiedenen anatomischen Formen der Einklemmung, denen wir hier begegnen. Blecher hat sie unter vier Typen einzuordnen gesucht:

1. Die dem Loch benachbarte Schlinge kann eintreten, bis ihr einer Fußpunkt dem Übergang des zum Loch gehörigen Darms in den durchgetretenen entspricht. Ist die Schlinge an einem Ende fixiert, wie z. B. das Ileum am Cöcum, so kann hier eine Abknickung oder Drehung um die Darmachse eintreten. Es kommt nicht immer gleich zum Verschluß, der sogar erst nach sehr langer Zeit (im Falle von Rokitansky erst drei Jahre danach [?]) eintreten kann.

Dieser „einfache" Verschluß kann auch neben 2. und 3. vorkommen.

2. Einklemmung wie beim Bruch, Koteinklemmung oder auch elastische Einklemmung.

3. Durch eine größere Öffnung tritt eine Schlinge und dreht sich dann um ihre Mesenterialachse: erst beides zusammen macht den Rücktritt der Schlinge unmöglich und führt zum Verschluß.

4. Nach seinem eigenen Fall stellt Blecher zu diesen schon bekannten Formen noch die der Drehung der zum Loch gehörigen

Schlinge selbst. So entstehe ein Volvulus „mit doppeltem Stiele, die beide in der Mesenterialebene liegen".

Wilms unterscheidet

1. Elastische Einklemmung.

2. Durchtritt von Darm mit Knickung oder Drehung: Obturation.

3. Durchtritt in Verbindung mit Volvulus: das sei dann kein Umschlagen des Darms, sondern hänge lediglich vom Zufall ab, wie gerade die Schlinge beim Beginn des Durchtritts gelegen habe.

4. Der gleiche Typus von Blecher.

Die Unterschiede beschränken sich im wesentlichen auf die Gruppierung. Im ganzen schließe ich mich Blecher an, möchte nur Wilms darin beitreten, daß in der Verbindung mit Volvulus der durchgetretenen Schlinge (es ist viermalige Drehung beobachtet) nur ein zufälliges Zusammentreffen zu sehen ist. Besonders betonen muß ich aber, daß Blecher in seinem ersten und vierten Typus die Formen beschreibt, die für die Einklemmung in Mesenteriallöchern geradezu charakteristisch sind. Namentlich die von Blecher an seinem Fall zum erstenmal erkannte Form kommt wohl nur hier vor: die doppelte Drehung eines Dünndarmabschnittes um die Darmachse. Die kann nur die Schlinge treffen, deren Mesenterium das Loch enthält, wenn sie sich selbst durch dieses hindurchdreht. Ob dazu nun noch, wie in Blechers Fall, ein Volvulus dieser Schlinge im eigentlichen Sinne, d. h. Drehung um die Mesenterialachse, hinzutritt oder nicht, ist nebensächlich.

Ob es bei solcher Einklemmung der Schlinge in ihrem eigenen Mesenterium zur Strangulation kommt oder nicht, hängt wesentlich von der Größe der Öffnung ab — die in gleicher Weise maßgebend dafür ist, ob elastische Einklemmung der eigenen, der benachbarten oder einer entfernteren Schlinge zustande kommt.

Der ja auch in anderer Hinsicht eigenartige Fall von Trendelenburg z. B. zeigte bei seit 18 Tagen bestehender doppelter Durchdrehung der dem einen (aboralen) Rand des großen Schlitzes entsprechenden großen Darmpartie (unterstes Fünftel des Dünndarms, Cöcum und Colon ascendens!) noch ganz intakten Darm. Einfache Rückdrehung ließ sofort den Kotlauf wieder in Gang kommen. Der endliche fatale Ausgang fiel wohl einer Dehnungsperforation des Cöcums zur Last — ein Zeichen, daß der Darm über der Durchdrehung vielmehr geschädigt war wie der durchgedrehte

selbst, was ja auch die viel stärkere Erweiterung des ersteren anzeigte.

Ein gutes Beispiel für die Durchdrehung der zugehörigen Schlinge ist weiter der Fall von Kellett Smith: die Schlinge war um ihre beiden Fußpunkte — der proximale und distale Übergang vom gekröselosen zum normalen Darm haben die gleiche Bedeutung wie die Fußpunkte der Flexura sigmoidea — herumgedreht; daß hier nach vier Tagen noch keine Gangrän bestand, hängt wohl damit zusammen, daß das Loch im Verhältnis zur Schlinge relativ groß war.

In dem Fall von Lutier bildete die Schlinge infolge Näherung der Fußpunkte eine lange Schleife — so geradezu eine Flex. sigmoidea nachahmend. Hier bestand neben der Durchdrehung noch eine Drehung um die Mesenterialachse.

Wird die zugehörige Schlinge an beiden Enden um die Darmachse gedreht, so geschieht das bei der benachbarten nur an dem Ende, das an das Loch grenzt: bei der nächsthöheren am unteren, bei der nächsttieferen am oberen Ende.

Da häufig das Loch dicht am unteren Ileumende sitzt, wird dieser Darmteil besonders häufig eingeklemmt. Dabei macht sich die Fixation gegen das Cöcum, auf die auch Blecher besonders hinweist, geltend. Das unterste Ileumstück ist gedehnt, plattgedrückt. So beschreibt Greig Smith sehr anschaulich, daß er es zunächst, wegen seiner Dünne und Blässe, für den Wurmfortsatz hielt, der aber bald dicht rechts davon in normalem Zustande gefunden wurde.

Dieser Vorgang, daß das unterste Ileumende geradezu hineingezogen wird, bildet wohl eine vorzügliche Illustration für den Hergang solcher Einklemmungen, wie ihn Wilms geschildert hat. Es ist die durch die Einengung angeregte Peristaltik, die den Darm geradezu hineinzieht in das Hindernis, soweit er zu folgen vermag. In derselben Weise ist die Tatsache zu erklären, daß manchmal erstaunlich große Darmabschnitte durch verhältnismäßig kleine Löcher treten.

Man kann den Vorgang so umschreiben: das von außen den Darm umgebende Hindernis (Ring) verhält sich gegenüber den Darmbewegungen ähnlich wie ein der Innenwand des Darms fest anliegender Körper, der Darm sucht es nach unten abzustreifen. Das Hindernis ist hier aber der unbewegliche, der Darm der bewegliche Teil, also verändert er seinen Ort, kriecht scheinbar in das Hindernis hinein, oder wird hineingezogen — wie man es aus-

drücken will; eigentlich aber streift er das Hindernis an sich herunter.

Die einzelnen Fälle zeigen noch eine Fülle interessanter Details, auf die nicht näher eingegangen werden kann, auch für die Auffassung vom Mechanismus der verschiedenen Formen der Einklemmung. Ich kann hierfür nur auf die Auszüge verweisen. —

Daß es um die Diagnose nicht sonderlich bestellt ist, kann bei der Vielgestaltigkeit der Erscheinungen nicht wundernehmen. In keinem Fall ist die Art des Verschlusses erkannt worden. Interessant sind die begreiflichen Verwechselungen mit Perityphlitis (Atherton, Anderson). So detaillierte Diagnosen, wenigstens bezüglich des Sitzes des Hindernisses, wie die von Ridge und Hilton oder von Hirsch, sind nicht gewöhnlich; freilich lagen die Fälle auch günstig dafür.

Aus den Ergebnissen der operativen Behandlung etwa auf ihre allgemeinen Aussichten oder auf den Grad der Gefahr dieser Einklemmungen schließen zu wollen, wäre verfehlt. Der eine oder andere von den operierten Fällen mag auch verschleppt worden sein, hätte vielleicht gerettet werden können. Damit steht es hier aber wohl nicht schlechter und nicht besser als bei allen anderen Formen von Darmverschluß. Erwägt man die Bedingungen, unter denen die einzelnen Fälle zur Operation kamen, sind die Resultate nicht direkt schlecht zu nennen, obgleich von den 18 operierten Fällen nur fünf geheilt sind (Franklin, Greig Smith, Kellett Smith, Blecher, Pye Smith). Sie sind am dritten bis fünften Tag operiert, also verhältnismäßig spät. — Ein Teil der anderen ging, wie so oft, zu spät zu, in anderen bestanden Komplikationen, die den Versuch der Rettung schlechterdings vereiteln mußten. — Daß bei einer wirklich festen Einklemmung nur die Operation helfen kann, braucht gar nicht erst gesagt zu werden. Auf der anderen Seite scheinen die Aussichten für spontanen Rückgang nicht ganz schlecht, wenn man erwägt, daß in nicht wenigen Fällen eine z. T. beträchtliche Zahl von Attacken vorausgegangen war, die man als Einklemmungen in dem Mesenterialloch auffassen muß. Das darf natürlich nicht zum Zuwarten verleiten in Fällen, die bedrohliche Erscheinungen zeigen.

Alles in allem: alle Möglichkeiten, alle Schwierigkeiten, alle Zweifel, alle Enttäuschungen, denen wir in dem großen Gesamtgebiet des Darmverschlusses begegnen, sehen wir hier im Rahmen einer seltenen, fast als Merkwürdigkeit angesehenen Form wiedererstehen. Gewiß wird sich auch hier noch manche Frage der

Lösung näher bringen lassen. Diese Zusammenstellung wollte nur dazu beitragen, das Material dazu zu sammeln und etwas zu sichten.

Literaturverzeichnis.

1. Adelmann, Beiträge zur chirurgischen Pathologie und Therapie der Ernährungsorgane. I. Die Verschließung der Därme innerhalb der Bauchhöhle. (Prager) Vierteljahrschr. f. prakt. Heilkde. 1863, II, 32.
2. Anderson, A., Case of internal strangulation through a hole in the mesentery. Brit. med. Journ. 1903, I, 489.
3. Arbuthnot Lane, W., Case of strangulation of the bowel through a hole in the mesentery. Brit. med. Journ. 1890, I, 890.
4. Sir Astley Cooper, Anatomische Beschreibung und chirurgische Behandlung der Unterleibsbrüche. Nach der II., von C. Aston Key besorgten Ausgabe. Aus dem Englischen übersetzt. (Von R. Froriep.) Weimar 1833. S. 210.
5. Atherthon, A. B., Case of Strangulation of a loop of ileum through a hole in the mesentery, with a Meckel's diverticulum attached. Brit. med. Journ. 1897, II, 975.
6. Bauer, Internal strangulation of small intestine through an opening in the mesentery; death within 27 hours. (New York) Medical Record II, 27. 1867. Virchow-Hirsch 1867, II, 462.
7. Billroth, Chirurgische Erfahrungen. Zürich 1860—1867. Archiv f. klin. Chir., Bd. 10, S. 511. Eine innere Einklemmung. Laparotomie.
8. Blecher, Über Ileus, bedingt durch seltenere Formen von Volvulus. Deutsche Zeitschr. f. Chir., Bd. 64, S. 48.
9. Dittrich, Beiträge zur pathologischen Anatomie. (Prager) Vierteljahrsschr. f. prakt. Heilkde. 1847, I, 125 ff. (Fall 2).
10. Franklin, George Cooper, Internal strangulation in an aperture of the mesentery; acute intestinal obstruction; operation; recovery. Lancet 1894, I, 334.
11. Goltdammer, E., Über Ileus. Berl. klin. Wochenschr. 1889, Nr. 10, S. 198.
12. Greig Smith, A case of intestinal obstruction through a hole in the mesentery, associated with volvulus and haemorrhage into the abdominal cavity; operation; recovery. Brit. med. Journ. 1897, II, 1022.
13. de Haën, Ratio medendi. Pars XI. De ileo morbo. S. 141. Zit. nach Treitz, l. c. S. 106.
14. Hinterstoisser, Herm., Jahresbericht der chirurgischen Abteilung des allgem. Krankenhauses in Teschen. Teschen 1902.
15. Hirsch, Ein Fall von innerer Incarceration des Darms, bedingt durch eine anomale Öffnung im Mesenterium. St. Petersb. med. Wochenschr. 1880, Nr. 32, S. 263.
16. Jobert, Traité théorique et pratique des maladies du Canal intestinal. Paris 1829. Bd. I, S. 522. (Beobachtung von Blandin.)

17. Kaurin, Ileus. Tidskr. for praktisk Med. 1883, S. 1. Virchow-Hirsch 1883, II, 203 (Fall 2).
18. Kellett-Smith, J. Stanley, A case of strangulation of the ileum by passage through a congenital mesenteric hole; operation; recovery. Lancet 1897, II, 1111.
19. Kümmell, H., Über Laparotomie bei innerer Darmeinklemmung. Deutsche med. Wochenschr. 1886, S. 191.
20. Lancereaux, E., Contribution à l'étude de quelques affections du péritoine. Arch. gén. de Méd. VII ème Sér., T. II. (141 Vol. de la Coll.) 1875, II, 569.
21. Lévêque, Emile, Etranglement de l'intestin grêle à travers une déchirure du mésentère, à son insertion antérieure, compliqué de torsion (volvulus) et de rétrécissement. Progrès méd. 1884, Bd. XII, S. 165.
22. Lilienthal, Howard, Intraperitoneal hernia with strangulation. Annals of Surgery 1897, Sept.
23. Lutier, A., Occlusion intestinale par hernie interne et volvulus de l'iléon dans l'aire mésentérique de Treves. Bull. et Mém. de la Soc. anat. de Paris. LXXVe Année. 6ème Série, T. II, S. 639, 1900.
24. Mauclaire, Occlusion intestinale par étranglement de l'intestin dans une grande perforation du mésentère. Bull. et Mém. de la Soc. anat. de Paris. LXXIVe Année. 6ème Série, T. I, S. 247, 1899.
25. Mitchell, Louis J., Strangulated internal hernia through a mesenteric hole. Annals of Surgery, Bd. 30, S. 505, 1899.
26. Nélaton, Fälle von Laparo-Enterotomie. Aus der Klinik Nélatons mitgeteilt von Veillard. L'Union méd. 1857, Nr. 89, 91 u. 93. Ref. Schmidts Jahrb., Bd. 96, S. 214.
27. v. Ofenheim, Ernst, Über einen Fall von Volvulus infolge eines Mesenterialdefekts. Diss. Leipzig 1902. Mit 2 Tafeln. (Fall von Trendelenburg.)
28. Parsons, W. B., A case of hernia through a congenital opening in an abnormal fold of peritoneum. Lancet 1899, II, 1439.
29. Pye-Smith, R. J., A case of acute intestinal obstruction by a fish-fin lodging above a Meckel's diverticulum; laparotomy; recovery. Lancet 1899, I, 472.
30. Ridge, Jos., Case of strangulation of the jejunum released by gastrotomy: with observations on the diagnosis and treatment of intestinal obstructions within the abdomen. Hunterian Society 18. Jan. 1854. Zit. nach Treitz, S. 91 ff.
31. Spörer, Beobachtungen über den Ileus. Verm. Abhandl. aus dem Gebiete d. Heilkde. von einer Gesellsch. prakt. Ärzte zu Petersburg. 8. Sammlung. Ref. Berl. med. Centralztg. 1855, Nr. 41, S. 323.
32. Strömborg, Et fall af hastigt förlöpande volvulus. Finska läkaresällsk. handlingar. Bd. 29, S. 395. Virchow-Hirsch 1888, II, 276.
33. Thursfield, H., An unusual case of intestinal obstruction. Brit. med. Journ. 1901, I, 1269.
34. Toldt, C., Bau und Wachstumsveränderungen der Gekröse des menschlichen Darmkanales. Denkschriften der Kaiserl. Akademie d. Wissensch., Bd. 41, II. T., S. 1. Wien 1879.

35. Treitz, W., Hernia retroperitonealis. Ein Beitrag z. Geschichte innerer Hernien. Prag 1857.
36. Treves, Frederick, Lectures on the anatomy of the intestinal canal and peritoneum in man. Brit. med. Journ. 1885, II, 415, 470.
37. Vitrac et Laubie, Contusion de l'abdomen. Journ. de Méd. de Bordeaux 1897, No. 15. Ref. Hildebrands Jahresber.
38. Wilms, M., Der Ileus. Deutsche Chirurgie, Liefg. 46 g. Stuttgart 1906. S. 352 ff.

Weitere Literatur bei Blecher.

39. Albers, Caspar's Wochenschr. 1837, S. 201.
40. Brambilla, Commentarii de Bononiensi scientiarum etc. Bologna 1731.
41. Davies, Boston med. and surg. Journ. 1844. Dec.
42. Heuermann, Abhandlungen der wichtigsten chirurgischen Operationen, Bd. 1, S. 627, Kopenhagen 1778.
43. Loebl, Zeitschr. d. k. k. Ges. d. Ärzte zu Wien 1844, I, 154.
44. Morestin, Bull. et Mém. de la Soc. anat. de Paris 1900, No. 5.
45. Remboldt, Oesterr. Zeitschr. f. prakt. Ärzte. 1865, I, 109.
46. Rokitansky, Oesterr. Jahrbücher der Med. X, 669. 1836.

Von folgenden Fällen habe ich nur die Nachweise ermitteln können, aber weiter nichts Genaueres:

47. Barling, Med. Press. 21. Sept. 1898.
48. Besnier, De l'étranglement interne de l'intestin. Paris 1860 (S. erste Textanmerkung.)
49. Fleury, Arch. gén. de Méd. II. Sér., T. XV, S. 102. (Nach Leichtenstern, v. Ziemssens Handb., Bd. VII, 2, S. 415, ebenso wie der folgende Fall zweifelhaft bezüglich der Zugehörigkeit.)
50. Habershon, On diseases of the abdomen. London 1862.
51. Hofmokl, Klin. Zeit- und Streitfragen, Bd. 6, H. 4 u. 5.
52. Hutchinson, Lancet 1898, I, 641.
53. Kakeles, (New York) Med. Record. 1888, Nr. 24.
54. Lockwood, Transact. of the clinical Soc. of London. Bd. 13. 1897.
55. Monro, Observations on crural hernia. Tafel I, Fig. 1. (Zit. nach Treitz, S. 91.)

XXIII.

Aus den chirurgischen Universitätskliniken und Polikliniken zu Göttingen (Geh.-Rat Braun) und Berlin (königl. Charité, Geh.-Rat Koenig und Prof. Hildebrand.)

Klinische, pathologisch-anatomische und radiologische Studien über Exostosis cartilaginea multiplex.

Von

Prof. Dr. **Friedrich Pels-Leusden.**

(Mit 12 Abbildungen.)

Die Exostosis cartilaginia multiplex ist eine, wenn auch nicht sehr, so doch immerhin so häufige Erkrankung, daß wohl jeder einigermaßen beschäftigte Arzt und Chirurg sie im Lauf der Zeit das eine oder das andere Mal, meist wohl als Nebenbefund, beobachtet haben wird. Die Erkrankung hat schon seit langen Jahrzehnten das Interesse von Pathologen und Chirurgen in Anspruch genommen, und zahlreiche Fälle davon sind im Laufe der Jahre veröffentlicht worden, so daß eine außerordentlich umfangreiche Literatur darüber vorhanden ist, welche naturgemäß seit dem Beginn der Röntgenära noch stärker sich vermehrt hat. Ich glaube einer der ersten gewesen zu sein, der Röntgenbilder von typischen Exostosenfällen demonstrierte. Seitdem sind Jahre verflossen und die Zahl der von mir beobachteten Kranken ist allmählich auf 10 gewachsen, unter welchen sich Patienten männlichen und weiblichen Geschlechts in den verschiedensten Lebensaltern befinden. Bei diesen handelt es sich nur einmal um Glieder einer Familie, Vater und Sohn, sonst immer um solche, welche in keinerlei verwandtschaftlicher Beziehung standen. Ich glaube daher, daß das von mir gesammelte Material ein außerordentlich mannigfaltiges ist, mannigfaltiger wie das anderer Autoren, bei welchen die Zahl der veröffentlichten Fälle zwar die meine übertrifft, aber manchmal der größte Teil derselben einer einzigen Familie angehörte, bei welchen erklärlicherweise eine Gleichmäßigkeit im Verlauf und

Befund zu erwarten war, weswegen sie weniger geeignet waren, den Typus der Krankheit zu erkennen, das Gewöhnliche vom Ungewöhnlichen zu unterscheiden, als wenn es sich um die verschiedensten Stämme wie bei mir handelt. Daraus entnehme ich die Berechtigung zu dieser etwas umfangreichen Veröffentlichung und benutze die Gelegenheit, es in dieser Festschrift zu tun, um so lieber, als 4 Fälle, welche aus meiner Göttinger Assistententätigkeit unter Herrn Geheimrat Braun stammen, es gewesen sind, welche mein Interesse an dem Gegenstand geweckt haben. Bei den anderen Fällen ist jeweilig angegeben, woher sie stammen, und bin ich all den dort näher bezeichneten Herren für Überlassung des Materials zu Dank verpflichtet. Das am Schlusse der Arbeit beigefügte Literaturverzeichnis, welches immerhin schon eine stattliche Nummernzahl aufweist, macht darum noch keinen Anspruch auf absolute Vollständigkeit. Auch, ich gestehe es offen, ist es mir nicht möglich gewesen, alle diese Arbeiten im Original nachzulesen. Das überstieg die mir zur Verfügung stehende Zeit. Sollte sich daraus ein Mangel bemerkbar machen oder ich gar eine Unterlassungssünde dabei begangen haben, so bitte ich von vornherein um Entschuldigung. Die Fälle führe ich dem Alter nach an und werde bei jedem einzelnen kurz hervorheben, ob sich etwas Besonderes dabei hat feststellen lassen und am Schluß ein Krankheitsbild daraus zu entwerfen versuchen mit kritischen Bemerkungen.

Fall 1. Berta B., 12 Jahre, Grenzaufseherstochter. (Göttingen, Chirurgische Klinik.)

Im 2. Lebensjahr Knochenauswuchs über dem Malleolus internus sin. Vor 1 Jahr darüber Entzündung, daher Incision und Abmeißelung. Über Entstehung der übrigen Auswüchse keine Angaben.

Status: Gesundes, wohlgenährtes Mädchen von normaler Größe. Ziemlich symmetrischer Sitz der Exostosen in der Nähe der Gelenkenden von Fibula und Tibia beiderseits oben und unten, am Femur unten, an mehreren Rippen rechts und links vorn etwas nach außen von der Mammillarlinie, am medianen Skapularande in der Mitte der Spin. skap., am distalen Ende der Vorderarmknochen links, nicht rechts, am Nagelglied des linken 4. Fingers proximal, alle von der verschiedensten Größe. Es wurden im ganzen 4 Exostosen von beiden unteren Femurenden abgemeißelt. Nach 3 Jahren nochmals Aufnahme der Patientin, weil angeblich die Exostosen links ober- und unterhalb des Kniegelenkes stärker gewachsen sind. Die Untersuchung ergibt jetzt im Alter von 15 Jahren eine Körpergröße von 152 cm. Die herabhängenden Arme nicht ganz bis zur Oberschenkelmitte reichend, also vielleicht etwas kurz, der linke etwas länger als der rechte. Genaue Messung vom Akromion bis zur Mittelfingerspitze $64 : 63\frac{1}{2}$ cm. Reelle Verkürzung des rechten Oberschenkels von 1, des rechten Unter-

schenkels von $^1/_2$ cm. Eine Exostose innen oberhalb und unterhalb des Kniegelenkes am Femur und Tibia wird entfernt. Heilung. — Bei der zweiten Aufnahme Anfertigung von Röntgenbildern, welche eine viel reichlichere Zahl von Exostosen und eine viel erheblichere Verunstaltung der Gelenkenden, als erwartet, ergab. Mittleres Drittel von Tibia und Fibula beiderseits vollkommen frei. Epiphysenlinien an Unterschenkelknochen und beiden Femura unten erhalten, ziemlich regelmäßig quer verlaufend. Tibia und Fibula, welche rechts stärker exostotisch sind als links, auch etwas im Wachstum zurückgeblieben. Am Becken Exostosen nicht deutlich. Epiphysenzonen am Darmbeinkamm noch gut erkennbar. An beiden Humeri mehrere große flache Exostosen. Proximale drei Viertel der Vorderarmknochen frei von Exostosen. Am distalen Ende eine Anzahl dicht an den Epiphysenlinien, links eine solche nur am Radius, 4 cm oberhalb der Epiphysenlinie. Proximale Epiphysenlinie am Radius nur noch angedeutet. Distale beiderseits ziemlich regelmäßig quergestellt. An zahlreichen Metacarpi und Phalangen Exostosen. An sehr scharfen Röntgenbildern der Handknochen habe ich Messungen gemacht, die wohl Anspruch auf Genauigkeit machen können, da die Bilder bei genau gleichem Abstande der Hände von Platten und Röhren aufgenommen waren. Derartige Messungen am Lebenden sind naturgemäß ziemlich groben Irrtümern unterworfen, und man kann auf kleine Meßunterschiede von $^1/_2$ bis 1 cm nur dann Wert legen, wenn sie sich als konstant bei zahlreichen, zu verschiedenen Zeiten und womöglich von verschidenen Untersuchern vorgenommenen Messungen erweisen. Ich will diese Maße, welche ich auch noch in zahlreichen anderen Fällen mit dem gleichen Resultate vorgenommen habe, nur von diesem einen anführen.

Metacarpus	I	links	$39^1/_2$	rechts	41	mm
„	II	„	$54^1/_2$	„	**54**	„
„	III	„	56	„	59	„
„	IV	„	52	„	$53^1/_2$	„
„	V	„	$48^1/_2$	„	$48^1/_2$	„
I. Phalanx	I	„	28	„	27	„
„	II	„	35	„	35	„
„	III	„	41	„	$38^1/_2$	„
„	IV	„	**37**	„	$36^1/_2$	„
„	V	„	30	„	29	„
II. Phalanx	I	„	**21**	„	21	„
„	II	„	21	„	21	„
„	III	„	**25**	„	$23^1/_2$	„
„	IV	„	**26**	„	24	„
„	V	„	16	„	$16^1/_2$	„
III. Phalanx	II	„	$18^1/_2$	„	**13**	„
„	III	„	$17^1/_2$	„	**15**	„
„	IV	„	17	„	$17^1/_2$	„
„	V	„	$15^1/_2$	„	16	„

Die fett gedruckten bezeichnen Knochen mit Exostosen.

Es ergibt sich aus diesen Maßen, daß zwar im allgemeinen die Exostosenknochen kürzer waren als die ent-

sprechenden nicht exostotischen, aber auch nicht einmal konstant (vgl. 1. Phalanx 4. Fingers, 2. Phalanx 1. und 5. Fingers), daß aber im übrigen auch nicht unerhebliche Unterschiede in der Länge zwischen rechts und links sich finden, meist zugunsten der rechten, selten der linken Hand, welche auf Wachstumsstörungen ohne Exostosen schließen lassen. Ich werde auf diesen Punkt bei Besprechung der Bessel-Hagen'schen Theorie noch zurückkommen müssen. Verschmelzung von Epi- und Diaphyse habe ich an keiner Stelle in diesem Falle an den Händen bemerkt. Ausdrücklich betone ich, daß ich weder in diesen noch in den folgenden Fällen von Lues hereditaria das geringste, auch nicht an den Röntgenbildern, die ich daraufhin speziell mit Rücksicht auf die neueren Untersuchungen von Bosse (13)[1]) angesehen habe, finden konnte.

Fall 2. Arthur B., 12 Jahre, Schutzmannssohn. (Chirurgische Klinik und Poliklinik der Kgl. Charité. Geheimrat König, Professor Bennecke.)

Hat an englischer Krankheit gelitten und erst mit 2 Jahren angefangen zu laufen. Vater untersetzt, sehr kräftig. Brüder sollen ebenfalls untersetzte Leute sein, frei von Knochenauswüchsen. Seit 5 Jahren ist bei dem Patienten ein Knochenauswuchs am linken Ellenbogengelenk und oberhalb des linken Handgelenks bemerkt worden. Das distale Ende der linken Ulna ist fast ganz in eine Geschwulst aufgegangen, das proximale Radiusende im Begriff sich zu luxieren. Röndgenbefund s. u. — In der Klinik Abmeißelung der Exostose. Heilung. Damals notiert in der Krankengeschichte: „von Rachitis nichts zu finden. Am linken Fibulaköpfchen eine geringe Exostosenbildung." Die zirka halbwalnußgroße Exostose bestand an der Oberfläche aus hyalinfaserigem Knorpel, welcher einer dünnen Knochenschicht aufsaß, einem Stiel mit sehr derber, fester Compacta und einer spongiösen, ziemlich engen Markhöhle, welche mit der Markhöhle der Ulnadiaphyse in Zusammenhang stand.

Die Untersuchung nach 5 Jahren ergibt: eine Standhöhe des Patienten von 161 cm. Der obere Rand der Symphyse liegt unterhalb der Körpermitte, die unteren Extremitäten sind demnach entschieden zu kurz. Das Radiusköpfchen ist jetzt fast ganz luxiert. Streckung und Beugung im Ellenbogengelenk links nur sehr wenig behindert. Das leicht abtastbare Tellerchen des Radius ist ausgefüllt. Pro- und Supination links etwas weniger ausgiebig wie rechts. Radiale Abduktion der Hand links nur bis zur Achse des Vorderarms, die ulnare entsprechend vermehrt. Sehr ausgiebige, 180° betragende Exkursionen im Handgelenk im Sinne der Flexion und Extension. Pat. ist ein sehr geschickter Mechaniker. Minimales Genu varum, keine Verkrümmung an Femura und Tibiae. Schädel und Thorax ohne rachitische Veränderungen.

Befund an Röntgenbildern: An Tibia und Fibula, besonders der er-

1) Die Zahlen hinter den Autoren bezeichnen die Nr. im Literaturverzeichnis.

steren, ist eine auffallende Plumpheit des Schaftes bemerkenswert. Er erscheint sehr dick, besonders in seinem mittleren Teil. Sein äußerer Kontur ist glatt, ganz leicht gewellt, die Corticalis sehr kräftig. Fibula rechts $38\frac{1}{2}$, links 39 cm. Tibia rechts $39\frac{1}{2}$, links 40 cm. Dicke der Tibia rechts 3,5, links 3,7 cm. Obere Fibulaepiphyse beiderseits sehr breit. Epiphysenlinien an Tibia und Fibula noch eben angedeutet, aber verknöchert. Es ist also vielleicht eine etwas frühe Verknöcherung um ca. 2 Jahre zu konstatieren. Den Befund an den Vorderarmen gebe ich etwas genauer, da es sich um zwei zeitlich 5 Jahre auseinanderliegende Aufnahmen handelt. Auf dem Bilde vom Oktober 1901 sind die beiden Vorderarmknochen stark dorsal verkrümmt, von plumpem Bau. Die Radiusepiphysenlinie normal aussehend, quer gestellt. Der Radius überragt das vordere Ulnaende um 2 cm. An letzterem sieht man volar eine 37 mm lange, leicht höckerige, runde Ausbuchtung diesseits der Epiphysenlinie, aber bis an sie heranreichend, in deren Bereich die Corticalis unterbrochen ist. Die Epiphysenlinie an der Ulna verläuft halbkreisförmig, distal konkav. Dieser Exostose gegenüber auf der Innen- und Dorsalseite liegt noch eine ganz flache Exostose an der Ulna, $10\frac{1}{2}$ cm von der proximalen Ulnagelenkfläche entfernt beginnend. Die ganze Länge der Ulna vom Gelenkspalt bis zum Proc. styloideus beträgt $15\frac{2}{3}$ cm, die des Radius 20 cm. Obere Epiphyse des letzteren normal gestaltet. Die Tuberositas radii beginnt 2 cm vom Ellenbogengelenkspalt, die Epiphysenlinie auch hier vollkommen erhalten. Auf dem 5 Jahre später aufgenommenen Bilde sind die Krümmungen der Knochen noch dieselben. Die an der Dorsal- und Innenseite der Ulna stehengebliebene und nicht mehr gewachsene Exostose beginnt zirka $10\frac{1}{2}$ cm von der proximalen Ulnagelenkfläche, zirka $6\frac{1}{2}$ cm von dem Proc. styloideus ulnae. Die Exostose ist also im Verhältnis zum distalen Ulna-Ende um fast so viel hinaufgerückt, wie die Ulna gewachsen ist, während sie zum proximalen Ulna-Ende ihre Lage genau beibehalten hat. Die ganze Länge der Ulna, wie oben gemessen, beträgt 17 cm. Sie ist auf einer Aufnahme in radio-ulnarer Richtung in ihrem unteren Abschnitt außerordentlich schlank. Die Länge des Radius beträgt 22,2 cm. Das Mißverhältnis in der Länge zwischen Radius und Ulna hat sich also noch fast um 1 cm gesteigert. Das proximale Radiusende ist jetzt stark deformiert. Die Tuberositas radii heginnt jetzt schon $1\frac{1}{2}$ cm vom Ellenbogengelenkspalt entfernt. Die proximale Radiusgelenkfläche ist ulnarwärts schräg abfallend gestellt, die äußere Corticalis und Spongiosa des Radius nach außen vorgetrieben, so daß sie den Condylus ext. humeri um ein Beträchtliches überragt. Das distale Gelenkende des Radius ist ebenfalls stärker affiziert, indem der Radius hier etwas proximal von der Gegend der Epiphysenlinie eine Knickung ulnarwärts zeigt und die Gelenkfläche des Radius stärker ulnarwärts abfallend gestellt ist (zirka 45^0 gegenüber normal zirka 26^0). Am unteren Humerusende nichts Abnormes. Am Metacarpus 5 radial links eine Exostose am distalen Diaphysenende. Auch sonst ist der Metacarpus etwas anders gebaut wie die übrigen, indem sein proximales Ende stärker spongiös erscheint. Jedoch ist eine Verkürzung weder an diesem, noch an den übrigen Teilen der Hand gegenüber der normalen rechten zu finden. Die Knochen des rechten Vorderarms sehen normal

aus, der Radius ist 25,4 (+ 6,8 gegenüber links), die Ulna 23,9 bis zum Ellenbogengelenkspalt (+ 6,9 cm gegenüber links) lang. Auf Bildern des Vorderarms in dorso-volarer Richtung aufgenommen, erscheinen die Verhältnisse etwas anders. Die Ulna ist hier links in ihren mittleren Teilen, besonders in der Gegend der noch bestehenden und der abgetragenen Exostose stark verbreitert, teils bedingt durch eine wohl periostale Wucherung im Anschluß an die Abmeißelung der Exostose, teils durch die zweite Exostose, welche hier als ein ziemlich großes, flaches Gebilde mit 3 scharfen, aus Corticalis bestehenden Höckern erscheint. Auch am Radius ist hier an der Außenseite, etwa dem proximalen Teil des Endes der Epiphysenlinie, welche noch erkennbar, aber verknöchert ist, eine kleine Exostose zu erkennen. Die Spitze der Tuberositas radii liegt rechts 3,9, links 2,2 cm vom proximalen Gelenkende des Radius entfernt, woraus zu ersehen ist, daß das proximale Radiusende links ebenfalls stark an Wachstum zurückgeblieben ist.

Es handelt sich also um keinen typischen Fall von Exosostosis cartilaginea multiplex, indem deutliche Exostosen nur an 3 Stellen mit typischem Sitz gefunden wurden; allerdings sind mit Röntgenstrahlen nur die oberen Extremitäten bis zur Mitte des Humerus und die Unterschenkelknochen untersucht. Da im übrigen durch die äußere Betastung nichts Besonderes zu finden war, so glaubte ich mich hierauf beschränken zu dürfen. Von Interesse ist, daß die stehengebliebene Exostose an der Ulna im Verlauf der Jahre ihre Stellung zum Ellenbogengelenk nicht verändert hat, dahingegen von der distalen Epiphyse um so viel weiter entfernt liegt, wie die Ulna gewachsen ist, ferner, daß die Dislokation des Radiusköpfchens sich vermehrt hat, was besonders durch das Hinaufrücken der Tuberositas illustriert wird.

Fall 3. Friederike K., 16 Jahre, Landwirtstochter. (Chirurgische Klinik, Göttingen, Geh.-Rat Braun.)

Anamnestisch keine Anhaltspunkte für Lues oder Rachitis. Mutter an Phthisis gestorben. Vater lebt und ist gesund. Ebenso 6 Geschwister. Pat. weiß ebensowenig wie ihr zur Begleitung mitgekommener Bruder, ob jemals eine der ihrigen ähnliche Krankheit in der Familie beobachtet worden ist. In ihrem 6. Lebensjahre bemerkte der Arzt zufälligerweise unterhalb des linken Ellenbogens einen Knochenvorsprung, welcher späterhin allmählich gewachsen sei. Daß es sich um das luxierte Radiusköpfchen handelte, war von Herrn G.-R. Braun schon damals in Marburg konstatiert worden, während sonstige Exostosen damals noch nicht vorhanden waren. Da diese Luxation des Radiusköpfchens wohl allgemein auf eine Wachstumstörung an der Ulna zurückgeführt wird, so ist der Schluß gerechtfertigt, daß hier schon eine starke Wachstumsverminderung an der Ulna existierte, zu einer Zeit, zu welcher wesentliche Knochenauswüchse jedenfalls noch fehlten. In der letzten Zeit wird die Patientin durch diesen Knochenvorsprung, der äußeren Insulten stark ausgesetzt ist, erheblich belästigt. Seit 2 Jahren

sollen dann noch Verdickungen an verschiedenen Knochen aufgetreten sein, und zwar zuerst an dem oberen Tibiaende links, darauf auch am unteren linken Femurende innen sowie an den entsprechenden Stellen der anderen Seite. Vor $^1/_2$ Jahr wurden dann sehr zahlreiche Auswüchse oberhalb beider Knöchel sowie an beiden Armen bemerkt. Daß irgendeiner dieser Vorsprünge in der letzten Zeit besonders stark gewachsen sei, ist Patientin nicht aufgefallen. Auch hat sie während des Auftretens keinerlei sonstige Krankheitserscheinungen bemerkt. Das Mädchen ist 159 cm groß. Der sie begleitende Bruder ist ein außerordentlich großer, gut gewachsener Mensch, ein später sich zeigender Bruder mittelgroß, sehr breitschultrig, kräftig, der Vater groß und kräftig gewachsen.

Fig. 1.

Status (Figur 1): Das knorpelige Nasenseptum weicht an seiner Ansatzstelle an das knöcherne Nasengerüst etwas nach rechts ab. Gesichtsbildung im übrigen regelmäßig. Am Sternalende beider Claviculae eine nicht ganz erbsengroße, nach oben etwas spitz zulaufende Exostose. Akromion frei. Rechte Spin. scapulae beträchtlich verdickt, höckerig, ebenso auch die linke, diese hauptsächlich an ihrem medialen Ende, wo sie in eine dicke Knochenmasse ausläuft. Am medialen Rande des linken Schulterblattes, etwa in der Mitte, ein kleiner Höcker. Rechts ist der Rand ebenfalls etwas rauh. Wirbelsäule normal. Am Sternum, an der Ansatzstelle des 4. linken Rippenknorpels ein spitzer, kleinerbsengroßer Knochenvorsprung, ein hanfkorngroßer an der Knochenknorpelgrenze der 7. Rippe rechts. Oberarme gleich lang. Vorderarm links stark verkürzt. Ulna rechts $21^1/_2$ cm, links 17 cm. Radius rechts 21, links bis zur Spitze des außen auffallenden Knochenvorsprungs $19^1/_2$ cm. An der radialen, dorsalen und volaren Seite des Radius am distalen Ende eine größere Anzahl spitzer und stumpfer Knochenauswüchse. Der linke Humerus bis an sein unteres Ende normal. Nur der Epicondylus ext. tritt nicht so deutlich hervor wie rechts. Unterhalb von ihm sieht man bei rechtwinklig gebeugtem Ellenbogen einen von verdünnter, abschilfernder und geröteter Haut über-

zogenen, ungefähr in der Richtung des Radius sich nach außen erstreckenden, wie ein abgestumpfter Kegel aussehenden, etwa 2 cm hohen Vorsprung, über dem die Haut überall beweglich ist. Die kegelartige Form des Vorsprungs ist durch die darauf übergehende Haut bedingt, während er selbst zylindrisch gestaltet ist. Er macht bei Rotationsbewegungen des Vorderarms die Drehungen des Radius mit. Die Pronation ist links ausgiebig möglich, die Supination aber gegenüber rechts etwas behindert. Ca. 5 cm oberhalb des Proc. styl. radii ein scharfer Knochenvorsprung. Die linke Ulna dorsal sehr stark (zirka $^1/_8$ Kreisbogen) und außerdem nach der radialen Seite zu leicht geschweift, fühlt sich in ihrem ganzen Verlauf ziemlich glatt an. An Metacarpi und Phalangen beiderseits zahlreiche Exostosen, am Metacarpus II—V distal, an den Phalangen proximal gelegen. Am Becken mehrere Exostosen unterhalb der Crista ossis ilei. Abduktionsbewegungen im rechten Hüftgelenk etwas, Rotationsbewegung beiderseits sehr beträchtlich beschränkt. Flexion ebenfalls erheblich behindert. Rechts ausgesprochenes Genu valgum, links leichtes Genu varum. Rechts am unteren Femurende oberhalb des Condylus internus mehrere, ziemlich spitze Knochenvorsprünge, von denen einer hakenartig nach oben umgebogen ist. An der Außenseite oberhalb des Condylus nur ein einziger, nasenartig nach oben steil abfallender. An den entsprechenden Stellen des linken Oberschenkels innen ein scharf gegen die Haut vorspringender Knochenauswuchs, der sich nach hinten in einen nur durch eine seichte Furche davon getrennten und sich noch weiter nach oben erstreckenden anderen fortsetzt. Dieser Knochenauswuchs läßt deutliche federnde Bewegungen zu. An der Außenseite des linken Oberschenkels oberhalb des Kniegelenkes ein ähnlich wie rechts beschaffener, nur noch etwas größerer Knochenvorsprung. (Man beachte, daß die Knochenauswüchse an der Innenseite beiderseits am erheblichsten ausgebildet, und daß dabei rechts ein Genu valgum, links ein Genu varum entstanden ist). Patellae intakt. Mehrere Exostosen auch an den Metatarsi und den Phalangen. In Narkose wurde das vorspringende Stück des Radius am Ellenbogengelenk in einer Länge von zirka 2 cm reseziert. Es besaß im ganzen einen knorpeligen Überzug und war von einer Kapsel umgeben, welche bis zu dem etwa 2 cm oberhalb des Capitulum radii ansetzenden Ligamentum anulare ging und dort an einer engen Stelle mit der Gelenkhöhle des Ellenbogens kommunizierte. 1 Monat nach der Operation wurde die Patientin wiederum aufgenommen wegen Schmerzen in den Exostosen oberhalb des inneren Condylus femoris. Man fühlte jetzt im linken Kniegelenk bei jeder Bewegung ein Knarren. Es wurde daher die große Exostose am unteren linken Femurende freigelegt und abgemeißelt. Ein Schleimbeutel wurde dabei nicht gefunden. Der Stiel dieser großen Exostose war außerordentlich schmal, platt, in frontaler Richtung gestellt, der Femurschaft an der betreffenden Stelle konkav ausgehölt. Heilung jedesmal ohne Zwischenfall.

Die Beckenmaße habe ich nicht genommen. Sie dürften auch wohl, da die Pat. noch nicht ausgewachsen war, kein definitives Resultat ergeben haben.

Ich habe die Krankengeschichte etwas ausführlicher wiedergegeben wegen der Gelenkbeteiligung und der vorgenommenen Operation. Bezüglich des Befundes an den Röntgenbildern will ich noch ganz kurz hinzu-

fügen: Knochen im allgemeinen sehr schlank. Der größte Teil der Diaphyse frei von Exostosen entsprechend der Anamnese, daß diese erst seit zwei Jahren bemerkt worden seien. Der große Trochanter intakt. Die Schenkelhälse vom Kopf bis herab zum kleinen Trochanter sehr dick gewulstet. Am distalen Femurende links entsprechend der großen, später abgemeißelten Exostose eine tiefe Exkavation (Druckusur). Nur an der linken Fibula außen eine ganz flache, am unteren Ende des mittleren Drittels gelegene, also wohl ziemlich frühzeitig entstandene Exostose, massenhafte am unteren Femur-, oberen und unteren Ende der Tibia und Fiblau beiderseits. Die Epiphysenlinien an den Knochen der unteren Extremitäten noch erkennbar, aber augenscheinlich schon verknöchert. Am oberen Humerusende rechts eine ziemlich erhebliche Verbreiterung des oberen Drittels mit Exostosenbildung an der Innenseite. Die unteren zwei Drittel und



Fig. 2.

der linke Humerus frei. In betreff des linken Vorderarms verweise ich auf Figur 2, welche nur einige kleine Exostosen nicht aufweist, sehr schön aber die Luxation des Radiusköpfchens illustriert. Wachstumsverkürzung der Ulna von gut 5, des Radius gut 1 cm gegen rechts. Die Tuberositas radii steht links, wie auf einem anderen Bilde sehr deutlich zu erkennen ist, oberhalb des Gelenkspaltes des Ellenbogens. Die distalen Epiphysenlinien sind an Radius und Ulna noch knorpelig. Die distalen Enden von Radius und Ulna rechts stärker exostotisch wie links, insbesondere das distale Ulna-Ende in einer Ausdehnung von 5 cm zylindrisch verdickt. Die genaue Messung der Metacarpen und Phalangen ergibt, daß ziemlich regelmäßig die exostotischen Knochen kürzer sind als die exostosenfreien. Der Sitz der Exostosen an Metacarpi und Phalangen typisch in der Nähe der größtenteils verknöcherten Epiphysenlinien an den Diaphysen, am Metacarpus I und Phalangen mehr proximal, am Metacarpus II und V mehr distal, zum Teil ziemlich nahe der Mitte der Knochen auf der Epiphysenseite gelegen, also offenbar schon vor längerer Zeit entstanden.

Besonders bemerkenswert an dem Falle ist, daß am rechten Unterarm die Exostosen stärker ausgebildet sind wie am linken

und trotzdem an diesem letzteren die Wachstumsstörung eine erheblich stärkere ist, was man aus der progressiven Luxation des Radiusköpfchens und dem Mindermaß gegenüber rechts erkennen kann.

Fall 4. Hermann D., 17 Jahre, Maschinenbauer. (Chirurgische Poliklinik in der Charité.) Mittelgroß.

Angeblich seit $^1/_4$ Jahr Geschwulst am rechten Handgelenk bemerkt. Die oberflächliche Untersuchung ergab alsbald, daß es sich um einen sehr charakteristischen Fall von Exostosis cartilaginea multiplex handelte. Ich ließ daher gleich eine größere Anzahl von Röntgenbildern anfertigen, diktierte aber am selben Tage noch kein Protokoll. Seitdem war Pat. nicht wieder zu bewegen, sich noch einmal untersuchen zu lassen. Radius und Ulna rechts stark dorsal verkrümmt. Epiphysenlinie an der Ulna noch sehr deutlich, ebenso die des Radius. Erstere unter einem Winkel von 45^0 zur Längsachse der Ulna radialwärts geneigt. Letztere querverlaufend, aber auch etwas unregelmäßig nach vorn konvex. An der Außenseite des Radius an der Grenze zwischen mittlerem und unterem Drittel eine flache, proximal etwas zugespitzte, eine andere sehr spitze Exostose $1^1/_2$ cm von der Epiphysenlinie entfernt, eine sehr große volar- und ulnarwärts dicht an der Epiphysenlininie beginnend, mit sehr deutlichem, radiär verlaufendem Knochengerüst. An der Ulna mehrere flache Exostosen, an der Grenze zwischen mittlerem und unterem Drittel beginnend, 2 cm von der Epiphysenlinie entfernt. Exostosen an beiden Claviculae im akromialen Drittel und am medianen Scapularande. Über Rippen und Wirbelsäule vermag ich nichts Genaues auszusagen. Humeri sehr charakteristisch verändert. Linker in seinem proximalen Teil sehr plump, mit einer langen, flach außen dem ganzen mittleren Drittel und einer etwas stärker erhabenen, dem oberen Drittel aufsitzenden Exostose, letzere nicht ganz bis an die etwas unregelmäßige Epiphysenlinie heranreichend. Rechter Humerus schlanker, mit ganz flacher Exostose an der Außenseite genau in der Mitte und einer stark erhabenen, im chirurgischen Hals beginnenden und am Beginn des mittleren Drittels endigenden Exostose, Länge des Humerus rechts 35,5, links 34,5 cm. Beide Unterschenkelknochen am oberen und unteren Ende außerordentlich charakteristisch verändert, mit massenhaften stalaktitenförmigen Exostosen von außerordentlich spongiöser Beschaffenheit und sehr wenig entwickelter Corticalis. Beide Fibulae am proximalen Ende besonders stark exostotisch, ca. 4 cm oben kürzer als die Tibia, dabei ihre Epiphysenlinie aber querverlaufend, noch sehr deutlich erkennbar, während sie an den Tibiae verwaschen ist. Im mittleren Drittel der Unterschenkelknochen keine Exostosen, überhaupt wenig Veränderungen. Die distalen Gelenkenden aber wiederum sehr stark affiziert. Der Schenkelhals, überhaupt der ganze Bereich zwischen kleinem Trochanter und Schenkelkopf beiderseits plump gewulstet, verdickt, das Becken, soweit erkennbar, frei von Exostosen. Pat. wußte von allen diesen Knochenauswüchsen, mit Ausnahme des obenerwähnten, angeblich gar nichts und machte deswegen über die Zeit ihrer Entstehung auch keinerlei Angaben. Es ist jedoch ganz zweifellos, daß es sich schon um einen recht alten Prozeß handelt, was besonders aus dem Befunde an den beiden Humeri erhellt.

Fall 5 und 6. Die beiden Patienten, Sohn und Vater, 18 bezw. 50 Jahre alt, Landleute, wurden der Klinik in Göttingen durch einen praktischen Arzt 1897 zugeführt.

Anamnestisch war aus den wenig intelligenten Leuten nur herauszubekommen, daß die Knochenvorsprünge am rechten Ellenbogen schon sehr lange bestanden, so daß der betreffende Arzt sie als kongenitale Luxation des Radiusköpfchens zu veröffentlichen beabsichtigte. Ich habe diese Veröffentlichung aber nirgendwo gefunden und halte mich daher für berechtigt, die beiden interessanten Fälle nebst den von mir gemachten Röntgenbildern und der Photographie hier kurz zu erwähnen. Leider waren meine Bemühungen, die beiden nachzuuntersuchen, vergeblich. Auch waren sie beide bei der ersten Untersuchung nicht zu bewegen, sich zu entkleiden, so daß ich nur durch eine flüchtige Betastung durch die Kleider hindurch mich davon überzeugen konnte, daß auch an den Gelenkenden der unteren Extremität ein große Anzahl von Knochenauswüchsen vorhanden war.

Fig. 3.

Der Vater war ein untersetzter, im Längenwachstum augenscheinlich nicht unerheblich zurückgebliebener Mann, während der Sohn etwa Mittelgröße erreichte. Beide behaupten, weder durch die Vorsprünge am Ellenbogengelenk, noch durch die übrigen Knochenauswüchse in ihrer Arbeitsfähigkeit irgendwie behindert zu sein. In eine etwaige Operation wollten sie jedenfalls unter keiner Bedingung einwilligen. Auch die Aufnahme der verschiedenen Bilder war nur unter erheblichem Widerstreben zu bewerkstelligen.

Mit der Beschreibung kann ich mich kurz fassen. Man sieht auf Bild 3 deutlich eine Anzahl von Exostosen am Humerus und den Vorderarmknochen und das bei Vater wie Sohn luxierte Radiusköpfchen. Wesentliche Unterschiede bestehen in bezug auf die Verhältnisse von Radius und Ulna (Figur 4 und 5), von denen 4 in extremster Supination, 5 in Mittelstellung zwischen Pro- und Supination aufgenommen worden ist. Bei dem Sohne bildet das vorstehende Radiusende fast die genaue Verlängerung der Achse des Radius, welche auf Figur 4 glatt am Humerus vorbeigewachsen ist und keinerlei Bewegungshindernisse bildete. Der

Condylus ext. humeri und das Capitulum sind nur rudimentär vorhanden. Bei dem Vater, dessen Knochen viel stärker wachstums-

Fig. 4.

verkürzt und exostotisch sind, ist das proximale Radiusende bogenförmig nach vorn und oben verkrümmt, der Condylus externus und das Capitulum



Fig. 5.

annähernd normal gestaltet. Die Epiphysenlinie am distalen Radiusende ist bei dem Sohne noch deutlich erhalten. Sie verläuft etwas bogenförmig distal konvex. An der Ulna tritt sie ebenfalls noch deutlich hervor, endet

ulnar weiter distal wie radial und erstreckt sich in der Mitte weiter proximal als an der Innenseite, bildet also einen spitzen Bogen oder Winkel mit der Öffnung in distaler Richtung. Ich mache darauf aufmerksam, daß der Radius (Figur 4) viel stärker exostotisch ist als die Ulna, trotzdem aber die Wachstumsverkürzung an der Ulna am ausgesprochensten.

Fall 7. Otto A., 25 Jahre, Viehtreiber. (Chirurgische Poliklinik der Kgl. Charité.)

Es handelt sich um einen zufälligen Befund ohne nähere anamnestische Daten, auch sind nur noch die Bilder von den Vorderarmen und unteren Extremitäten vorhanden. Der Pat. war sehr klein. An dem Vorderarm eine Veränderung, welche man sonst recht selten sieht. Links an der Ulna eine halbkugelige, proximal steil, distal ganz flach abfallende, am Radius außen eine dünngestielte keulenförmige Exostose, an der Grenze von mittlerem und unterem Drittel proximal auslaufend. Am Vorderarm rechts an entsprechender Stelle nach dem Spatium interosseum zu je eine

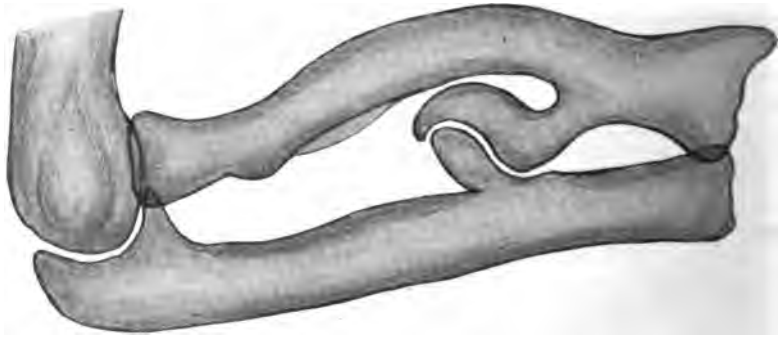

Fig. 6.

Exostose, am Radius distal gestielt, an der Ulna flach aufsitzend, proximal steil, distal allmählich abfallend, beide deutlich miteinander artikulierend. Länge des Radius links 21,7, rechts 19,5 cm. Länge der Ulna links 22,5, rechts 20,9 cm. Es entspricht also der stärkeren Exostosenbildung auch eine stärkere Verkürzung. Tibiae und Fibulae beiderseits sehr charakteristisch verändert. An ersterer links eine außerordentlich lange, stalaktitenförmige Exostose proximal, in distaler Richtung auslaufend, rechts eine entsprechende, kürzere. Synostose zwischen Tibia und Fibula vom Beginn des unteren Drittels ab. Mittelstück beiderseits ziemlich frei. Meta- und Diaphyse an Tibia und Fibula stark verbreitert, sehr spongiös, mit zahlreichen Exostosen im Bereich der Metaphysen. Der Fall zeigt sehr charakteristisch das schubweise Auftreten der Exostosen zu gleicher Zeit in gleicher Höhe an den 4 Vorderarmknochen. Mir scheint, daß hier eine gewisse Funktion rechts vorhanden gewesen sein muß im Sinne der Pro- und Supination, und schließe das aus dem Einschleifen der einen Exostose in die andere (vergl. Skizze, Figur 6).

Fall 8. Karl N., 27 Jahre, Schneider. (Chirurgische Klinik Göttingen 1861. Geheimrat Baum.)

Das Skelett wurde mir in dankenswerter Weise von Herrn Geheimrat Orth aus der Sammlung des Pathologischen Instituts Göttingen zur Verfügung gestellt. Es handelt sich hier wohl mit Sicherheit um denselben Fall, der von Georg Fischer (36) aus der Baumschen Klinik im Jahre 1861 veröffentlicht worden ist, und den Volkmann (133, S. 244) erwähnt. Ich habe die Arbeit nicht erlangen können. Ich veröffentliche die Krankengeschichte in den einzelnen Teilen etwas genauer, da sie ein interessantes Bild des Verlaufes einer Operation vor fast 50 Jahren gibt, wie wir es glücklicherweise nicht mehr kennen. Auch den Befund teile ich deswegen genauer mit, weil ich sehr sorgfältige Messungen der Länge der einzelnen Knochen gemacht habe und diese Messungen für die Beurteilung des Zusammenhangs von Exostosenbildung und Wachstumsstörung wichtige Anhaltspunkte ergeben.

Schwächliches Individuum. Die ersten Anfänge der Exostosen haben sich im 2. Lebensjahre gezeigt. Die größten befinden sich an der rechten unteren Extremität, und zwar am unteren Ende von Tibia und Femur. Diese beiden sind im letzten Jahre größer geworden und wünscht Pat. ihre Entfernung. An einer Exostose oberhalb des rechten inneren Knöchels war eine spontane Nekrose mit teilweiser Abstoßung beobachtet worden. In bezug auf den Sitz und die Gestalt der Exostosen verweise ich auf die Figuren 7 und 8. In Chloroformnarkose wurde eine Exostose am unteren Ende des rechten Femurs von etwa Kindskopfgröße und höckeriger Oberfläche, welche an der Basis einen Umfang von angeblich 40 cm hatte, von einem langen Schnitt aus freigelegt, mit der Kettensäge und Knochenzange abgetragen. Die unbedeutende Blutung machte eine Ligatur nicht notwendig. Als Verband diente ein durchlöchertes Zinksalbenläppchen, darüber ein nasses Handtuch und eine Eisblase. Im Anschluß daran schwere septische Erscheinungen mit Fieber, Schüttelfrösten und Ikterus. Große Eitersenkungen wurden mit Breiumschlägen aufgezogen. Der Pat. erlag innerhalb von 14 Tagen der Operation. — Bei der Sektion fanden sich pyämische Veränderungen an den Lungen, septische an den übrigen inneren Organen. Die Wunde des Oberschenkels war verjaucht, kommunizierte an einer Stelle mit dem Kniegelenk, welches mit Eiter gefüllt, und dessen Knorpel zum großen Teil zerstört war. Große Eitersenkungen erstrecken sich von dort aus nach dem Unterschenkel hin. Bezüglich der abgemeißelten Exostose finden sich die Angaben: Oberfläche uneben durch eine Anzahl kleiner runder Höckerchen, die mit Knorpel ziemlich dick überzogen sind. Die Schnittfläche ungleichmäßig, indem vorwiegend knöcherne Partien abwechseln mit homogenen gallertartigen und mehr mit Fett durchsetzten.

Gesamthöhe des Skeletts 160 cm, der obere Symphysenrand in einer Höhe von 82 cm. Im großen und ganzen ist also der Körper ziemlich klein, aber proportioniert gebaut. Kopf- und Gesichtsschädel symmetrisch. Sella turcica sehr flach. Die Proc. clinoidei ant. sehr ausgesprochen, Limbus sphenoidales sehr flach. Die Proc. clinoidei posteriores außerordentlich stark vorspringend, über 1 cm über die Sella sich erhebend. Der Clivus sehr steil abfallend. Der Schädel, an verschiedenen Stellen gemessen, etwas dünner wie normal. Crista occipitalis externa nur sehr wenig ausgesprochen. Proc. mastoidei normal. Stirnhöhlen nicht eröffnet. Knöcherne Nasen-

scheidenwand an der Grenze zwischen Vomer und senkrechter Siebbeinplatte etwas nach rechts verbogen. Zähne vollkommen normal, desgleichen sämtliche Wirbelkörper. Die Scapulae wohlgeformt, die linke im ganzen etwas kleiner als das rechte. Die linke bis auf eine kleine, an der Basis der Spina frei von Exostosen, die rechte ebenfalls bis auf eine einzige spitze, ca. 2 cm unterhalb der Basis spinae und $^1/_2$ cm vom medianen Rande der Scapula entfernt gelegene. Das rechte Schlüsselbein fast 1 cm länger als das linke, exostosenfrei. Desgleichen das Sternum und der größte Teil der Rippen. Kleinere kammartige Exostosen an der 6., 7. und 9. Rippe rechts, 8. links durchweg in den vorderen Teilen, ca. 3—4 cm von den Knorpeln beginnend und von vorn-innen nach hinten-außen auslaufend. An der 5. Rippe links in der hinteren Axillarlinie am oberen Rande eine maulbeerförmige, gut bohnengroße Exostose. Rechter Humerus 28, linker 31 cm lang. Der rechte Humerus viel plumper als der linke. Durchmesser des rechten in der Mitte frontal ca. $16^1/_2$, sagittal 21, des linken statt dessen 15 bezw. $15^1/_2$ mm. Über Form und Sitz der Exostosen an den Humeri (vgl. die Figuren 7 u. 8). Am unteren Humerusende beiderseits keine deutlichen Exostosenbildungen. Das Capitulum humeri links schmäler wie rechts, an seiner äußeren Seite abgeflacht. Ulna von der Spitze des Olekranon bis zur Spitze des Proc. styloideus rechts $24^1/_2$, links $15^1/_2$ cm, die rechte schlank gebaut, die linke sehr plump nach der dorsalen und radialen Seite zu geschweift. Olecranon links außerordentlich plump. Distales Ulna-Ende rechts nur mit einigen kleinen Exostosen besetzt, links diffus verdickt. Länge des Radius vom Capitulum bis zum Proc. styloideus rechts 21,3, links 20 cm. Mitte der Tuberositas radii vom Capitulum rechts 33, links 29 mm entfernt. (Ich führe diese Maße an, um zu zeigen, daß die Druckentlastung an dem Radius kein stärkeres Wachstum zur Folge gehabt hat.) Dabei steht sie links etwa in der Höhe des Gelenkspaltes, und das Köpfchen des Radius ist etwas nach hinten und außen vom Humeres abgewichen. Die unteren zwei Drittel des Radius sind nach der dorsalen und radialen Seite verbogen. Das obere verläuft bis zur Tuberositas radii ziemlich gestreckt. Von da ab ist es etwas nach außen hinten abgebogen. Der rechte Radius in seinem distalen Drittel stark exostotisch. Der linke trägt nur einige spitze Auswüchse, welche beiderseits hauptsächlich am Außenrande und mehr volarwärts gelegen sind und rechts bis 7, links bis $5^1/_2$ cm vom Proc. styl. entfernt nach oben hin reichen. An den Phalangen sowie an den Metacarpen zahlreiche unregelmäßig verteilte Exostosen. An den Metacarpi II—V in der Nähe des distalen, an den Phalangen des proximalen Endes. An ersteren laufen sie von der distalen nach der proximalen Richtung aus, an letzteren umgekehrt. Die Handwurzelknochen beiderseits normal konturiert. Das Becken sehr unsymmetrisch. Kreuz- und Steißbein normal. Auf der Darmbeinschaufel, am Rande der Crista beginnend, rechts eine große, links eine kleine Exostose, etwas nach oben von der Spin. anterior sup., ähnliche auch an der hinteren Fläche oberhalb der Spina post. sup., ebenfalls an der Crista beginnend beiderseits. Verschiedene kleinere Höckerchen auch noch an anderer Stelle in der Nähe der Crista. An der Vorderfläche des horizontalen Schambeinastes links einige kleine Höckerchen, einige weitere am oberen Rande des absteigenden Scham-

bezw. aufsteigenden Sitzbeinastes. Länge des Femur von der Spitze des Trochanter major bis zum Gelenkspalt rechts 41, links 39 cm. Der Schenkelhals beiderseits sehr plump, stark exostotisch (vgl. die Figuren 7 u. 8); eine große Anzahl von Auswüchsen beiderseits an Stelle des kleinen Trochanters sowie der ganzen Zirkumferenz des Femurs rechts bis 9, links bis $9^1/_2$ cm von der Wurzel des Trochanters herabreichend. Die Exostosen

Fig. 7.

Fig. 8.

laufen am oberen Femurende fast durchweg von oben nach unten, am unteren von unten nach oben aus. Die große Exostose an der Vorderfläche des rechten Femurs oberhalb des Condylus internus und der Incisura intercondylica ist zum Teil weggenommen, man erkennt gut eine ziemlich dünne Compacta und eine sehr grobmaschige Spongiosa. Die rechte Fibula ist mit ihrem oberen, die linke mit ihrem unteren Ende mit der dazugehörigen Tibia verwachsen. Fibula rechts 29, links ebenfalls, Tibia rechts

34, links 32½ cm lang. Die äußeren Knöchel außerordentlich plump. In betreff der Exostosen an den Unterschenkelknochen vgl. Abbildungen. Am Talus ist die Facies articularis lateralis fast direkt nach oben gerichtet, die Trochlea ziemlich flach, besonders links der Querdurchmesser des Talus stark verbreitert. An den Metatarsi und den Phalangen eine Anzahl von Exostosen ähnlich gelegen wie an den Händen. Auffallend ist an dem Falle das gekreuzte Befallensein der Knochen der oberen Extremitäten, starke Exostosenbildung, Verkürzung am Humerus rechts, Vorderarm links, wodurch die Gesamtverkürzung der Arme beträchtlich ausgeglichen wird, und die außerordentlich starke Beteiligung des oberen Femurendes. Im ganzen ist der rechte Femur stärker exostotisch, besonders an seinem unteren Ende, welches ja für das Längenwachstum bei weitem den größten Quotienten liefert und trotzdem der rechte Femur länger als der linke.

Fig. 9.

Fall 9. Mann, 43 Jahre. (Poliklinik der Kgl. Charite. Professor Bennecke.)

Über den Fall hat der Professor Bennecke in der Sitzung der freien Vereinigung der Chirurgen Berlins vom 14. Januar 1901 (vgl. Jahrgang 14. der Verhandlungen der Gesellschaft) berichtet und ich entnehme den Verhandlungen das folgende Protokoll:

Mutter und Schwester des Pat. sollen in gleicher Weise erkrankt, die Knochenauswüchse vom 6. bis zum 20. Jahre gewachsen, seitdem stationär geblieben sein.

Kopf, Wirbelsäule, Rippen und Brustbein sind anscheinend frei von Exostosen. Die wichtigsten Veränderungen sind folgende: An beiden Schulterblättern sind die medialen Ränder mit knolligen Geschwülsten besetzt, ein verschieblicher knochenharter Körper liegt in den Weichteilen neben der linken Scapula. Ob es sich hier um eine Myositis ossificans oder eine abgebrochene Exostose handelt, ist zweifelhaft.

Der rechte Vorderarm ist wesentlich kürzer als der linke; beide sind ulnarwärts konvex gebogen und eigentümlich platt und breit, die Knochen abnorm weit voneinander abstehend (Figur 9 und 10.) Am rechten Vorderarm ragt das Radiusköpfchen als Geschwulst neben dem

Condylus externus humeri hervor (cf. Figur 10). Ein Knochenauswuchs vom Proeessus coronoideus ulnae stemmt sich gegen den Radius an. Das

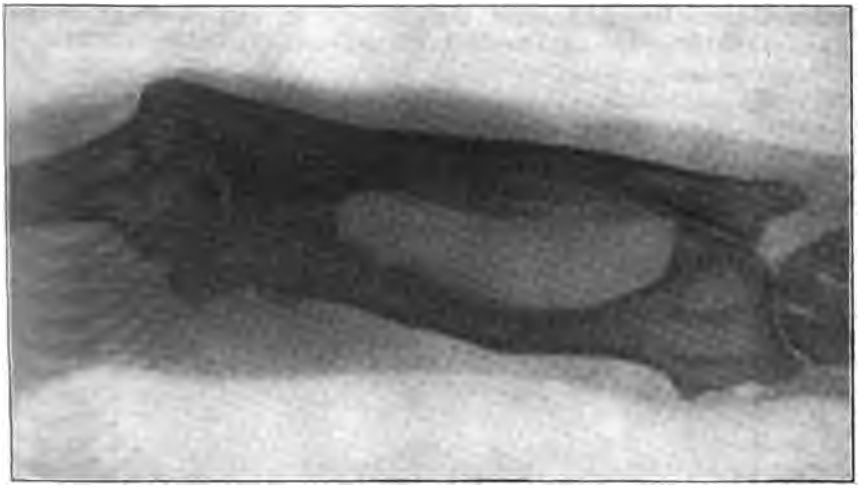

Fig. 10.

untere Ende des letzteren ist unförmig verdickt. Am linken Vorderarm ist vom Radius, dicht unter dem Ellenbogen, eine pilzförmige Exostose



Fig. 11.

gegen die Ulna gewachsen und biegt sie seitlich aus (Figur 11.) Außerdem ist der obere Gelenkteil der Ulna, sowohl am Processus coronoideus als am Olekranon, durch Geschwülste verunstaltet.

Die rechte Hand ist schon äußerlich durch eine Anzahl kleinerer und eine größere auf dem Handrücken liegende, über den fünften Finger weit nach außen ragende harte Geschwulst sehr deformiert. Das Röntgenbild (vgl. Figur 12) zeigt, daß aus der Epiphysenlinie des fünften Metacarpus, ulnar- und radialwärts,

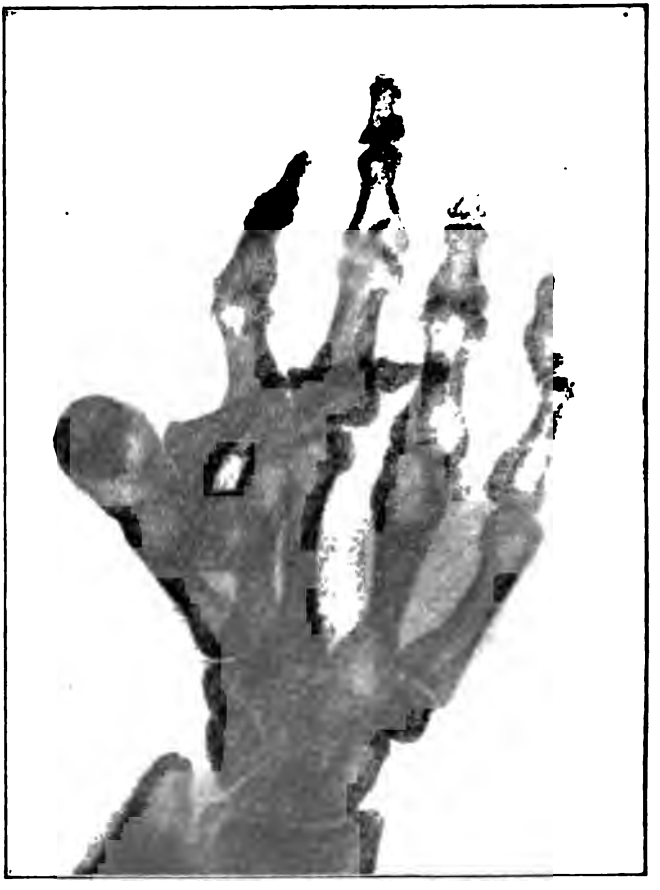

Fig. 12.

zwei große Exostosen herausgewachsen sind, deren radial gewandte die benachbarten Metacarpi sehr erheblich disloziert, während der fünfte Finger in volle Flexion gedrängt wird. Die linke Hand zeigt nur kleine Knöpfe an mehreren Phalangen.

Am Becken sind die Ränder der Schaufeln mit einigen bis walnußgroßen Knollen besetzt.

Die Hüftgelenke sind von großen, grob-höckerigen Tumoren umwallt.

welche die Beweglichkeit sehr hemmen und von den oberen Enden der Femora ausgehen. Während die Schäfte derselben frei sind, entspringen große Geschwülste von den unteren Femurepiphysen, welche mit den von den oberen Epiphysen von Tibia und Fibula ausgehenden die Kniegelenke in ihrer Beweglichkeit wesentlich beeinträchtigen.

Am unteren Ende der Tibiae entspringt rechts eine große griffelförmige Exostose, links hat sich eine kleinere so zwischen Tibia und Fibula gedrängt, daß letztere wie bei einer difform geheilten Fraktur nach außen abgeknickt ist.

Während die Fußwurzelknochen frei sind, ist am rechten Fuß eine ungefüge Knochenmasse aus dem zweiten und dritten Metatarsus hervorgewachsen, welche die beiden Zehen übereinander schiebt und die vierte und fünfte Zehe seitlich abdrängt, so daß der ganze Vorderfuß sehr verunstaltet wird. Weniger deformiert ist der linke Fuß, an dem hauptsächlich eine Auseinanderspreizung der zweiten und dritten Zehe auffällt. Sie ist hervorgebracht durch eine aus der dritten Grundphalanx hervorgewachsene Exostose, welche die benachbarte zweite Grundphalanx ganz medialwärts umgeworfen hat.

Der Fall M. bildet eine gewisse Abnormität, besonders durch das Auftreten von Exostosen an Stellen, an welchen sie meist fehlen, so an dem Proc. coronoideus ulnae, an dessen distaler Basis, woselbst rechts wie links ein Vorsprung, rechts von enormer Größe zu sehen ist. Am auffallendsten jesoch sind zwei Exostosen am distalen, also Epiphysenende des V. Metacarpus rechts, von denen die eine dem Röntgenbild nach aus einem soliden Knochenkern mit einem Knorpelüberzug bestehen muß. Ganz ähnlich liegen die Verhältnisse auch am Metatarsus II und III rechts. Eine abnorme Exostose liegt auch in der Gegend der Tuberositas radii rechts und hat an der gegenüberliegenden Stelle der Ulna eine deutliche Druckusur gemacht. Enorme Exostosen von sehr kompakter Beschaffenheit müssen auch in der Umgebung beider Schenkelhälse und an dem medianen rechten Schulterblattrande gelegen sein. Der linke Humerus ist beträchtlich stärker exostotisch wie der rechte, trotzdem aber $1\frac{1}{2}$ cm länger als dieser. Vielfach sieht es auf Röntgenbildern so aus, wie ob sich blasige Geschwülste mit Corticalis an der Peripherie und Spongiosa im Innern innerhalb der Knochen entwickelt hätten. Ich halte das aber nur für eine durch die Projektion bedingte Täuschung; denn an Knochen, an welchen man Aufnahmen in zwei aufeinander senkrecht stehenden Richtungen machen konnte, erwiesen sich die blasenartigen Gebilde als der Corticalis aufsitzende Exostosen. Ich erinnere an das Projektionsbild des

hamulus des Os hamatum bei Handwurzelaufnahmen in dorsovolarer Richtung.

Fall 10. Karl W., 44 Jahre. (Chirurgische Klinik der Kgl. Charité. Professor Hildebrand.)

(Krankengeschichte und Beschreibung zum Teil von Herrn Oberarzt Milner herstammend.) Erblich psychopathische Konstitution. Sonst über Heredität nichts bekannt. Pat. gibt an, mit Sicherheit an Rachitis nicht gelitten, in 1 Jahr laufen gelernt und es nicht wieder verlernt zu haben. Bis zum 16. Jahre sei er wohlgenährt und muskelkräftig und bis zu seinem 28. in jeder Beziehung vollkommen leistungsfähig gewesen. Er ist jetzt Sprachlehrer. Angeblich wegen Verkürzung des rechten Armes will er nicht gedient haben. Diese Verkürzung sei nach Angabe des Arztes angeboren und habe bis zum 28. Lebensjahr nicht zugenommen. Erst damals traten Bewegungsbehinderungen und Schmerzen in dem rechten Unterarm auf unter mehrere Tage anhaltendem Fieber. P. bemerkte eine Anschwellung von ziemlicher Härte und starker Empfindlichkeit an der Vorderseite des Oberarmes am Ansatz des Deltamuskels. Zur selben Zeit habe der rechte Unterarm angefangen, sich zu verbiegen. Seitdem seien schubweise, jedesmal beginnend mit Fieber, Kopfschmerzen, Appetitlosigkeit und Erbrechen allmählich die jetzt vorhandenen Exostosen bei dem Pat. aufgetreten, wobei regelmäßig die rechte Seite zuerst befallen sei. Zuletzt nach halbjähriger Pause seien vor zirka 3 Monaten wieder unter Fieber neue Exostosen an der linken Hand entstanden. Ich muß gleich bemerken, daß ich einen Unterschied zwischen Bildern, welche im Frühjahre 1904 und zu Anfang 1905 aufgenommen waren, nicht habe entdecken können. Vom 31. bis zum 27. Jahre habe, abgesehen von gelegentlichen Schmerzen in den schon befallenen Teilen, Ruhe geherrscht. Erst darnach seien ohne längere Pausen wiederum neue Exostosen aufgetreten. Daneben hätten sich auch seit dieser Zeit die schon vorher befallenen Stellen in ganz unregelmäßiger Reihenfolge und Stärke jedesmal unter Schmerzhaftigkeit, teilweise im Sinne einer Vergrößerung schon vorhandener Exostosen verändert; teilweise seien sie aber auch, besonders in den beiden Deltagegenden, kleiner geworden. Witterungswechsel soll zu rheumatischen Schmerzen in den Knochenauswüchsen führen, vereinzelt seien auch gichtische Hautrötungen über denselben vorübergehend vorhanden gewesen.

Status: Ziemlich kleiner Mann, mit etwas dickem Kopf, aber ohne rachitischen Habitus. Aus dem sehr ausführlichen Befunde der Krankengeschichte gebe ich nur einiges wieder. Linke Scapula steht vom Thorax etwas ab. Entsprechend ihrem ganzen medianen Rande fühlt man rundliche Vorwölbungen. Beide Arme auffallend kurz, und zwar sowohl Ober- wie Unterarm, rechts mehr wie links. Die Unterarme stark verbogen in radialer und dorsaler Richtung, das rechte Capitulum radii nach hinten-außen ungefähr 1 cm weit über den Condylus externus humeri vorspringend. Typischer Sitz der Exostosen an Vorderarmknochen, Metacarpi und Phalangen. Linkes Knie in leichter Varumstellung. Am Femur, Tibia und Fibula beiderseits zahlreiche Exostosen. Becken frei. Gegend der Trochanteren exostotisch anzufühlen. Aus dem Röntgenbefunde hebe ich

hervor: Talus in seinen seitlichen Partieen an der Gelenkfläche der Rolle höckerig, wulstig, Epiphysenlinien an beiden Tibiae distal noch deutlich als quergestellte Verknöcherungslinien zu erkennen. Eine flache Exostose erstreckt sich von der linken Tibiadiaphyse bis zur Spitze des Knöchels, das gleiche ist an der medianen hinteren Fläche der linken Fibula der Fall. Auch an dem proximalen Ende der Tibia, Fibula und dem distalen der Femora sieht man den Streifen der Verknöcherungszone als eine wenig von der horizontalen abweichende Linie in großer Ausdehnung. Proximale Enden der Fibulae besonders stark diffus exostotisch, schon mehr hyperostotisch, stark verbreitert, auch an der Grenze zwischen Epi- und Diaphyse. Beide distalen Femur-Enden keulenförmig verdickt mit einer Anzahl sehr langer, griffelförmiger, dünnerer und dickerer Exostosen besetzt. An den mittleren Teilen fast aller langen Röhrenknochen auf weite Strecken kaum irgendwelche Veränderungen zu konstatieren. An der distalen Umrandung beider Schenkelhälse bis zum Trochanter minor hin diffuse Knochenwucherungen, durch welche die ganze Pars trochanterica sehr stark verbreitert ist. Links eine Exostose am oberen Pfannenrande. Am medianen Rande der linken Scapula unterhalb der Spina und nach der äußeren Untersuchung auf der vorderen Seite gelegen, ein auf der Röntgentplatte einen sehr hellen wolkigen Schatten gebender Knochenauswuchs, der offenbar zum Teil aus Knochen von kompakter Substanz, teils aus spongiösen Knochen mit einem Knorpelüberzug besteht. Am proximalen Ende beider Humeri ausgedehnte Exostosen, rechts eine sehr große auf der Außenseite. Unteres Humerusende beiderseits frei. Rechts hat das Radiusköpfchen seine Gelenkfläche verlassen und ragt an der Außenseite frei hervor. Das obere Radiusende ist nach außen abgebogen, der Condylus ext. humeri springt sehr wenig vor. Das mittlere Drittel von Radius und Ulna trägt nach dem Spatium interosseum zu je eine Exostose. Die Ulna ist in ihrem distalen Ende ziemlich normal gebaut, aber gegenüber dem Radius um zirka 1 cm zu kurz. Der letztere besitzt noch eine die Gegend zwischen Epi- und Diaphyse überbrückende flache Exostose. Trotzdem also die Ulna fast exostosenfrei, ist sie doch gegenüber dem Radius verkürzt, dieser selbst aber im Verhältnis zur Körperlänge auch noch im Wachstum zurückgeblieben, so daß es sich nicht etwa nur um eine relative Verkürzung der Ulna durch partiellen Riesenwuchs handeln kann (vgl. Bessel-Hagen (10). Weiterhin ist Epi- und Diaphyse durch eine Exostose am Radius miteinander verbunden, trotzdem der Radius länger als die Ulna ist (vgl. die Ansicht von Volkmann (133). Der linke Radius ist mäßig verkrümmt, radial konvex, in seinem distalen Ende wenig deformiert, aber mit einer Anzahl größerer und kleinerer Exostosen besetzt. Seine distale Gelenkfläche stärker ulnarwärts geneigt als normal. Die Ulna in ihrem distalen Ende stark deformiert, zu kurz, in der Mitte des distalen Drittels ulnarwärts winklig abgeknickt. Die an Spongiosaverdichtungen noch erkennbaren Verknöcherungszonen nicht horizontal, sondern einander zugeneigt, also auf der Außenseite weiter distal endigend als auf der Innenseite, wie man es bei der Madelungschen Deformität der Hand beobachtet.

Die Anamnese in diesem Falle erscheint mir im höchsten

Grade verdächtig. Pat., ein gebildeter Mensch, der geistig wohl zweifellos nicht normal veranlagt ist, kommt sich augenscheinlich sehr interessant vor, ist im Laufe der Zeit in zahlreichen Krankenhäusern vielfach untersucht und ausgefragt worden und hat wohl auch Gelegenheit gehabt, über seine Erkrankung mancherlei nachzulesen. Ich habe die Überzeugung, daß er seine Exostosen schon viel frühzeitiger gehabt hat, und daß die Verkürzung seines Armes, derentwegen er militärfrei wurde, nicht eine kongenitale ist. Auf einer kleinen Schwindelei konnte man ihn auch durch den Vergleich von Röntgenbildern, deren Anfertigung zeitlich ca. 7 Monate auseinanderlag, ertappen, indem sie vollkommen denselben Befund ergaben, obgleich Pat. behauptet, es seien während dieser Zeit eine ganze Anzahl neuer Anschwellungen aufgetreten. Es wird ja nicht selten beobachtet, daß sich die entzündlichen Erscheinungen an Exostosen sogar mit Nekrosen und Eiterungen (vgl. Fall 3 und 8 einstellen — vielleicht ist das auch bei diesem Pat. der Fall gewesen —, gab Veranlassung zur Betastung der schmerzhaften Stelle und damit zur Entdeckung eines Knochenvorsprungs, von dessen Existenz Pat. vorher keine Ahnung gehabt hatte. Für sicher halte ich allerdings, daß die den eigentümlich wolkigen Schatten gebende Exostose am linken Scapularande noch später sich vergrößert hat, und daß es sich hier nicht um eine einfache Exostose, sondern ein z. T. verkalktes und verknöchertes Enchondrom handelt.

Die in Fall 1 und 3 abgemeißelten Exostosen habe ich zum großen Teil einer genauen mikroskopischen Untersuchung unterzogen. Die kleinste von Fall 1 besteht aus einem deutlichen knöchernen Stiel mit Compacta, Spongiosa und Mark, sowie einer diesem schräg aufsitzenden und allseitig etwas überragenden Knorpelkappe. Sowohl Knochen als auch der größte Teil des Knorpels sind umgeben von einem Bindegewebsmantel mit einer zellen- und gefäßreichen innern und einer faserreichen äußeren Schicht. Wenn wir von der oberflächlichsten als der jüngsten Schicht ausgehen, so würde zunächst die Knorpelschicht zu beschreiben sein. In den oberflächlichsten Schichten des Zentrums des Knorpelüberzuges, woselbst ein eigentliches Perichondrium fehlt (vielleicht bei der Isolierung der Exostose entfernt), erscheint der Knorpel wie aufgefasert. Lange, nach der Tiefe zu enger werdende, meist schräg verlaufende Spalten erstrecken sich in den Knorpel hinein, mit körnigfädigen Gerinnungsmassen gefüllt (vielleicht Ernährungskanäle an diesen von Gefäßen freien Stellen). Die länglichen Knorpelzellen liegen hier parallel der Oberfläche. Meist kann man deutlich Zellkerne (rundlich, länglich, eckig, klein) und Protoplasma (körnig), scharf begrenzt von der Knorpelkapsel (verschieden breit und nach außen wenig scharf gegen die Grundsubstanz abgegrenzt) unterscheiden. Letztere ist hyalin und hat in der Nähe der Knorpelkapsel das Hämatoxylin etwas stärker angenommen, was vielleicht auf einer beginnenden Verkalkung

beruht. Meist liegt nur eine Knorpelzelle in ihrer Kapsel, seltener zwei. Eigentliche Knorpelhöhlen sind nicht vorhanden. Die oben beschriebenen Spalten finden sich auch an der Grenze des perichondralen Überzugs in Gruppen stehend, sind hier mit einem deutlichen Endothel ausgekleidet und mit denselben Gerinnungsmassen wie oben angefüllt. In den mittleren Knorpelschichten sind die Knorpelkapseln hie und da in dunkel gefärbte körnig-fädige Massen, welche die Knorpelzelle teils einschließen, teils an die Wand gedrängt haben, umgeben. Es scheint sich hier um eine Art schleimiger Degeneration zu handeln. In den tiefern Knorpelschichten ist die Grundsubstanz in der Nähe der meist in Gruppen stehenden Knorpelzellen viel intensiver gefärbt. Auch die Knorpelkapseln erscheinen sehr dunkel, enthalten viel häufiger mehrere Knorpelzellen, die aber sehr oft durch den augenscheinlich verkalkten Knorpel verdeckt sind. Die Kapseln stehen hier viel dichter aneinander als an der Oberfläche, liegen in Gruppen, aber regellos nebeneinander, so daß bei der fortschreitenden Verkalkung sie sich gegenseitig berühren und die hyaline Zwischensubstanz allmählich ganz schwindet. Dicht an der Ossifikationsgrenze entsteht so ein zackiges, senkrecht gestelltes Balkenwerk. Das Richtungsphänomen der Knorpelzellen fehlt eigentlich vollkommen, wenn man nicht die Gruppenanordnung der Knorpelzellen als Ersatz desselben auffassen will. In den am dichtesten an der Ossifikationsgrenze liegenden Knorpelpartien sieht man wieder eine Aufhellung im Innern der Knorpelkapseln. Manchmal liegt darin nur eine einzige große Zelle mit großen bläschenförmigen Kernen und deutlichem Protoplasma (Osteoblast), meist aber schon eine Reihe etwas kleinerer Zellen von ähnlicher Beschaffenheit, welche von Blutgefäßen begleitet sind und sich bald zu epithelartigen Reihen anordnen, um dann meist auch schon durch eine dünne hellere Knochenlamelle von den verkalkten Knorpelkapseln getrennt zu sein. Die letzteren werden dabei augenscheinlich wenigstens zum Teil resorbiert, da man noch etwas weiter in der Tiefe nur noch Bruchstücke von ihnen sieht. Hier ist dann die von den Osteoblasten gelieferte Knochenschicht schon viel dicker geworden, zeigt lamellöse Anordnung und schöne Knochenkörperchen. An einer Stelle sieht man auch eine Anzahl von Knorpelkapseln, zum Teil verkalkt, zum Teil die Knorpelzelle noch erkennen lassend, innerhalb eines längs gestellten dickeren Knochenbalkens eingeschlossen, allseitig also von fertigem Knochengewebe umgeben, welchem eine fortlaufende Osteoblastenschicht anliegt. Es sind diese Knorpelinseln wohl mit Sicherheit dem Untergange geweiht, ich erwähne sie aber, weil möglicherweise von solchen persistierenden Knorpelinseln aus Knorpelknochengeschwülste später entstehen können. Die beiden (oberen und unteren) kompakten Schichten des Stieles unterscheiden sich insofern voneinander, als die eine deutlich eine fortlaufende kompakte Schicht mit ziemlich engen Haversichen Kanälchen darstellt, der andere aber durch breite, vom Periost aus einwuchernde Gewebsstreifen in einzelne schräg gestellte Knochenlamellen geteilt wird. Diese Gewebsstreifen enthalten zahlreiche Gefäße, langgestreckte Bindegewebszellen und gehen allmählich in das Markgewebe der Exostose über. Man hat den Eindruck, als ob man es hier teilweise mit einer perichondralen, bezw. periostalen Osteogenese zu tun habe, indem man an den peripherstenTeilen der Compacta die Knochenbälkchen unmittelbar in das benachbarte Periost übergehen

sieht, innerhalb dessen sie sich noch eine Weile in Gestalt von Zellzügen fortsetzen, welche aus großen platten Zellen, mit blassen Kernkörperchen bestehen, die sich weiterhin osteoblastenartig an das fertige Knochenbälkchen anlegen. Mehr zentral setzen jedoch diese Knochenbälkchen sich ganz scharf gegen das Periost ab. Diese besitzen eine zackige Begrenzung und zwischen den einzelnen Zacken liegen dunkel gefärbte Zellen mit manchmal mehreren Kernen, welche ich als Osteoklasten ansprechen muß. Apposition findet also mehr an den jüngsten, Resorption an den ältesten Teilen der Exostosen statt. Das Periost bezw. Perichondrium erstreckt sich an der Oberfläche und da, wo die Knorpelkappe der Exostosen überhängt, mit manchmal sehr langen Fortsätzen in die Knorpelschicht hinein, gleichsam Teile davon abtrennend, und an einer Stelle liegen auch mehrere ganz isolierte Knorpelinselchen mit der dunkel tingierten hyalinen Zwischensubstanz und einer Anzahl von Knorpelzellen innerhalb des Perichondriums. Möglicherweise handelt es sich hier um Knorpelkeime, welche beim Wachstum des Periostes losgetrennt sind und von denen möglicherweise wieder gewissermaßen Tochterexostosen entstehen können. Letztere sieht man makroskopisch nicht selten den dicken Exostosen als spitze, pilzförmige, griffelartige und kugelige Gebilde aufsitzen. Das Mark ist Fettmark. Auch an der entgegengesetzten Compacta sind die Beziehungen des Periostes zum Knochen in der Nähe des Knorpels viel innigere wie am zentralen Teil des Stieles. Man sieht hier junge angelagerte Knochenschichten, welche sich von dem vom Mark gelieferten stellenweise sehr deutlich durch die horizontale oder schrägere Lamellierung abheben, während mehr nach der Basis zu die Knochenoberfläche Lücken (Lakunen) aufweist, welche zuweilen mehrkernige Zellen enthalten. Auf der Markseite besitzt die Compacta fast durchweg eine fortlaufende Reihe von Osteoblasten.

An einer anderen, flachen Exostose ist der Knorpel überall vom Perichondrium überzogen, welches sich auch hier mit einzelnen Faserzügen bis an die Knochenschicht heran fortsetzt. Die Verknöcherung zeigt denselben Typus wie oben. Das dicht am Knorpel enge Knochenbälkchensystem wird zentral spärlicher. Es muß also hier, da besonders die horizontalen Leisten fehlen, eine erhebliche Resorption stattgefunden haben. Die bedeckende Knorpelschicht ist ebenso wie oben kaum mehr als 1 mm, an einer dritten, dickeren Exostose jedoch bis zu $^1/_2$ cm dick, im übrigen weist aber auch diese keine wesentlichen Unterschiede gegen die obigen auf.

Die Exostosen von Fall 3 sind von stark spongiöser Beschaffenheit. Die Markhöhle enthält nur einzelne längs gerichtete Knochenbälkchen und und fast reines Fettmark. Der Stiel ist schmal, mit einer kräftigen Compacta versehen, die sich nach der Peripherie zu mehr und mehr verjüngt und mit dem benachbarten derben Bindegewebe in sehr engem Zusammenhange steht. Am Übergange des Stieles in die überknorpelte Oberfläche der Exostose erstreckt sich dieses Bindegewebe mit einem allmählich auslaufenden Fortsatz zwischen Knorpelüberzug und Corticalis der Oberfläche, um sich allmählich zwischen diesen beiden Schichten spurlos zu verlieren. Der Knorpel hat nur noch an einigen Stellen der Oberfläche hyaline Beschaffenheit mit wenig hyaliner Zwischensubstanz und zahlreichen, ziemlich dicht gedrängten Knorpelzellen in Kapseln gelegen. In den tieferen dem Knochen benachbarten Partien hat er faserige Beschaffenheit, enthält zahl-

reiche Gefäße, melche deutlich vom Mark aus hineingewuchert sind, läßt sich manchmal von Bindegewebe kaum unterscheiden. An diesen Stellen sitzt dann der oberflächlichen Knochenschicht eine kontinuierliche Reihe von Osteoblasten auf, und auf der entgegengesetzten Seite, also nach der Markhöhle zu, liegen häufig in Lücken viele Osteoklasten. An anderen Stellen reicht aber die hyaline Knorpelschicht bis dicht an den Knochen heran, um ohne bestimmte Grenze in ihn überzugehen, wobei eine direkte Umwandlung von Knorpelzellen in Knorpelkörperchen stattzufinden scheint. Jedoch ist der so gebildete Knorpel offenbar nur ein sehr vergängliches Gebilde, indem das vom Mark aus wuchernde osteogene, die Osteoblasten liefernde Gewebe vielfach diese Knochenschicht durchbricht, den Knorpel vaskularisiert und in Bindegewebe umwandelt. Zahlreiche Osteoklasten an solchen Stellen sprechen für die zerstörende Wirkung des wuchernden Markgewebes. Dabei bleibt aber augenscheinlich der Knorpel noch sehr lebensfähig, seine Zellen stehen dicht aneinander, in der Tiefe deutlich in radiären Reihen, an der Oberfläche mehr konzentrisch geschichtet. Das vom Mark aus wuchernde Bindegewebe erreicht vielfach die Oberfläche, so daß also an ihr einzelne Knorpelinseln abgetrennt werden, was dem makroskopischen Aussehen der Knorpelflächen mancher Exostosen vollkommen entspricht. Das Bindegewebe an der Knorpeloberfläche der Exostosen im Zentrum ist also vielfach kein eigentliches Perichondrium, sondern ein Abkömmling des Markes, und der definitive Knochen an der Oberfläche der Exostosen wird nicht von Knorpel, sondern von dem Mark aus produziert. Demnach spielt der Knorpel ebenso wie bei dem Längenwachstum der Knochen auch hier eine vorübergehende Rolle. Am Rande der überknorpelten Fläche geht der Knorpel unmittelbar in osteogenes periostales Bindegewebe über.

Wenn das mikroskopische Bild in diesem Falle also auch ein etwas verschiedenes von dem zuerst beschriebenen ist, so handelt es sich doch im wesentlichen um denselben Vorgang, um eine Verknöcherung, welche dem Typus der endochondralen Verknöcherung an der Epiphysenzone weitgehend entspricht. An dem Stiel der Exostosen findet außer Apposition vom Periost aus auch eine ziemlich ausgedehnte Resorption statt.

Nach dem Gesagten hat man sich also das Wachstum der Exostosen so vorzustellen, daß an der Peripherie der Verknöcherungszone Knorpelteile in eine falsche Wachstumsrichtung nach außen hin geraten oder gedrängt werden. Diese Knorpelteile machen nun Verwandlungen durch, welche den bei der normalen endochondralen Ossifikation außerordentlich gleichen und produzieren einen Knochen, dessen Compacta mit der Compacta des Mutterknochens, und dessen Markhöhle mit der ursprünglichen Markhöhle im Zusammenhang steht und stehen muß. Die Wachstumsrichtung geht immer nur nach einer Seite, es bildet sich nicht wie im Knorpel der Epiphyse ein zentraler Knochenkern, vor welchem der benachbarte Knorpel in radiärer Richtung von dannen flieht. Dadurch unterscheidet sich

die Ossifikation dieser kartilaginären Exostose fundamental von der Ossifikation innerhalb der Gelenkenden und innerhalb von Apophysen, wie z. B. des Trochanter major, des Olekranon usw. Schon daraus kann man ersehen, daß der Mutterboden für die Entwicklung der Exostosen an der Grenze zwischen Dia- und Epiphyse, also an derjenigen Stelle zu suchen ist, an welcher der Knorpel die größte Wucherungsfähigkeit besitzt. Dementsprechend wird auch beobachtet, daß an Stellen, an welchen neben dem stärksten Längen- auch das stärkste Dickenwachstum des Intermediärknorpels beobachtet wird, sich auch die stärkste exostotische Wucherung einstellt, so am oberen Humerus, distalen Radius und den Gelenkenden von Femur, Tibia und Fibula. Damit soll aber keineswegs gesagt sein, daß nur die peripheren Teile der Wucherungszone pathologisch wachsen; andere von anderen und mir allerdings nur makroskopisch und am Röntgenbilde beobachtete Erscheinungen deuten vielmehr mit Sicherheit darauf hin, daß der Intermediärknorpel in seiner ganzen Flächenausdehnung abnorme Eigenschaften besitzt. Es ist das erkennbar an dem vielfach beobachteten unregelmäßigen Verlauf der Epiphysenlinie (zacken-, bogen-, wellenförmig), der starken Zunahme des Querdurchmessers der Knochen im Bereich der Metaphyse, der mangelhaften Entwicklung der kompakten und porösen Beschaffenheit der spongiösen Substanz in der Nähe der Verknöcherungszone. Diese Auffassung vertritt auch Kienböck (60), wenn er die seiner Meinung nach banale Ansicht, es handle sich lediglich um Vorsprünge an sonst intakten Knochen, zurückweist. Unregelmäßiges Wachstum in den zentralen Partien der Verknöcherungszone kann, das liegt auf der Hand, nicht zu Knochenvorsprüngen, sondern nur zu Schrägstellungen, zacken-, bogen- und wellenförmigen Biegungen der Epiphysenlinie führen, da hier ein Ausweichen nach der Seite hin nicht möglich ist. Im allgemeinen scheint sich die Wachtumsfähigkeit des Knorpelüberzuges der Exostosen zu erschöpfen, sobald sie vollständig durch den nachwachsenden Knochen von der Epiphyse losgelöst sind. Wenigstens wird niemals über das Wachstum solcher Knochenvorsprünge berichtet, welche schon weiter von den Gelenkenden entfernt gelegen sind. Der Knorpel behält also wohl seine Wachstumsfähigkeit nicht solange wie der normale Epiphysenknorpel, sondern nur so lange, als er sich noch in Kontakt mit dem letzteren befindet. Er wird später bindegewebig umgewandelt wie in Fall 3 und verschwindet in späterer Zeit vielleicht vollkommen.

Ein stärkeres Wachstum wird ausnahmslos von den in der Nähe der Gelenkenden gelegenen Knochenauswüchsen berichtet. Bei der Bildung des Stieles der Exostose beteiligt sich das Periost zweifellos. Gelegentlich scheint sich (vgl. mikroskopische Beschreibung von Fall 3) auch eine Art chondrometaplastische Osteogenese auszubilden, wie sie z. B. von Kölliker beim rachitischen Knochen beobachtet worden ist, sonst aber von den meisten Autoren, normale Verhältnisse vorausgesetzt, geleugnet wird. Aber auch in meinem Falle bildet der so beschaffene Knochen nur ein ephemeres Gebilde. Gewöhnlich sieht man an der Knochengrenze der Exostosen einen fast unmittelbaren Übergang von Knorpel in Knochen in der Weise, daß die Gefäße des Markraums in die eröffneten Knorpelhöhlen, deren Zellen meist zu grunde gehen, eindringen und unter Bildung einer Osteoblastenschicht eine feine Knochenlamelle an die zugrunde gehende Knorpelgrundsubstanz anlagern. Von der letzteren werden nur gelegentlich kleine Teilchen durch den von beiden Seiten andrängenden Knochen isoliert und bilden kleine Knorpelinseln in der Nähe der Verknöcherungszone, aber auch nur in dieser, die aber wohl meist zugrunde gehen oder der Ossifikation anheimfallen, möglicherweise, sicher aber nur selten, später zu wuchern beginnen und dann Enchondrome oder Osteoenchondrome liefern. Auch die Gestalt der Exostose ahmt diejenige des normalen Röhrenknochens vielfach weitgehend nach, indem der Stiel mit kompakter Substanz und enger Markhöhle die Diaphyse, die überknorpelte verbreiterte Oberfläche die Gelenkanschwellung in der Nähe der Epiphyse darstellt. Es soll damit aber keineswegs, wie das hie und da geschieht, gesagt werden, daß die Exostosen den Teil einer Gelenkanlage, welche embryonal abgesprengt sei, darstellen; denn es fehlt regelmäßig an der Oberfläche die eigentliche Epiphyse mit ihrem Knochenkern. Die durch das wuchernde Periost bezw. Perichondrium abgesprengten, von der Oberfläche des Knorpels stammenden Knorpelinseln vermögen, wenn sie persistieren, selbstverständlich ebenfalls Enchondrome zu liefern, auch ist es gelegentlich beobachtet worden, daß sich in der Nachbarschaft größerer Exostosen Geschwülste in den Weichteilen entwickeln (vgl. Fall 9). Erwähnen möchte ich noch, daß man das aktive Agens auch in das wuchernde Markgewebe, das die Osteoklasten liefernde, gefäßhaltige Bindegewebe verlegen könnte, welches ja im wesentlichen den definitiven Knochen liefert. Man spräche dann dem Knorpel nur eine sekundäre Rolle zu, indem er gewissermaßen dem Andrängen des ersteren in irgendeiner Rich-

tung zu entweichen suche. Für gewöhnlich wird aber diesem Bindegewebe doch durch die Reihenstellung der Knorpelzellen nur der Weg gewiesen, und so wird das auch wohl bei der Entwicklung der Exostosen sein. Daß auch die eigentliche Epiphyse bei der Verbreiterung der angrenzenden Diaphyse ebenfalls verbreitert gefunden wird, ist nicht wunderbar, sie wird eben von der Diaphyse gewissermaßen mitgenommen, beteiligt sich aber nicht an der Exostosenbildung, wenn auch zuweilen beim Schwinden des Intermediärknorpels die diesem angelegenen Knochenauswüchse mit einer kleinen Leiste auf die Epiphyse übergreifen. Es ist das nur bei den am Schluß der Wachstumsperiode entstandenen Exostosen der Fall, zu einer Zeit, wo die Grenze zwischen Epi- und Diaphyse überhaupt verschwindet und keine Art Barriere mehr darstellt. Jedenfalls hat die mikroskopische Untersuchung den Vorgang der Exstosenbildung unserm Verständnis sehr viel näher gebracht und daher habe ich diesen meist nur sehr nebenher erwähnten Punkt hier etwas ausführlicher behandelt.

Ich komme nunmehr zur Zusammenfassung dessen, was mir aus meinen Erfahrungen und Untersuchungen sowie einer möglichst genauen Durchsicht der Literatur hervorzugehen scheint. Für die in Frage stehende Erkrankung habe ich den von Aestley Cooper stammenden Namen Exostosis cartilaginea multiplex gewählt, für den verschiedene Synonyma gebraucht bezw. vorgeschlagen werden, so von Paget(89) ossific diathesis, ossific dyscrasia, von Kienböck(60) chondrale Dysplasie der Knochen mit multiplen kartilaginären Exostosen, oder kürzer, Osteodysplasia exostotica, oder ganz kurz, Exostosendysplasie; Bezeichnungen, welche das Wesen der Krankheit, worauf ich noch später zurückkommen werde, andeuten sollen. Daß es sich um eine erbliche Erkrankung handelt, ist über allen Zweifel erhaben, jedoch gelten bei dieser Erblichkeit keine so allgemein gültigen Regeln wie z. B. für die Hämophilie. Häufig wird ja gerade das Befallensein nur des einen Geschlechtes einer Familie berichtet (vgl. Fall 5 und 6); andererseits findet sich aber auch bei uns ein Fall (9), bei welchem ausdrücklich angegeben wird, daß Mutter und Schwester ebenfalls an Exostosen gelitten hätten, und ähnliches findet sich bei Roger(104), Brudzinsky(19), Wurmb(139), Heymann (49) u. a. Diese Erblichkeit ließ sich in einigen Fällen bis zur der 5. Generation verfolgen. Zusammenstellungen darüber finden sich bei Reinecke(98) und Price(93). Manchmal sind fast sämtliche Mitglieder einer Generation befallen (vgl. Tilmann (125), Heymann (49). Besonders

drastische Beispiele werden von Starck(119), Pulle(94), Bessel-Hagen(10) mitgeteilt. In den Fällen, in welchen von einer Vererbung nichts berichtet wird, ist natürlich auch nicht ausgeschlossen, daß trotzdem ein früheres Familienmitglied von der Krankheit befallen war, nur ist es den Betreffenden nicht bekannt geworden, wie es ja Individuen mit massenhaften Exostosen gibt, welche niemals eine Ahnung von ihrer eigenen Krankheit gehabt haben. Reinecke(98) hat ausgerechnet, daß die Exostosis cartilaginea multiplex beim männlichen Geschlechte dreimal häufiger als bei dem weiblichen beobachtet wird, was ja auch mit unseren Zahlen 8:2 ungefähr übereinstimmt.

Die objektiven Veränderungen bei der Exostosis cartilaginea multiplex, welche sich aus dem Befund von Knochenauswüchsen und Wachtumsanomalien zusammensetzen, sind häufig und charakteristisch beschrieben, so daß ich mich damit einigermaßen kurz fassen kann. Das Auftreten der Exostosen, welche meist den Patienten mehr auffallen, als die Wachstumsstörungen, fällt in verschiedene Lebensalter diesseits des Endtermins des Körperwachstums. Es handelt sich eben, wie wohl allgemein anerkannt wird, um eine Erkrankung der Wachstumsperiode. Der anscheinend dagegen sprechende Fall 10 ist, wie ich schon oben auseinandergesetzt habe, mir nicht beweiskräftig genug, um die Gültigkeit dieses Satzes irgendwie zu erschüttern. Wird ein Wachstum einer Exostose später beobachtet, so handelt es sich stets um ein solches, das sich von dem physiologischen viel weiter entfernt als das der Exostosen und nimmt Geschwulstcharakter an. Daß bei Starcks (119) Fall im 21. Lebensjahre noch neue Exostosen aufgetreten und ältere gewachsen sind, halte ich nicht für so exorbitant, um darum die Krankheit nicht als eine solche der Wachstumsperiode zu bezeichnen, da unter normalen Verhältnissen zu dieser Zeit die Knorpelfugen an einzelnen Stellen noch erhalten sein können. In seltenen Fällen sind die Exostosen schon angeboren bezw. im ersten Lebensjahr gewachsen, beobachtet so von Vix(132), Hutchinson(53), Reulos(99), Drescher(31), Maclean(77), Roger (104), vgl. bei Grünfeld(43). Meist werden sie aber erst im 3.—4. Lebensjahr bemerkt, können aber, wie Bessel-Hagen(10) richtig ausführt, sehr wohl schon vorher vorhanden gewesen sein, da ja selten die Knochen genauer betastet werden und das dicke Fett bei jungen Kindern die ersten Anfänge der Exostosen verdecken kann. Das stärkste Wachstum der Exostosen fällt häufig in die Zeit der Pubertät (vgl. Fall 1 und 3), um welche Zeit wir ja

auch häufig ein besonders starkes Längenwachstum beobachtet können.

Vielfach ist behauptet und bestritten worden, daß die Exostosen nicht allein ein typisches Wachstumsende mit vollendetem Körperwachstum erreichten, sondern daß sie auch zurückgehen könnten. Letzterem gegenüber bezeichnet Braun (15), welcher Gelegenheit hatte, den Patienten Cholewas (23) 14 Jahre später zu untersuchen, die Angabe des letzteren, daß die Exostosen an Größe abgenommen hätten, als einen Irrtum, welcher sich aus der seit jener Zeit stattgehabten vermehrten Fettablagerung erkläre. Bessel-Hagen (10) u. a. schließen sich dem an. Wenig Wert ist sicher hier auf anamnestische Angaben zu legen, und sind deswegen die Bemerkungen der meisten Autoren über diesen Punkt (Fischer (37), Volckmann (133), Brenner (17), Nasse (84), Starck (119) wenig beweisend. Wenn man aber die Bilder Hartmanns (44), welche einen Patienten im 11. und 31. Lebensjahr darstellen, betrachtet, so kann es keinem Zweifel unterliegen, daß hier die Exostosen sehr stark zurückgegangen sind. Es ist also die Möglichkeit eines solchen Vorganges unbedingt zuzugeben. Auch hat derselbe nichts so Wunderbares an sich, wenn man sich die bei der mikroskopischen Beschreibung erwähnten Resorptionserscheinungen am Stiel der Exostosen und an ihrer Oberfläche vergegenwärtigt. Man kann sich recht wohl vorstellen, daß gelegentlich diese Resorptionserscheinungen die Proliferation überwiegen, und daß die rarefizierte Knochensubstanz durch den Druck der benachbarten Weichteile ebenfalls noch weiter zum Schwunde gebracht werden kann.

Die Exostosen sitzen gewöhnlich in der Nähe der Verknöcherungszonen der langen und kurzen Röhrenknochen, dann aber auch an den platten Knochen, Clavicula, Scapula, Rippen, Becken, seltener an den Wirbeln, Fuß und Handwurzelknochen, am seltensten am Schädel. Knorpelige Auswüchse an den Rippenknorpeln werden bei Weber (136), Recklinghausen (95) und Sonnenschein (116) erwähnt, Exostosen an der Schädelbasis bei Huber (52), Rubinstein (106), Starck (119), im Schädelinnern bei Sonnenschein (116), am Clivus Blumenbachii bei Henking (46), Drescher (31), am Processus spinosus des 5. Halswirbels bei Schor (111). Ich sah eine abnorme starke Entwicklung des Processus clinoidei posteriores in Fall 8. Die von Karewski (56) beschriebenen multiplen Exostosen an Schädel und Gesicht mit halbseitiger Gesichtsatrophie ohne sonstige Skelettexostosen stellen eine so vereinzelte Beobachtung dar, daß man füglich sie kaum in Parallele zu den multiplen

kartilaginären Exostosen stellen kann. Ob die halbseitige Gesichtsatrophie bei Gesichtsexostosen ein Analogon zu den Wachstumsstörungen bei der Exostosis cartilaginea multiplex darstellt, wie Karewski annimmt, lasse ich dahingestellt. Wenn ich schreibe, daß die Nähe der Epiphysenlinien den Sitz der Exostosen darstellt, nicht wie so häufig geschieht, die Gelenkenden, so tue ich es absichtlich, um hervorzuheben, daß die Epiphysenlinien eine viel wichtigere Rolle für den Sitz der Exostosen bilden wie die Gelenkenden. Letztere sind, wenn man darunter den von der Kapsel umgebenen Teil der Knochenenden versteht, an den meisten Knochen, wenn man aber damit die Epiphysen meint, immer frei. Man vergleiche in dieser Hinsicht die multiplen Exostosen in Fall 9 und andern am Schenkelhalse, welche nicht nur bis an den Femurkopf heran-, sondern auch in die Gelenkhöhle hineinragen. Das ist aber nur da der Fall, wo die Verknöcherungszonen mehr oder weniger weit intrakapsulär gelegen sind, also am charakteristischsten am Hüftgelenk und der vorderen Umrandung des distalen Femurendes. Es widerspricht das also der Anschauung, daß die diaphysären Teile des Knochens den Sitz der Exostosen darstellen, gar nicht, indem eben Teile der Diaphysen intrakapsulär gelegen sind, also das Gelenkende nur bis zu einem gewissen Grade beteiligen. Dieser Anschauung entsprechend fand Henking (46) auch das eigentliche Caput femor. vollkommen normal, das Collum aber rings herum mit sehr zahlreichen knolligen und warzigen überknorpelten Wucherungen umgeben, durch welche die Fossa trochanterica ganz ausgefüllt, der Hals wesentlich verbreitert und verdickt war. Ähnliches findet sich bei Recklinghausen (95), Drescher (31), Bessel-Hagen (10) und in mehreren meiner Fälle. Diese partiell intrakapsuläre Lage der Exostose an den beiden Femur-Enden werde ich bei der Besprechung der Schleimbeutel über den Auswüchsen und der darin beobachteten freien Körper noch zu berücksichtigen haben. Daß die Exostosen nicht immer genau an den epiphysären Enden der Diaphysen gelegen sind, sondern sich manchmal recht weit nach der Diaphysenmitte zu finden, ist vielfach beschrieben und richtig damit erklärt, daß die Exostose ihren ursprünglichen Sitz am Knochen beibehalte, während die Knorpelknochengrenze mehr und mehr vorrücke. Das ist auch früher schon direkt beobachtet worden und stimmt bei unserm Fall 2, wie auch dort schon erwähnt, fast absolut genau. Weiterhin stimmt damit, daß die mittleren Diaphysenteile stets frei von Exostosen sind, wenigstens an den Knochen, an welchen das Längen-

rückführt auf Proliferationsstörungen des Knochens, die zu Hemmungen im Wachstum führen sollen. Derartige Querbälkchenzüge in der unteren Femur- und oberen Tibiaepiphyse sind von Ludloff (76) auch bei normalem Knochenwachstum gefunden und vielfach, besonders auch bei rhachitischen Knochen zu sehen. Irgendwelche diagnostische Bedeutung für die Exostosis cartilaginea multiplex kommen diesem Befund demnach nicht zu. Genauere Auskunft über das Verhalten der Epiphysenzonen hat uns ebenfalls das Röntgenbild gegeben und Hoffa (50) dazu geführt, eine neue Theorie über die Entstehung der Wachstumsstörungen bei Exostosis cartilaginea multiplex aufzustellen, welche ich als wesentlich auf Grund des Röntgenmaterials aufgestellt, schon hier erwähnen will. Hoffa schreibt, die Exostosenbildung geht jedenfalls Hand in Hand mit dem Verschwinden der Epiphysenlinien und es ist wohl denkbar, daß die multiple Exostosenbildung darauf beruht, daß Material, welches ursprünglich bestimmt war, das Längenwachstum des Knochens zu besorgen, nunmehr eben durch die vorliegende und noch unbekannte Störung in der Entwicklung der Epiphysenlinien nach außen gedrängt worden ist, so daß es jetzt statt in die Länge in unregelmäßiger Weise in die Breite gewachsen ist. Hoffa hat sich außer Cramer (26), soweit ich es übersehen kann, niemand angeschlossen. Dahingegen haben Grünfeld (43), Kienböck (59, 60) und Lippert (74) fast gleichzeitig auf die Haltlosigkeit der Hoffaschen Lehre hingewiesen. Kienböck speziell macht auf die verschiedenen Angaben der Anatomen über den Zeitpunkt der Verknöcherung, welche bis zu sechs Jahren differieren, und darauf aufmerksam, daß das Wachstum bei multiplen Exostosen häufig schon in früher Kindheit zurückbleibt, zu einer Zeit, wo die Epiphysenknorpel noch vollkommen erhalten seien. Es könne also unmöglich die prämature Synostose die Hauptursache der Wachstumshemmungen sein. In Kienböcks Fällen waren die Ossifikationen normal. Im allgemeinen sind Exostosenbildungen und Wachstumsstörungen vielfach schon in ausgesprochener Weise vorhanden, wenn der Epiphysenknorpel noch vollkommen normales Aussehen zeigte. Allerdings hatte ich in einigen Fällen den Eindruck, als ob die Epiphysenzonen etwas verfrüht verschwunden seien, und zwar an dem einen Knochen etwas früher als an dem andern. Hoffa kann vielleicht insofern bis zu einem gewissen Grade recht haben, als gewisse Deformitäten, Verkrümmungen der Knochen, falsche Stellungen der peripher gelegenen Teile an Gliedern mit zwei Knochen, also Vorderarm und Unter-

schenkel, durch ein zu frühzeitiges Verknöchern eines Teiles der Epiphysenlinie oder an dem einen von beiden Knochen bedingt sind, nicht aber darin, daß der Krankheitsprozeß in einer zu frühzeitigen Verknöcherung überhaupt begründet liege. Erwähnen will ich noch, daß Sonnenschein (116) 1873 in seinem Falle (18 Jahre) den Intermediärknorpel der unteren Femurepiphysen noch wohlerhalten fand. Das Verhalten des Epiphysenknorpels ist ein verschiedenes. Auch in meinen Fällen ist er manchmal trotz massenhafter Exostosen und starker Wachstumsstörungen kaum abnorm, in anderen zeigt er dagegen erhebliche Unregelmäßigkeiten. Lippert (74) konstatierte unter ähnlichen Verhältnissen einen vollkommen normalen Verlauf der Verknöcherungszone, Grünfeld (43) Holzknecht und Kienböck (60) zackigen und welligen Verlauf, letzterer auch an Knochen ohne Exostosen, insbesondere an den kurzen hochgradige Deformationen in den Knorpelfugen. Kienböck macht auch besonders darauf aufmerksam, daß diese Deformationen mit Sicherheit beweisen, wie nicht nur die peripheren, exostosentragenden Teile des Epiphysenknorpels, sondern auch die zentralen erkrankt seien. Übrigens mache ich darauf aufmerksam, daß ich wohl der erste gewesen bin, der Röntgengilder von multiplen Exostosenfällen öffentlich demonstriert hat (90).

Ganz besonders haben in letzter Zeit die bei Exostosis cartilaginea multiplex beobachteten Wachstumsstörungen das Interesse der Autoren in Anspruch genommen. Man kann wohl sagen, daß bei fast allen mit multiplen kartilaginären Exostosen behafteten Individuen ein gewisses Mindermaß, vor allem an den Extremitätenknochen konstatiert werden kann. Über mittelgroße Menschen findet man darunter kaum. Schäfer (108) erwähnt allerdings, daß sein noch nicht ausgewachsener Patient über mittelgroß gewesen sei. Nachdem von Recklinghausen (95) Wachstumshemmungen beschrieben und Volkmann (133) auf das Mißverhältnis zwischen Rumpf und Gliedmaßen aufmerksam gemacht, es aber auf Rachitis bezogen hatte, auch Helfferich, durch Meyer (82) und Brenner (17), hatte zeigen lassen, daß diese Verbiegungen und Verkürzungen der Knochen nicht rachitischen Ursprungs, sondern ebenso wie die Exostosen auf abnormes Wachstum in den Intermediärknorpeln zu beziehen seien, hat sich ganz besonders Bessel-Hagen (10) mit diesem Gegenstande befaßt. Seine Anschauungen muß ich daher etwas ausführlicher wiedergeben: Das Ergebnis seiner bekannten Untersuchungen an einer längeren Reihe von Fällen, 15, war, daß neben den kartilaginären Exostosen auch Störungen in

der Größenentwicklung des Körpers und seiner einzelnen Teile nachgewiesen werden konnten, und nur in der Hochgradigkeit der Erscheinungen ein Unterschied bestand. Er hält diese Hemmung im Knochenwachstum für eine der wichtigsten Erscheinungen im Symptomenkomplex der kartilaginären Exostosen. Er schreibt: „Fast ohne Ausnahme sehen wir bei dem Vergleich zweier homologer Knochen und überhaupt solcher, die in ihren Dimensionen nicht allzuweit voneinander unterschieden sind, die Hemmung des Wachstums einen stärkeren Grad an demjenigen Knochen erreichen, dessen Exostosen eine mäßige Entwicklung zeigen, und in der Regel sogar am deutlichsten hervortreten, je größer die Zahl der aus den intermediären Knochenscheiben hervorgewachsenen Knochenexostosen ist." Bei der Erwägung, ob beide Eigentümlichkeiten, Wachstumstörung und Exostosenbildung, sich nebeneinander aus einer gleichen Ursache herausbilden, oder ob sie in einem bestimmten Abhängigkeitsverhältnis zueinander ständen, in welchem die eine das Primäre, die andere das Sekundäre darstellt, kommt Bessel-Hagen doch schließlich dahin, daß die Exostosenbildung einen wachtumshemmenden Einfluß auf den Knochen ausübe. Zusammenfassend wird das von ihm dadurch erhärtet, daß die Exostosenbildung häufig der Wachstumshemmung vorangehe und bei einseitigem Sitz der Exostosen sich die Wachstumshemmung ungleich auf die Dicke des Knochens verteile. In den Fällen, in welchen Wachstumshemmung und Exostosenbildung sich nicht entsprächen, will Bessel-Hagen das mit einer Inaktivitätsatrophie einerseits oder mit einem partiellen Riesenwuchs andererseits erklären, ein Versuch, den Kienböck (60) schon als wenig glücklichen bezeichnet. Alban Köhler (63) will allerdings eine Kombination von multiplen Exostosen mit partiellem Riesenwuchs beobachtet haben, das steht jedoch ganz vereinzelt da. Die Bessel-Hagensche Theorie hat auch sonst wenig Anhänger gefunden, so sehr seine Untersuchungen bezüglich des konstanten Befundes von Wachstumsstörungen im übrigen anerkannt werden. Hartmann (44) stimmt ihm allerdings vollkommen bei, dagegen konnten Rubinstein (106), Reich (97), Jungmann (55), Kienböck (60), Lenormant (72) u. a. seine Angaben nicht bestätigen. So sah z. B. Reich, daß manchmal die am schwersten verkürzten und verkrümmten Knochen exostosenfrei und andere mit sehr großen Exostosen besetzte wenig verändert waren. Auch ich habe verschiedentlich schon bei der Beschreibung meiner Fälle darauf aufmerksam gemacht und in meinem Vortrage von 1899 in Göttingen

schon die Bessel-Hagensche Theorie als nicht zu Recht bestehend bezeichnet. Wachstumsstörungen und Exostosenbildung sind meiner Meinung nach koordinierte Symptome der Erkrankung. Diese befällt die verschiedenen Knorpelfugen in verschieden hohem Grade, führt manchmal im wesentlichen zu Wachstumsstörungen, manchmal zu Exostosen, manchmal zu Kombinationen beider. Ist beides gemeinsam hochgradig vorhanden, so ist das nur ein Beweis dafür, daß die betreffende Knorpelfuge besonders hochgradig von der Erkrankung befallen ist. Die Wachstumsstörungen stellt sich Volkmann (133) so vor, daß zufällig in Verbindung mit der Epiphyse bleibende Exostosen nicht nach der Diaphyse verschoben würden, sondern ihren Stand beibehielten, ferner so, daß breitbasig aufsitzende, die Fuge überbrückende und ebensowohl mit der Epi- wie Diaphyse verschmelzende Bildungen eine Art Synostose bedingten, die das weitere Auseinanderrücken beider Segmente verhinderten oder erschwerten. Ihm nähert sich da Hoffa (vgl. oben) bis zu einem gewissen Grade. Ich habe aber eine solche Überbrückung durch eine Exostose nur ganz ausnahmsweise beobachtet und verweise in dieser Hinsicht auf das, was ich schon oben näher auseinandergesetzt habe. Die Wachstumsstörungen führen nun außer zu Verkürzungen auch noch zu Verkrümmungen und falschen Stellungen des peripheren Gliedabschnittes. Bessel-Hagen (10) führt das darauf zurück, daß die Störungen im Querschnitt des Knochens an dem einen Teil stärker, an dem anderen schwächer auftreten. wodurch dann die Epiphyse eine Schiefstellung erlangen könne, woraus dann wieder eine Schrägstellung des peripheren Gliedabschnittes resultieren müsse, also z. B. ein Genu valgum und varum. Auch das will er mit seiner Theorie in Einklang bringen, indem er die Wachstumsverminderung da am stärksten zu finden glaubt, wo die größten Exostosen liegen. Bei Genu valgum müßte also diese auf der Außen- und beim varum auf der Innenseite liegen, vorausgesetzt, daß der Femur die Schuld an der falschen Stellung trägt. Das stimmt jedoch mit unseren Beobachtungen (vgl.. Fall 3) nicht überein. Zweifellos ist aber, daß solche Valgum- und Varumstellung an den verschiedenen Gelenken, besonders Hand-, Knie- und Fußgelenken, bedingt sind durch ein abnormes diaphysäres Wachstum an der einen oder der anderen Seite neben einer Verkrümmung des Knochens.

Die auffallendsten Wachstumsstörungen sind an den Vorderarmen beobachtet worden, von Bessel-Hagen (10) ebenfalls genau beschrieben und im wesentlichen richtig erkannt. Da mein Mate-

rial in dieser Beziehung ein sehr mannigfaltiges ist, so muß ich darauf etwas näher eingehen. Bei gleichmäßiger Störung an Radius und Ulna wird sich die Deformität am Vorderarm auf eine Verkrümmung und Verkürzung beschränken, was auf Abbildung 10 sehr charakteristisch zu sehen ist. Wenn aber, wie das sehr häufig beobachtet wird, die Ulna am stärksten von der Wachstumsverkürzung betroffen ist, so resultieren daraus nicht allein Verkrümmungen am Radius, welche einen enormen Grad erreichen können, sondern auch ganz abnorme Handstellungen und sehr häufig eine partielle oder vollständige Luxation des Capitulum radii. Unter meinen Fällen finden sich solche mehr weniger ausgesprochen 7 mal, 4 mal als vollständige Luxation. Seitliche Abweichung der Hand nach der ulnaren Seite bei Verkrümmung des Radius mit Neigung der distalen Gelenkfläche nach dieser Seite und zuweilen auch volarwärts ganz im Sinne der Madelungschen Handdeformität sind die Folgen geringerer und höherer Grade des verminderten Ulnawachstums. (Am Fuße beobachtet man entsprechend Plattfußstellungen in Übereinstimmung mit der Tatsache, daß die Fibula sehr häufig stärker im Wachstum beeinträchtigt gefunden wird als die Tibia.)

Bei der Besprechung der Ursachen der Luxation des Radiusköpfchens muß ich zunächst meines Falles 5 gedenken, der die Ausnahme, nicht die Regel bildet. Ich knüpfe die folgenden Betrachtungen an die Beschreibung dieses Falles an und erinnere an das fast vollkommene Fehlen des Condylus externus und des Capitulum humeri daselbst. Diese mangelhafte Entwicklung ist schwer zu erklären. Am einfachsten wäre es ja, hier eine Hemmungsmißbildung anzunehmen. Dann wäre der Radius einfach am Humerus vorbeigewachsen infolge Fehlens des normalen Widerstandes und begünstigt durch die starke Wachstumsverminderung an der Ulna, die in diesem Falle trotz geringer Exostosenbildung eine sehr hochgradige war. Andererseits ist aber zu bedenken, daß der Fall seitens des Arztes als ein solcher von kongenitaler Luxation des Radiusköpfchens aufgefaßt worden ist, daß ihm also wohl mitgeteilt wurde, die Sache habe von Geburt an bestanden. Man könnte dann noch annehmen, daß der Radius schon in sehr früher Zeit intrauterin an dem Humerus vorbeigewachsen sei, und daß durch Druck der Condylus externus humeri an der Entwicklung behindert worden sei. Man wird dann zu der Annahme gedrängt, daß schon fötal eine wesentliche Wachstumsbeschränkung der Ulna vorhanden gewesen sein müsse. Dabei ist aber das

Wachstum der Ulna viel weniger beschränkt bei dem Sohn als bei dem Vater (Fall 6), bei welchem die Luxation ohne Defekt am distalen Humerusende sich ausgebildet hat. Man kann also schlecht glauben, daß bei dem Sohn der Prozeß früher begonnen habe als bei dem Vater, bei welchem durch das Vorhandensein des Capitulum und Condylus bei seinem gegenüber der Ulna verstärkten Wachstum der Radius zu einem bogenförmigen Ausweichen gezwungen worden ist. Es scheint mir also doch am wahrscheinlichsten, daß hier eine Entwicklungsstörung am distalen Gelenkende des Humerus vorliegt, was auch in das gesamte Krankheitsbild, welches sich ja aus Wachstumsstörungen und Exostosenbildungen zusammensetzt, ganz gut hineinpassen würde. Auch Lippert (74) hat eine mangelhafte Entwicklung am unteren Humerusende beobachtet und betrachtet sie als prädisponierend zur Luxation. Meine diesbezügliche Beobachtung stammt wiederum aus dem Jahre 1898, ist also schon vor Lippert gemacht, aber wenig beachtet worden. In anderen Fällen jedoch findet man das distale Humerusende, speziell Condylus externus und Capitulum humeri ganz normal, wie ja überhaupt auffallenderweise dieser Knochenabschnitt fast niemals exostotisch gefunden wird, dagegen das obere Radiusende deformiert, verkrümmt, am Humerus bogenförmig, wie um ihm ausweichen zu können, vorbeigewachsen. Die Anfänge dazu sehen wir in Fall 2, 9 und 10, die ausgebildete Luxation in 3, 6 und 8. Daß dabei auch Veränderungen am Cond. ext. humeri sekundärer Natur auftreten, ist wiederholt erwähnt und selbstverständlich.

Um nicht zu weitläufig zu werden, will ich auf die Ursachen der Verkrümmung an Radius und Ulna nicht allzu genau eingehen. Nach Bessel-Hagen (10) ist die Verkürzung der Ulna die Ursache der Luxation des Radiusköpfchens. Die frühe Druckentlastung begünstige am Radiusköpfchen ein ungewöhnlich starkes Wachstum nach der proximalen Richtung, während einzelne Vorgänge sich im entgegengesetzten Sinne an der Radialseite des Humerus abspielten. In bezug auf die letztere Behauptung muß ich darauf hinweisen, daß das Fehlen des Condylus externus humeri in Fall 5 wirklich nur schwer auf eine Druckusur zurückgeführt werden kann und also in Bessel-Hagenschem Sinne nicht zu erklären ist. In bezug auf die erstere, daß das Wachstum an dem Radiusköpfchen infolge Druckentlastung kein sehr hochgradiges sein kann; denn wie ich aus der Stellung der Tuberositas radii zum Capitulum und zum Gelenkspalt nachweisen konnte, ist ein solches stärkeres

Wachstum am Radiusköpfchen kaum vorhanden. In Fall 2 konnte ich zeigen, daß mit der fortschreitenden Luxation des Capitulum auch die Tuberositas in die Höhe gerückt war. Lippert 74 macht den Fehler, daß er bezüglich der Radiusluxation die Funktionen des Ligamentum interosseum ganz außer Betracht läßt, wenn er ausführt, daß bei Aufgabe der Verbindung der Ulna mit Handgelenk und Radius die Ulna nicht mehr geeignet sei, Stöße gegen die Hand aufzunehmen und zu übertragen, sondern einzig und allein nur der mit dem Humerus locker in Verbindung stehende Radius müsse das und könne luxiert werden. Daß in solchen Fällen die Ulna am meisten von der Wachstumstörung betroffen, ist absolut sicher. Außer durch Bessel-Hagen (10), Rubinstein (106), Friedrich (40), Seidel (115) wird das auch durch meine Fälle und Abbildungen bewiesen. Nun ist aber doch die Ulna mit dem Radius durch das straffe und nachgiebige Ligamentum interosseum verbunden. Die Faserrichtung dieses Ligaments ist eine solche, daß Druck und Zug vom Radius mittels der mittleren bezw. proximalen und distalen Fasern auf die Ulna übertragen wird, wodurch eine wesentliche Verschiebung vom Radius gegen Ulnae in der Längsrichtung unmöglich gemacht wird. Nur der proximale Teil des Radius bleibt frei von diesem Bande, ist aber gegen die Ulna durch das Ligamentum anulare fixiert, welches aber bei der Gestaltung des Radius, der Verjüngung in distaler Richtung eine Verschiebung nach oben wohl zuläßt. Bei Verkürzung der Ulna schlüpft das proximale Radiusende mehr und mehr durch das Ligamentum anulare hindurch, drängt gegen das Capitulum humeri an, gleitet auf ihm unter allmählicher Schrägstellung seines Tellerchens nach außen ab, um schließlich ganz zu luxieren. Am distalen Ende verhindern die straffen Fasern des Ligamentum interosseum eine sehr starke Verschiebung des Radius. Außerdem ist hier das distale Ulnaende eine Strecke weit frei von dem Zwischenknochenband, so daß die Wachstumsverminderung der Ulna hier ohne schwere Folgen für den Radius sein kann. Die Faserrichtung an dem Ligamentum interosseum erklärt auch die Verkrümmung des Radius in radialer Richtung, indem die mittleren Partien des Bandes am proximalen Radiusende beim Zurückbleiben der Ulna im Wachstum einen Zug in distaler, die distal gerichteten am distalen Radiusende einen Zug in proximaler Richtung ausüben, wobei der Radius wie der Bogen durch Zug an der Sehne in radialer Richtung verkrümmt werden muß. Bessel-Hagen (10) läßt die falschen Stellungen und Verkrümmungen entstehen erstens durch schiefes Wachstum der

Knochen infolge Exostosenbildung, zweitens durch stärkeres oder geringeres Wachstum der benachbarten Knochen, drittens durch Druck stark vorspringender, verdrängend wirkender Exostosen. Ich kann dem im wesentlichen beistimmen, wenn ich auch nicht, wie schon ausgeführt, wie Bessel-Hagen das schiefe Wachstum allein auf die Exostosen zurückführe, auch an ein stärkeres Wachstum im Sinne eines partiellen Riesenwuchses nicht recht glauben kann. Auch der Satz Bessel-Hagens, daß in den Fällen, in welchen die Wachtumshemmung der Ulna einen allzu hohen Grad erreiche, als daß ihre Wirkung sich schon in der Abduktion der Hand und in der Kurvatur des Radius erschöpfen könne, allmählich eine Verschiebung des Radiusköpfchens nach hinten eintrete, besitzt nur bedingte Gültigkeit, da diese Verschiebung schon beobachtet wurde zu einer Zeit, in welcher der Radius noch nicht verkrümmt, die Hand noch nicht abduziert war. (Vergl. Fall 3.) Die Verkrümmung des Radius und der Ulna durch Exostosen, welche sich nach dem Spatium interosseum zu entwickeln, ist sicher recht selten. Häufiger scheinen mir an dem Vorderarmknochen durch solche Exostosen Druckusuren bezw. falsche Gelenkbildungen (vgl. Abbildung 8 und Skizze 7) bedingt zu sein. Am Unterschenkelknochen kommt es wegen der mangelnden Bewegung der Tibia gegen die Fibula im Sinne der Pro- und Supination nicht zu falschen Gelenken, sondern zu Synostosen (vgl. Fall 8), wie sie auch anderweitig, so von Cohnheim (24) hier beschrieben worden sind. Erwähnen muß ich noch, daß Rubinsteins (106) Lehrer, Schüller, glaubt, daß eine Wachstumssteigerung des Radius die primäre Ursache der Wachstumshemmung der Ulna gewesen sein könne, indem der Radius sich vor diese schiebe und am Wachstum hindere; nachträglich komme dann durch diese Verkürzung der Ulna das gesteigerte Radiuswachstum früher als normal zum Stillstand und drücke daher die Steigerung des Radiuswachstums sich nicht in einer Verlängerung aus. Ich muß gestehen, daß sich Schüller hier sehr auf Umwegen bewegt und außerdem den Tatsachen nicht genügend Rechnung trägt; denn nirgends sieht man ein solches Vorschieben des Radius vor die Ulna. Soviel über die Wachstumsstörungen, deren Ursachen und Folgezustände.

Alles in allem haben wir ein wohlumschriebenes Krankheitsbild vor uns, welches in früher Jugend beginnend allmählich zu Knochenauswüchsen und Wachstumsstörungen führt, welche im allgemeinen mit dem Ende des Körperwachstums ein typisches Ende erreichen, bei welchem aber ein zu weitgehendes Schemati-

sieren, wie es Bessel-Hagen tut, unzulässig ist. Wohl kennen wir das Bild der Krankheit und ich halte die Diagnose für außerordentlich leicht, nichts aber wissen wir von deren Ursachen und sind hier auf Vermutungen angewiesen. Im allgemeinen tröstet man sich gewissermaßen damit, daß eine Entwicklungsstörung, gegeben durch eine ursprünglich fehlerhafte Anlage (v. Bergmann (8), vorliege. Man kann auch den Sitz der Krankheit, wie am Schlusse des mikroskopischen Befundes genauer erörtert ist, ziemlich genau lokalisieren und muß ihn an die Ossifikationsgrenze des Epiphysenknorpels in seiner ganzen Ausdehnung verlegen. Vielleicht, daß wir bei der Untersuchung von Föten hier weiter kommen könnten. Da menschliche aber wohl schwer zu erlangen sein werden, so müßte man auf tierische zurückgreifen. Leider bin ich nicht dazu gekommen, mich auf veterinärärztlicher Seite nach dem Vorkommen der Exostosis cartilaginea multiplex bei Tieren zu erkundigen. finde aber bei Fischer (37) die Angabe, daß ein gewisser Otto die hereditären multiplen Exostosen auch bei Tieren beobachtet habe. Ich werde möglichst bald diese Lücke in meinen Untersuchungen nachzuholen suchen. Vielleicht gelingt es ja auch, solche Tiere zur Zucht zu bekommen und dann die Erkrankung in ihren Anfangsstadien zu studieren. Aber das ist vorläuffg nur Zukunftsmusik. Ähnlich wie Bergmann drücken sich Heymann (49) (Fehler in der Anlage, eine übermäßige Produktion embryonalen Materials), Marchand (78) Konstitutionsanomalien, welche gewisse Störungen der Skelettbildung zur Folge haben), Bessel-Hagen (10) (Abänderung des normalen Verhaltens des Mutterbodens), Nasse (84) und Kienböck (60) aus. Andere wollen die Erkrankung im Sinne der Cohnheimschen Geschwulsttheorie aufgefaßt wissen. So Henking (46), welcher sie durch Annahme einer überschüssigen, während der embryonalen Entwicklung erfolgten Keimanlage im ganzen Knochensystem erklären will. Chiari (22) hat zwar persistierende Knorpelinseln in grubigen Vertiefungen der Knochenoberfläche in einem Falle von Exostotis cartilaginea multiplex nachweisen können. nicht aber im Innern der Knochen. Aber da handelt es sich doch wahrscheinlich um Knorpelreste (der Patient war 19 Jahre alt), welche an der Oberfläche der Exostosen saßen. Chiari betrachtet in seinem Falle die Exostosenbildung als eine Wachstumsanomalie exzessiven Charakters, Abspaltung von Knorpel zu neuen Wachstumszentren, auf Heredität beruhend. Nun ist letzere bei weitem nicht immer, selbst in höchst charakteristischen Fällen nachweisbar, und außerdem kann man von einem Wachstumszentrum im strengen

Sinne nicht sprechen, weil die Exostosen nicht von einem Zentrum aus wachsen, worunter man doch ein Wachstum nach allen Richtungen hin verstehen müßte — sonst müßte man ja auch Knorpel im Innern des Knochens einen Knochenkern umgebend finden —, sondern stets nur in einer Richtung. Sie ahmen das physiologische Wachstum, wenn auch nur unvollkommen, nach. Die Forderung Hartmanns (44), daß embryonaler Knorpel zum Entstehen von Exostosen gehört, beruht wohl auf einer falschen Anwendung des Wortes embryonal, mit dem anscheinend von ihm aller wachsende Knorpel gemeint ist. Letzteren kann man aber doch im postfötalen Leben nicht mehr als embryonal bezeichnen. Wenn Hartmann aber damit meint, daß Exostosen überall da auftreten können, wo embryonal einmal Knorpel gelegen hat, so hat er damit entschieden recht. Die Exostosen von Clivus werden von Marchand (78) auch in diesem Sinne aufgefaßt.

Vielfach ist die Rachitis als Ursache der Erkrankung angeschuldigt worden. So äußerst sich Virchow (128) in seinem Geschwulstwerke zunächst allerdings sehr skeptisch (Bd. 2, S. 87), verwirft aber nicht, wie Stark (119) sagt, jeden Zusammenhang mit Rachitis. Band I, S. 479 gibt er allerdings für die Entstehung der Enchondrome die Möglichkeit eines solchen Zusammenhangs zu und erläutert das aus dem Wesen der Rachitis, erwähnt z. B. isolierte Knorpelstückchen in der Spongiosa des Knochens, sagt aber ausdrücklich, daß er niemals die Beobachtung gemacht habe, daß ein solches Knorpelstückchen sich vergrößere. In seinem auf der Naturforscherversammlung in Halle 1891 gehaltenen Vortrag (131) nimmt Virchow für den damals demonstrierten Eall Rachitis und durch sie abgesprengte Knorpelinseln ätiologisch in Anspruch. Gesichts- und Schädelknochen waren bei diesem verschont geblieben, alle anderen aber beteiligt. Ich muß dazu bemerken, daß es zum mindesten eigentümlich ist, wenn gerade die von der Rachitis so häufig betroffenen Schnädelknochen frei von Exostosen bleiben, während sie doch sonst überall auch am platten Knochen vorhanden waren. Für die Rachitis als ätiologisches Moment trat dann besonders Volkmann (133) ein. Ihm machten in dem einen seiner Fälle der viereckige Kopf, herkulische Stamm, die daran sitzenden breiten und muskulösen, geradezu karikaturhaft kurzen Arme und Beine, in dem anderen Kurvaturen der oberen und unteren Extremität mit gleichzeitiger Brachycephalie die Diagnose Rachitis sicher und es schien ihm in diesen beiden Beobachtungen ganz unmöglich zu sein, den die sonderbare Krankheit leicht erklärenden

Zusammenhang mit der Rachitis zu verkennen. Auch die 17 Jahre alte Patientin Rogers (zitiert nach Marchand (78) mit; massenhaften seit dem 1. Lebensjahre wachsenden Exostosen hatte Zeichen alter Rachitis. Schor (111) glaubt, daß die Weichheit der Knochen bei Rachitis die Ursache zur multiplen Exostosenbildung sei, und daß gewissermaßen durch die Muskelansätze jene aus den Knochen hervorgezogen würden. Nach Schor soll auch Weber diese Ansicht vertreten haben. Ich habe in der betreffenden Arbeit Webers (136) jedoch entsprechende Angaben nicht finden können. Es ist auch ganz zweifellos, daß die Schorsche Ansicht falsch ist; denn wenn anders sie richtig wäre, so müßte man an der Spitze der Exostosen einen Muskelansatz finden, was nirgends berichtet wird und in meinen operierten Fällen nicht zutraf. Auch Reich (97), Tilmann (125), (Stolzenberg) betrachten die Rachitis als Ursache, ersterer allerdings nur mit Reserve. Bei dem 15 Jahre alten Knaben Großes (42) waren Rachitis und Exostosen zugleich aufgetreten, was ihm genügt, die Erkrankung als Äußerung der Rachitis aufzufassen. Auch Kirmisson (61), der in einem seiner Fälle Rachitis, in dem andern nicht fand, machte sie verantwortlich. Nasse (84) hingegen glaubt, daß die Bedeutung der Rachitis für die Entstehung der Exostosen und Enchondrome überschätzt werde, da es erstens schwer sei, die nachträgliche Diagnose Rachitis zu stellen, die Verkrümmung der Knochen bei Exostosis cartilaginea multiplex häufig nicht mit rachitischen übereinstimmen, sich meist auch viel später entwickeln, vor allem aber, wie auch schon Virchow ausführt, die Erblichkeit daraus schwer zu erklären sei. Allerdings wird ja auch der Erblichkeit unter den Ursachen der Rachitis eine gewisse Rolle zugesprochen (vgl. Heubner (48), S. 657), aber nur in dem Sinne, daß es sich in solchen Fällen um eine ererbte Schwäche der Gesamtkonstitution handelt. Heubner taxiert nach seinen persönlichen Erfahrungen dieses Moment allerdings nicht allzu hoch. Jones (54) und Henking (46) sprechen sich schon mehr gegen die Rachitis aus, ebenso neuerdings Kienbeck 59 60) und Lenormant (72). Ich kann mich auf Grund meiner Beobachtungen den Skeptikern nur anschließen. Es ist aus einem Fall häufig zuviel geschlossen worden. In der Mehrzahl meiner Fälle war von Rachitis keine Rede. Speziell mache ich dabei auf Fall 3 aufmerksam und auf Fall 5, bei denen die Schlankheit der Knochen ganz bestimmt gegen Rachitis sprach. Aber auch der mikroskopische Befund macht es mir zur Gewißheit, daß die Verknöcherung bei der Exostosis cartilaginea multiplex einen ganz anderen Typus

hat wie bei der Rachitis. Hier verbreiterte Verknöcherungszone mit osteoiden Bälkchen, starker Vermehrung der Gefäße und der Knorpelzellen, dort schmale Verknöcherungszone ohne alle die eben angeführten Erscheinungen. Auch an Röntgenbildern erschien die Verknöcherungszone meist auffallend glatt, gerade und schmal im Gegensatz zu dem Befunde bei der Rachitis. Und wenn letztere die Ursache für die Entwicklung der multiplen Exostosen wäre, so müßte sich doch auch an der Oberfläche der Exostosen ihr Verknöcherungstypus wenigstens rudimentär nachweisen lassen. Dieses mikroskopische Verhalten, die Erblichkeit, die Unmöglichkeit in der Mehrzahl der Fälle auch nur Spuren von Rachitis nachzuweisen, das Fehlen von Exostosen an Stellen, an welchen die Rachitis schwere Knochenveränderungen hervorzurufen pflegt, sprechen mir mit absoluter Sicherheit dafür, daß die Rachitis, welche in manchen Fällen ja sicher nachgewiesen werden konnte, nur einen zufälligen Nebenbefund darstellte. Rachitis ist eben eine außerordentliche häufige Erkrankung, und es kann nicht wundernehmen, wenn sie gelegentlich mit der Exostosis cartilaginea multiplex bei einem Individuum zusammentrifft. Nur für einen Teil der Fälle Rachitis als Ursache anzusehen, halte ich bei dem überaus prägnanten in sich abgerundeten Krankheitsbild für unzulässig. Wenig spricht auch das Überwiegen der Erkrankung beim männlichen Geschlecht für die Anhänger der Rachitistheorie; denn meines Wissens befällt bie Rachitis beide Geschlechter gleich häufig.

Beck (5) meint, daß bei multiplen Exostosen der Verdacht auf kongenitale Syphilis nahe liege, selbst wenn sonst keine Anhaltspunkte gegeben seien. So sei bei einem fünfjährigen Knaben der skiagraphische Nachweis der Hyperostose des Schlüsselbeins, des Schulterblattes, der Rippen, des Humerus, Femur, Tibia und Fibula das einzige diagnostische Moment gewesen. Insbesondere habe die ihm bekannte Familiengeschichte dagegen gesprochen. Der eklatante Erfolg einer nach dem Grundsatz ex juvantibus et non nocentibus eingeleiteten antiluetischen Behandlung schien jedoch die Röntgendiagnose vollauf zu bestätigen. Sonst ist in der Arbeit Becks nicht näher erwähnt, wieweit z. B. die Exostosen zurückgegangen seien, so daß diesem einen, noch dazu sehr unvollkommene mitgeteilten Fall eine prinzipielle Bedeutung nicht beigemessen werden kann. Jones (54) schreibt, daß bei ihm Lues ätiologisch völlig ausgeschlossen werden konnte. Ich habe, besonders mit Rücksicht auf die neueren exakten röntgenologischen Untersuchungen von Bosse (13) meine Röntgenbilder einer Prüfung unterzogen und dabei

nichts für Lues hereditaria Charakteristisches entdecken können. Auch sonstige konstitutionelle Erkrankungen kommen ätiologisch nicht in Frage.

Ein Zusammenhang mit der fötalen Rachitis (Virchow), Chondrodystrophia osteomalacica (Kaufmann (58),) Micromelia chondromalacica (Marchand, Kirchberg), glaube ich ausschließen zu können, da es eine Erkrankung ist, welche vorwiegend die Epiphysen befällt, und bei der ja gelegentlich auch eine übertriebene undisziplinierte Knorpelwucherung auftritt. In dem von Bosse (14) veröffentlichten Falle fanden sich allerdings am Humerus jederseits exostosenartige Gebilde, von Bosse als eine Art Tuberculum tertium bezeichnet, etwas oberhalb der Mitte, und das betreffende Individuum hat vielleicht eine gewisse Ähnlichkeit mit unserm Fall 5. Bei letzterem fehlt aber der kretinistische Gesichtsausdruck ebenso wie bei Fall 6, das Hervortreten der Gelenkenden ist bei meinen Fällen im wesentlichen nicht durch Verbreiterung der Epiphysen bedingt und ein eigentlicher Zwergwuchs (die Fötal rachitischen erreichen, wenn sie am Leben bleiben, höchstens eine Größe von 130 cm) ist nicht vorhanden. Immerhin scheint mir aber die Exostosis cartilaginea multiplex in dieselbe Kategorie von Krankheiten hineinzugehören, wie die fötale Rachitis Virchows! Recklinghausen (95) liegt wegen des beim Entstehen der Exostosen manchmal beobachteten Fiebers die Annahme sehr nahe, daß sie vielleicht eine Art von chronisch entzündlichem Prozeß des Epi- und Diaphysen miteinander verbindenden Knorpels ihren Ursprung verdanken. Zur Verallgemeinerung dieser Ansicht sind die entzündlichen Erscheinungen beim Entstehen von Exostosen doch zu selten beobachtet worden. Daß bei schon ausgebildeten Exostosen Entzündungen auftreten, wird öfters berichtet, und komme ich darauf noch kurz zurück. Schon vor Recklinghausen ließ Chelius (21) die Exostosen auf dem Boden einer inneren Disposition durch einen äußeren Reiz oder Trauma entstehen. Virchow hat einmal einen von Ebert (32) veröffentlichten, sonst typischen Fall von Exostosis cartilaginea multiplex, bei welchem die Exostosen unter fieberhaften Erscheinungen aufgetreten waren, als Rheumatismus nodosus bezeichnet.

Ein besonderes Kapitel umfassen noch die Beziehungen zwischen den multiplen kartilaginären Exostosen und den multiplen Enchondromen, welche zuweilen kombiniert beobachtet sind, aber auch sonst mancherlei Verwandtes miteinander haben. Beide Krankheiten zeigen aber schon insofern eine Verschiedenheit, daß

die multiplen Enchondrome mehr die kurzen Röhrenknochen an Hand und Fuß befallen und nicht mit dem Abschluß des Körperwachstums aufhören zu wachsen. Virchow (128) hat sich speziell über die Beziehungen beider Krankheitsformen zueinander ausgelassen. Er führt zuerst die multiplen Exostosen und Enchondrome auf dieselbe Ursache, nämlich Abnormitäten in der Umwandlung des Intermediärknorpels zurück, beobachtete auch als erster Enchondrome und Exostosen vergesellschaftet. In dem Vortrage 1875 sagt er: „So groß nun der Gegensatz zwischen der Exostosis cartilaginea als einem wesentlich knöchernen Gebilde und dem Enchondroma als einer Knorpelgeschwulst ist, so ist derselbe doch nicht größer als der Unterschied eines gewöhnlichen transitorischen Knorpels, der im natürlichen Gange der Entwicklung in Knochen übergeht, von einem permanenten Knorpel, der als solcher fortbesteht und höchstens gelegentlich oder im höheren Alter verknöchert. In der systematischen Pathologie und für die praktische Medizin werden beide unzweifelhaft getrennt gehalten werden; denn auf der Höhe der Entwicklung ist die Exostosis cartilaginea offenbar eine Knochengeschwulst und ihre äußere Erscheinung ist eine überaus verschiedenartige, aber genetisch im Anfang ihrer Bildung sind sie gleichwertig, und zwar knorpelig. So erklärt es sich, daß auch die Exostosis cartilaginea aus permanentem Knorpel entstehen und sich zuerst in der Form einer Ekchondrose darstellen kann, daß aber auch an demselben Individuum nebeneinander die Exostosis cartilaginea und das Ekchondroma vorkommen können. Ähnlich wie Virchow äußerst sich Nasse (84), der die Analogie der Enchondrome mit den Exostosen noch dadurch erhärtet, daß er bei jenen ebenfalls Wachstumsstörungen wie bei diesen beobachtete. Das gleiche berichtet Lenormant (72). Neuerdings hat Starck (119) sich speziell mit diesem Gegenstande beschäftigt und kommt fast zu genau denselben Resultaten wie Virchow. In meinen Fällen hat sich eine solche Geschwulst teils knorpeliger, teils knöchener Natur in Fall 8 entwickelt, während in Fall 9 und 10 mir der chondromatöse Charakter der Geschwülste am Metacarpus und Scapula durch den Befund an dem Röntgenbilde zum mindesten zweifelhaft geworden ist. Ein reines Enchondrom, selbst bei großer Dicke, gibt keinen so intensiven Schatten auf der Röntgenplatte. Es muß hier zum mindesten eine sehr starke Verknöcherung im Innern angenommen werden, besonders bei den beiden Exostosen (vgl. Abbildung 12). Zudem handelte es sich hier um stationäre Gebilde, während sie am linken Scapularande in

10 langsam wuchsen. Über Koexsistenz von Exostosen mit Enchondromen maligner Natur (Scapula und Becken) berichtet Weber (136). Es war die Neigung zur Enchondromentwicklung sogar erblich gewesen, indem auch der Vater des Patienten daran gestorben sein soll. Ein Chondromyxom mit Metastasen, aus Exostosen hervorgegangen, veröffentlicht Huber (52), ein Rippenenchondrom Schläpfer und Speicher (109), ein Lymphzellensarkom Chiari (22), ein Osteochondrosarkom des Humerus Borchardt (12). Diese Beispiele ließen sich noch vermehren. Sie genügen aber schon, um die multiplen kartilaginären Exostosen nicht als absolut harmlose Gebilde zu kennzeichnen. Sicher ist zwar, daß die gewöhnlichen multiplen kartilaginären Exostosen nur eine Ähnlichkeit mit Geschwülsten haben, aber keine echten Geschwülste sind (dagegen spricht schon allein der Umstand, daß sie in der größten Mehrzahl der Fälle ein typisches Ende ihres Wachstums erreichen). ebenso sicher aber auch, daß gelegentlich aus den harmlosen Exostosen maligne Geschwülste hervorgehen.

Nachdem diese Arbeit schon abgeschlossen war, kam mir die von Wittek (138a) zu Gesicht, welche sich mit der von Ollier (Lyon médical 1898) zuerst kurz, dann von seinem Schüler Molin (Thèse de Lyon 1900) genauer beschriebenen Wachstumsstörung befaßt. Diese sog. Olliersche Wachstumsstörung ist charakterisiert durch Unregelmäßigkeit und Verzögerung in der Ossifikation des Intermediärknorpels, welcher seine Struktur in Gestalt von irregulären, subperiostal und intramedullär gelegenen Knorpelmassen bewahrt. An den langen Röhrenknochen hat diese von Ollier Dyschondroplasie benannte Störung ihren Sitz zu beiden Seiten des Intermediärknorpels, wobei die juxtaepiphysären Knochenteile in transparente (d. h. für Röntgenstrahlen leichter durchgängige), aufgetriebene, voluminöse, mit einer Nadel leicht durchstechbare Massen umgeformt werden, die Epiphysen mehr oder weniger knorpelig bleiben und Dia- und Epiphysen sich verkrümmen. Wittek macht noch auf die wenigstens in bezug auf die langen Röhrenknochen streng durchgeführte Halbseitigkeit der Affektion aufmerksam, während sie an den kurzen beide Körperhälften befällt, an den letzteren von den epiphysären Enden der Diaphyse ausgehend. Der Wittecksche Fall ist über eine Reihe von Jahren beobachtet und wird durch zahlreiche Abbildungen genau illustriert. Die Wachstumsstörungen faßt er im Sinne Bessel-Hagens auf, wenn er sagt, daß die Knorpelgeschwülste in atypischer Weise das Wachstumsmaterial verbrauchten. Die so entstandenen Knorpel-

geschwülste hält er für gutartig. Ein Vergleich der Bilder Witteks mit den meinigen von Fall 9 (vgl. Abbildung 12), den an der Scapula von Fall 10 beobachteten und dem in Fall 8 abgemeißelten Tumor macht es mir zur Gewißheit, daß es sich bei mir um anatomisch gleiche oder doch sehr ähnliche Bildungen handelt, nur daß sie sich bei Wittek (Ollier) massenhafter, frühzeitiger und nicht aus kartilaginären Exostosen entwickelt haben. Jedenfalls sind die Olliersche Wachtumsstörung und die Exostosis cartilaginea multiplex verwandte Krankheiten. Bei ersterer ist das Wachstum des Epiphysen(Intermediär-)knorpels ein noch viel undisziplinierteres, wie bei letzterer. Es überwiegt bei jener die Produktion von Knorpel die Ossifikation, der Knorpel leistet dem andrängenden Markgewebe abnormen Widerstand, wächst von einzelnen Zentren aus sich heraus (vgl. oben die Ansicht von Chiari). Vielleicht hängt das mit einer mangelhaften Gefäßentwicklung zusammen, ist doch die endochondrale Verknöcherung an die vom Mark ausgehende Gefäßbildung gebunden. Diese Störung in der Gefäßentwicklung brachte von Recklinghausen (96) in Zusammenhang mit der Entwicklung multipler Enchondrome, eine Ansicht, welcher sich Nehrkorn (86) angeschlossen hat. Inwieweit sich diese Ansicht verallgemeinern läßt, vermag ich nach meinem Material nicht zu beurteilen.

Kurz habe ich noch zu gedenken der Schleimbeutel, welche sich nicht selten über den Exostosen vorfinden. Dieser Befund hat dazu geführt, eine besondere Form der Exostose, die Exostosis bursata, aufzustellen. Die Schleimbeutel sind von manchen als eine Art Gelenkkapsel und mitsamt der Exostose als ein versprengter Gelenkkeim (Rindfleisch (102)) aufgefaßt worden. Ich habe schon darauf hingewiesen, daß intraartikuläre Lage einer Exostose an Knie- und Hüftgelenk nicht beweist, daß sie von der Epiphyse ausgegangen ist. Dies sind aber gerade die Stellen, an welchen die Bursa als Ausbuchtung der Gelenkkapsel beschrieben wird, und es kann nicht wundernehmen, wenn sie dann dem Bau der Gelenkkapsel vollkommen entspricht. In dieser Weise faßt auch Riedinger (100) den Schleimbeutel über der von ihm beschriebenen Exostose auf, welche allerdings eine solitäre war. Im übrigen aber entstehen etwaige schleimbeutelartige Gebilde über Exostosen zweifellos so, wie sie überall entstehen, was von Orlow (88) ausführlich begründet wird. Das lockere Bindegewebe, welches eine knorpelige Exostose umgibt, ist an den Stellen am schwächsten mit der Geschwulst verbunden, wo sie mit einer Knorpelschicht und

deren glatter Oberfläche bedeckt ist. In derselben Richtung, d. h. die ohnedies schwache Verbindung des umgebenden Gewebes lockernd, wirkt nach Orlow auch ein anderer wichtiger Umstand, die immerwährende Verschiebung der Weichteile über der Exostose. Diese Verschiebung ist natürlich am stärksten über den am meisten vorspringenden Teilen der Geschwulst, d. i. über demjenigen, der mit einer Knorpelschicht bedeckt ist. Sekundär kann nach Orlow ein solcher Schleimbeutel auch mit der Gelenkhöhle in Verbindung treten. Dem stimmt neuerdings dalla Vedova (125) vollkommen bei. Gelegentlich entwickeln sich in solchen Schleimbeuteln, wenn sie von den Gelenkkapseln abstammen, freie Körper. Fischer (37), Recklinghausen (95), Riethus (101) berichten darüber. Ich stelle mir die Entwicklung solcher in ähnlicher Weise vor, wie bei der Arthritis deformans, indem sich Teile von der Knorpeloberfläche bei der Bewegung der Gelenke — es handelt sich fast ausnahmslos um Exostosen am Knie- und Hüftgelenk, besonders an letzteren — abgestoßen werden, und sich nun noch weiter vergrößern. Ein solches Wachstum freier Gelenkkörper können wir ja nicht selten nachweisen und kann also auch bei den freien Körpern in Schleimbeuteln über Exostosen nicht wundernehmen.

Einige klinische Erscheinungen beim Auftreten der Exostosen habe ich schon erwähnt, insbesondere eine Anzahl von sekundären Veränderungen entzündlicher Natur an und über Exostosen. Spontane Nekrosen, wie in meinen Fällen 3 und 8 beschrieben, und worüber auch von Choleva, Berger und Bauby berichtet wird, scheinen nicht selten zu sein.

Gelegentlich wird auch ein Abbrechen der Exostosen erwähnt. So von Fischer (37) und Braun (15). In Fall 3 federte die dünngestielte Exostose deutlich und war jedenfalls zum Abbrechen wie geschaffen. Ich habe ein solches aber nur in zwei Fällen von solitären, dünngestielten, kartilaginären Exostosen am Humerus beobachtet, die dann exstirpiert worden sind. Der freie Körper am Rücken von Fall 8 ist vielleicht eine solch abgebrochene Exostose. Es scheint mir das wahrscheinlicher, als daß es sich um eine Kombination von Exostosen mit Myositis ossificans handelt, obgleich die Haltung des Patienten eine ähnliche ist wie bei dieser Erkrankung. Eine solche Kombination von multiplen Exostosen und Myositis ossificans ist von de la Camp (20) veröffentlicht.

Von seltenen Komplikationen führe ich an: eine Kompressionsmyelitis Starck (119), bedingt durch eine haselnußgroße Exostose am zweiten Brustwirbel im Wirbelkanal; Aneurysmabildung der Arte-

ria femoralis (Weinlechner(137), Statzer(120), Bauby(4), Zóndeck (142)), wobei es sich allerdings nicht immer um Exostosis cartilaginea multiplex handelte. Bei der letzteren entstehen ja auch selten spitze Vorsprünge, welche geeignet sind, die Gefäße zu arrodieren, sondern meist solche mit abgerundeter Oberfläche, sonst müßte man solche Aneurysmabildung bei multiplen, kartilaginären Exostosen viel häufiger beobachten.

Über die Differentialdiagnose braucht man sich wohl in den meisten Fällen den Kopf nicht zu zerbrechen. Wie schon ausgeführt, ist das Krankheitsbild ein so charakteristisches, daß wenn es ausgebildet ist, man diagnostisch nicht in Verlegenheit kommen kann. Nur wenn die Exostosen vereinzelt vorhanden sind, wie in Fall 2, wird die Zuhilfenahme des Röntgenapparates gelegentlich die Diagnose Exostosis cartilaginea multiplex, hier schon mehr pluriplex, erhärten. Im übrigen sind auch die meisten solitären cartilaginären Exostosen ebenso aufzufassen wie die multiplen, indem sie bezüglich des Sitzes, des Wachstums, der Struktur mit diesen übereinstimmen.

Traumatisch entstandene Exostosen, welche ebenfalls zuweilen Knochen und Knorpel enthalten, werden natürlich auch an den Epiphysen sitzen können. Einen solchen charakteristischen Fall beschreibt Ehrhardt(33), (Volkmann). Es handelte sich da um eine am Knie intraartikulär nach Hufschlag entstandene Exostosis cartilaginea, deren Entstehung sich Ehrhardt wie folgt vorstellt: „Es brauchen nur die unmittelbar an die Oberfläche des Knochens heranreichenden Knorpelzellsäulen des Epiphysenknorpels durch ein Trauma, welches diesen letzteren kontundiert, umgeworfen zu werden, so daß die Längsachse der Säulen nicht mehr in die Längsachse des Knochens, sondern in eine praeter propter senkrecht auf dieselbe gestellte Linie zu liegen käme, und die Knorpelzellen, die vorher Epiphysen- und Diaphysen auseinander getrieben und dadurch das Längenwachstum des Könpers vermittelt haben, werden nun an der Stelle, wo Diaphyse und Epiphyse aneinanderstoßen, an der Oberfläche des Knochens seitlich hervorquellen, und zunächst eine Ekchondrose und im weiteren Verlauf eine knorpelige Exostose bilden.“ Diese Vorstellung Ehrhardts scheint mir denn doch eine zu mechanische zu sein, hat jedenfalls für die Entstehung der Exostosis cartilaginea multiplex keine Gültigkeit.

Therapeutisch ist wenig bei der Exostosis cartilaginea multiplex zu machen. Im allgemeinen wird man die Exostosen in Ruhe lassen und sie nur dann entfernen, wenn sie irgendein Unheil an-

richten, als z. B. die Bewegungen behindern, stark gegen die Haut vorspringen und zu Reizerscheinungen an den Weichteilen Anlaß geben, auf Nerven und Gefäße drücken, spontan sich entzünden, oder endlich anfangen, plötzlich stärker zu wachsen. Besonders in dem letzten Falle ist radikale Entfernung samt dem Stiele und einem Stück benachbarter Corticalis möglichst frühzeitig dringend anzuraten. Zu bedenken ist dabei, daß man die Markhöhle immer eröffnen muß, und eine benachbarte Gelenkhöhle vielleicht eröffnen kann. Strengste Asepsis ist also notwendig, und diese Operationen sind zu den hochaseptischen zu rechnen, welche anderen, selbst den Laparotomien, voranzugehen haben. Bei der Luxation des Radiusköpfchens hat die Resektion wiederholt die Beschwerden und die Bewegungsbehinderung beseitigt, welche durch jenes bedingt war. Langenbeck (vergl. Mitscherlich (83)), Bessel-Hagen (10) berichten darüber. Auch verweise ich auf meinen Fall 3. Die falschen Stellungen der Glieder können eventuell durch Osteotomie bezw. Keilosteotomie korrigiert werden. So teilt Schwartz (114 Heilung eines infolge von multiplen Exostosen entstandenen Plattfußes durch Keilosteotomie der Tibia mit. Bessel-Hagen (10) macht speziell darauf aufmerksam, daß durch die Exostosis cartilaginea multiplex schwere Veränderungen und Wachstumsstörungen am weiblichen Becken bedingt sein können und stellt die Forderung, daß der Geburtshelfer sich demnach bei allen mit Exostosen behafteten graviden Frauen zeitig von dem Verhalten der Geburtswege ein Bild schaffen müsse, um auch zeitig eingreifen zu können.

Literaturverzeichnis.

1. Ausch, Multiple Exostosen. Verein deutscher Ärzte in Prag, Deutsche med. Wochenschr. 1904, S. 1304.
2. Auvray et Guillain, Archives générales de méd. 1901, S. 524.
3. Barwell, Thirty-eight exostoses usw. of a girl. Lancet 1861, Vol. II, S. 445.
4. Bauby, Exostoses ostéogéniques multiples avec complications graves, intervention chirurgicale. La Sémaine méd. 1896, No. 54.
5. Beck, K., New York, Die Röntgenstrahlen im Dienste der Chirurgie. München 1902. Text S. 123, Tafel 63.
6. Bennecke, Über einen Fall von multiplen, kartilaginären Exostosen. Freie Vereinigung d. Chir. Berlins, vgl. Verhandl. 1901, Bd. XV und Zentralbl. f. Chir. 1901, Nr. 11.

7. Berger, Exostoses multiples sur une personne âgée. La France méd. 1875, Nr. 46/47.
8. Bergmann, von, Zwei Exostosen am Femur. Petersburger med. Wochenschr. 1876, Nr. 3.
9. Derselbe, Verhandl. der Deutschen Ges. f. Chir. 1885.
10. Bessel-Hagen, Über Knochen- und Gelenkanomalien insbesondere bei partiellem Riesenwuchs und bei multiplen kartilaginären Exostosen. Langenbecks Archiv 1891, Bd. 41, S. 420, 505, 749, 969.
11. Boeckel, Virchow-Hirsch Jahresbericht 68, II, S. 301 und 373 (nach Marchand).
12. Borchardt, Fall von multiplen kartil. Exostosen. Berl. klin. Wochenschr. 1903, S. 506 und 575.
13. Bosse, Histologisches und Radiologisches zur tardiven Form der hereditären Gelenktues. Bruns' Beiträge 1906, Bd. 51, S. 194.
14. Derselbe, Über coxa vara adnata chondrodystrophica. Langenbecks Arch. Bd. 81, Vol. I, S. 428.
15. Braun, H. (Halle), Über eine besondere Form der finger- und griffelförmigen Exostosen. Deutsche Zeitschr. f. Chir. 1890, Bd. 30, S. 199.
16. Braune, Über hereditäre multiple Exostosenbildung. D. I. Halle 1882.
17. Brenner, Beitrag zur Kasuistik der multiplen Exostosenbildung und deren Einfluß auf das Knochenwachstum. D. I. München 1884. (Helferich.)
18. Broca, Traitement des exostoses de croissance. Journ. de méd. prat. 1900, cah. 12.
19. Brudzinski, Über multiple Exostosen bei Kindern. Gazeta lekarska 1902, Nr. 22.
20. Camp, de la, Ein Beitrag zur Myositis ossificans. Fortsch. a. d. Geb. d. Röntgenstrahlen, Bd. I, S. 179, Tafel 15.
21. Chelius, Lehrbuch der Chirurgie, VII. Aufl., 1851/53, Bd. II.
22. Chiari, Zur Lehre von den multiplen Exostosen. Prager med. Wochenschr. 1892, Nr. 35.
23. Cholewa, Über Exostosen. D. I. Halle 1862.
24. Cohnheim, J. (Berlin), Ein Fall von Exostosen. Virchows Archiv 1867, Bd. 38.
25. Cotes, Brit. med. Journal 1890, Nov. 1.
26. Cramer, Ein Fall von multiplen kartilag. Exostosen. Archiv f. Orthopädie 1903, Bd. I, H. 2.
27. Cruveilhier, Traité d'anat. pathol. générale 1856, Bd. II, S. 874.
28. Degranges, Exostoses ostéogéniques. Lyon méd. 1872, No. 13, vgl. Virchow Hirsch Jahrb. 1872, I, S. 240 (nach Marchand).
29. Dige, Fall von multiplen Exostosen. Hospital tidende 1892, Nr. 40 (nach Marchand).
30. Dittrich, Zwei Fälle von multiplen, kartilaginären Exostosen mit Wachstumsstörungen der Knochen. D. I. Kiel 1892.
31. Drescher, Zur Kasuistik der hereditären multiplen Exostosen. D. I. Gießen 1889.
32. Ebert, Deutsche Klinik 1892. Nr. 9.
33. Ehrhardt, Ein Fall von interartikulär gelegener Exostosis cartilaginea am Knie. Deutsche Zeitschr. f. Chir. 1887, Bd. 26, S. 1.

34. Exner, Ein Fall von Exostose der Wirbelsäule. Beiträge z. Geburtsh. und Gynäk. Festschr. f. Chrobach 1903.
35. Fehleisen, Zur Kasuistik der Exostosis cartilaginea. Langenbecks Archiv 1886, Bd. 32, S. 452.
36. Fischer, Georg, Mitteil. a. d. chirurg. Universitätsklinik zu Göttingen. Hannover 1861, S. 162.
37. Fischer, Über hereditäre multiple Exostosenbildung. Deutsche Zeitschr. f. Chir. 1887, Bd. 12, S. 357.
38. Francis, Cases of multiple exostose. Lancet 1902, June 21.
39. Frey, Ein Beitrag zur Kasuistik der multiplen Exostosen. D. I. Dorpat 1874.
40. Friedrich, Exostosen. Verhandl. d. Chir. Kongr. 1900.
44. Gibney, Hereditary multiples exostoses. Amer. journ. of med. sciences 1876, July.
42. Grosse, Contribution à l'étude des exostoses multiples de croissance coincidant avec des arrêts de développement et des déformations de squelette. Revue d' orthopédie 1899, No. 6.
43. Grünfeld, Multiple, kartilag. Exostosen. Wien. klin. Wochenschr. 1903. Nr. 4.
44. Hartmann, Ein seltener Ausgang multipler, kartilag. Exostosen. Langenbecks Archiv 1893, Bd. 45, S. 572.
45. Hashimoto, Über Exostosen. Langenbecks Archiv 1885, Bd. 32, S. 4.
46. Henking, Ein neuer Fall von Exostosis cartil. multiplex. Virchows Archiv 1879, Bd. 77.
47. Herbst, Multiple Exostosen. D. I. Berlin 1890.
48. Heubner, Lehrbuch der Kinderheilkunde, Bd. I, 1903.
49. Heymann, Ein Beitrag zur Heredität seltener Geschwulstformen — multiple kartilaginäre Exostosen. Virchows Archiv 1886, Bd. 104.
50. Hoffa, Über multiple, kartilaginäre Exostosen. Fortschr. a. d. Gebiete d. Röntgenstrahlen 1900, Bd. III, H. 4, S. 127.
51. Horand, Exostoses osteogéniques. Lyon méd. 1873. Virchow-Hirsch Jahresbericht 1873. II, S. 411 (nach Marchand).
52. Huber, Ein seltener Fall von multiplen, kartilaginären Exostosen. Virch. Archiv 1882, Bd. 88.
53. Hutchinson, Multiples exostoses. Med. Times and Gazette 1880, Bd. II, S. 577.
54. Jones, Notes on a case of multiple exostoses. Brit. med. journ. 1876. Bd. I, S. 709.
55. Jungmann, Über multiple hereditäre Exostosen. Berl. klin. Wochenschr. 1902, Nr. 38, S. 890.
56. Karewski, Multiple Exostosen am Schädel und Gesicht mit halbseitiger Gesichtsatrophie. Berl, klin. Wochenschr. 1891, S. 257.
57. Kast, Ein Fall von Enchondrom mit ungewöhnlichem Ausgang. Virchows Archiv, Bd. 118, S. 1.
58. Kaufmann, Untersuchungen über die sogenannte fötale Rachitis. Berlin 1892.
59. Kienböck, Fall von multiplen kartilag. Exostosen. Wien. klin. Wochenschrift 1903, Nr. 4.

60. Derselbe, Zur radiagraphischen Anatomie und Klinik der chondralen Dysplasie der Knochen mit multiplen, kartilag. Exostosen. Wien. med. Wochenschr. 1903, Nr. 47—52.
61. Kirmisson, Exostoses multiples coincidants avec une scoliose et differents arrêts de développement du coté des membres. Revue d'orthopédie 1905. Nr. 3.
62. Klehmet, Multiple Exostosen. D. I. Berlin 1892.
63. Köhler, Röntgenbefunde der Hüften bei multiplen, kartilag. Exostosen. Fortschr. a. d. Geb. d. Röntgenstrahlen 1905, Bd. 8, H. 1.
64. Kryger, v., Multiple Knochen- und Knorpelgeschwülste. Langenbecks Archiv, Bd. 57, S. 859. 1898
65. Läwen, Über die Beziehungen der Enchondrome zu den multiplen, kartil. Exostosen. Deutsche Zeitschr. f. Chir., Bd. 75, S. 14. × 1904
66. Laget, Exostoses de croissances. Thèse de Paris 1876.
67. Lancereaux, Traite d'anat. patholog. 1885, Bd. II, S. 55 u. 102 (nach Marchand).
68. Lapasset, Exostoses multiples de croissance. Thèse de Paris 1883.
69. Launois et Roy, Iconographie de la Salpêtrière 1902, XV, S. 349.
70. Le Dentu, De la myotomie sous-cutanée comme traitement des douleurs causées par certaines exostoses. Bull. de la soc. de chir. de Paris, Bd. 5, No. 5. ×
71. Legroux, Exostoses ostéogéniques ou de croissance. Gaz. de hôpitaux 1890, Nr. 83.
72. Lenormant, Les troubles de croissance dans les exostoses ostéogéniques et les chondroms des os. Revue d'orthopédie 1905, Nr. 3.
73. Levassort, Exostoses ostéogénique multiples chez un garcon. Journ. de méd. de Paris 1900, Nr. 14.
74. Lippert, Über Wachstumsstörungen der Knochen bei multiplen, kartilag. Exostosen. Deutsches Arch. f. klin. Med. 1903, Bd. 76, S. 63.
75. Lloyd, Lectures on surgical. pathology. London 1853, II, S. 244 (bei Paget).
76. Ludloff, Über Wachstum und Architektur der unteren Femurepiphyse u. oberen Tibiaepiphyse. Ein Beitrag zur Röntgendiagnostik. Bruns Beitr. 1903, Bd. 38, H. 1.
77. Maclean, Multiple cancellous exostoses. Brit. med. chirurg. Journal 1890, Dec.
78. Marchand, Exostosis. Eulenburgs Real. Enc. 1895, II. Aufl.
79. Manjolin, Gaz. des hôpitaux 1865, S. 344, ref. nach Gurlt, Langenbecks Arch., Bd. 8, S. 300.
80. Marle, Drei Fälle von multiplen Exostosen. Berlin 1868.
81. Marro, Contributo alla conoscenza delle esostosi epifisarie multiple. Archivio di orthopedia 1903, fasc. 3, Bd. X, Nr. 58.
82. Meyer, Über Knochen und Gelenkdeformitäten nach multiplen Exostosen. D. I. München 1882 (Helferich).
83. Mitscherlich, Ein Fall von angeborenen Verbildung am Ellenbogengelenk. Langenbecks Archiv 1865, Bd. 6, S. 218—222.
84. Nasse, Über multiple kartilaginäre Exostosen und multiple Enchondrome. Sammlung klin. Vorträge 1895, Nr. 124.

85. Nast, De osteophytis et exostosibus. D. I. Berlin 1857.
86. Nehrkorn, Multiple Enchondrome der Knochen in Verbindung mit multiplen subkutanen Teleangiektasien. Bruns Beiträge 1898, Bd. 22, S. 800.
87. Ollier, Exostoses ostéogénique multiples. Lyon méd. 1898, Nr. 31.
88. Orlow, Die Exostosis bursata und ihre Entstehung. Deutsche Zeitschr. f. Chir. 1890, Bd. 31, S. 293.
89. Paget, Lectures on tumours. London 1853.
90. Pels Leusden, Über multiple Exostosenbildung mit Luxation des Radiusköpfchen. Deutsche med. Wochenschr. 1899, Nr. 2.
91. Pic, Gaz. hebd. de méd. 1890, 2. Serie 27, S. 457.
92. Poore, Lancet 1873, Bd. 29.
93. Price, Fall von multiplen Exostosen. Lancet 1863, Bd. I, S. 631, nach Gurlt. Langenbecks Archiv, Bd. 8, S. 299.
94. Pulle, Erfeligke multipel chondrale osteomen. Nederl. Tidschr. v. Geneesk. Amsterdam 1900, I, S. 890.
95. Recklinghausen, v., Ein Fall von multiplen Exostosen. Virchows Arch. 1866, Bd. 35, S. 203.
96. Derselbe, Multiple Enchondromn der Knochen in Verbindung mit multiplen phlebogenen kavernösen Angiomen der bedeckenden Weichteile. Ebenda. Bd. 118, S. 4, 1889.
97. Reich, Ein Beitrag zur Lehre von den multiplen Exostosen. Deutsche Zeitschr. f. Chir., Bd. 43, S. 128.
98. Reinecke, Über die Erblichkeit der multiplen Wachstumsexostosen. Bruns Beiträge 1891, Bd. 7, S. 657.
99. Reulos, Exostoses congénitales symétriques. Progrès med. 1885, Nr. 31.
100. Riedinger, Beitrag zur Lokalisation der Exostosen am Kniegelenk. Deutsche Zeitschr. f. Chir. 1906, Bd. 85, S. 803.
101. Riethus, Exostosis bursata mit freien Knorpelkörpern. Bruns Beiträge 1903, Bd. 37, H. 3.
102. Rindfleisch, Exostosis bursata. Schweizer Zeitschr. f. Heilkunde, Bd. III, S. 310 (nach Marchand).
103. Roberg, Multiple Exostosen. D. I. Bonn 1886.
104. Roger, Etudes sur les exostoses de croissance. Thèse de Paris 1878 (nach Marchand).
105. Rosenstein, Multiple Exostosen. Deutsche med. Wochenschr. 1887, S. 1108.
106. Rubinstein, Ein Fall von multiplen Exostosen mit Wachstumsstörung des Knochens. Berl. klin. Wochenschr. 1891, Nr. 32, S. 794.
107. Schäfer, C., Ein Beitrag zur Kasuistik der multiplen Exostosen. D. I. München 1899.
108. Schäfer, Fr., Ungewöhnliche Größe einer Exostose der Fibula. Bruns Beiträge 1901, Bd. 31, H. 1.
109. Schläpfer und Speicher, Über das Rippenenchondrom. Deutsche Zeitschr. f. Chir., 1881, Bd. 15, S. 525.
110. Schmidt, Über Exostosen mit besonderer Berücksichtigung der Erblichkeit usw. D. I. Greifswald 1868.
111. Schor, Multiple Exostosen. St. Petersb. med. Wochenschr. 1881, S. 327.
112. Schuhardt, Deutsche Chirurgie, Bd. 28.

113. Schuttleworth, Case of multiple exostoses. Brit. med. journ. 1881, Dec. S. 976.
114. Schwartz, Exostoses ostéogéniques multiples, exostoses ou plutot hyperostose susmalléolaire. Revue d'orthopédie 1900, Nr. 5.
115. Seidel, Exostosenbildung mit Hemmung des normalen Knochenwachstums. Zentralbl. f. Chir. 1885, S. 12.
116. Sonnenschein, Fall von multipler Exostosis cartilaginea. D. I. Berlin 1879.
117. Spengler, D. I. Straßburg 1887.
118. Stanley, A treatise of diseases of the bones. London 1849, S. 213.
119. Starck, Über einen Fall von multipler, familiärer Exostose. Münch. med. Wochenschr. 1901, Nr. 24 und Bruns Beiträge 1902, Bd. 34, S. 508.
120. Statzer, Traumatisches Aneurysma der art. poplitea infolge von Exostosis des Femur. Wien. klin. Wochenschr. 1904, S. 70.
121. Stoker, Case of multiple exostosis. Transact of the acad. of med. of Irland 1885.
122. Stolzenberg, Zur Ätiologie der hereditären, multiplen kartilaginären Exostosen. D. I. Greifswald 1898.
123. Sydney-Jones, Transact. of the patholog. Soc. of London 1864, Bd. 15, S. 193.
124. Thiel, Ein mit Rücksicht auf die Frage des Knochenwachstums interessanter Fall von multipler Exostosenbildung nebst experimentellem Beitrag. D. I. Greifswald 1876.
125. Tilmann, Über multiple kartilaginäre Eostosen. Münch. med. Wochenschrift 1898, Nr. 33.
126. Vedova, dalla, Per la genesi dell'esostosi borsata. Policlinico Sezione chirurg. 1905, Fasc. 1, 2, 3, vgl. Hildebr. Jahresber. 1905.
127. Villemin, Trois observations d'exostoses ostéogéniques multiples. Revue d'orthopédie 1903, Nr. 1.
128. Virchow, Die krankhaften Geschwülste, Bd. I, S. 478, Bd. II, S. 82.
129. Derselbe, Über die Entstehung des Enchondroma und seine Beziehungen zur Ecchondrosis und Exostosis cartilaginea. Monatsber. d. Kgl. Preuß. Akad. d. Wissensch. Berlin 1875/76.
130. Derselbe, Enchondroma malignum mit multiplen, knorpeligen Exostosen. Charité Annales 1880.
131. Derselbe, Über multiple Exostosen. Berl. klin. Wochenschr. 1891, S. 1082.
132. Vix, Beiträge zur Kenntnis der angeborenen, multiplen Exostosen. D. I. Gießen 1856.
133. Volkmann, Beiträge zur Chirurgie. Leipzig 1875, S. 244ff.
134. Derselbe, Verhandl. d. deutschen Gesellsch. f. Chir. 1885.
135. Weber, Knochengeschwülste. Bonn 1856, S. 41, Beobacht. 72—79.
136. Weber, Zur Geschichte des Enchondroms namentlich in bezug auf dessen hereditäres Vorkommen und sekundäre Verbreitung in inneren Organen durch Embolien. Virchows Archiv 1866, Bd. 35, S. 501.
137. Weinlechner, Über Exostosen. (Mit einem Fall von Aneurysmabildung.) Parostosen und Odontome. Wiener med. Blätter 1883, Nr. 40, 41, 46—49.

138. Williams, The Röntgen rays in medicine and surgery. New York 190?, S. 588/89.
138a. Wittek, Arnold, Die Olliersche Wachstumsstörung. Bibliotheca medica. E.-Heft 7, Stuttgart 1906.
139. Wurmb, Ein Fall von multiplen Exostosen. D. I. Kiel 1903.
140. Zeroni, Arbeiten a. d. patholog. Institut zu Göttingen 1893.
141. Ziegler, Zwei Fälle von multiplen Exostosen. Münchner med. Wochenschrift 1902, S. 552.
142. Zondeck, Zur Differentialdiagnose der Knochenveränderungen im Hinblick auf das Röntgenbild. Verhandl. der Deutschen Röntgenges. 1905, Bd. I.

XXIV.

Aus der chirurgischen Universitätspoliklinik zu Jena.

Über die in der Adolescenz auftretende Verdickung der Tuberositas tibiae.

Von

H. Jacobsthal,
Privatdozent und Assistenzarzt.

(Mit 10 Abbildungen.)

Erst in den letzten Jahren hat ein Krankheitsbild etwas mehr Beachtung in der Literatur gefunden, das namentlich in diagnostischer Hinsicht eine gewisse klinische Wichtigkeit besitzt, weil die Fälle überaus typisch sind, und einander, wie nicht oft bei einer Erkrankung, sich gleichen, ich meine die während der Pubertätszeit vorzugsweise bei Knaben einseitig oder doppelseitig auftretenden Verdickungen der Tuberositas tibiae.

Ohne Zweifel sind ja die Fälle den früheren Beobachtern nicht entgangen und ich stimme Makins (1)[1]) bei, der meint, daß „one can recall many mysterious instances of „enlargement of the tibial tubercle" in old ‚out-patient' experience".

Aber mit der Entdeckung der Röntgenstrahlen war die Möglichkeit einer genaueren Untersuchung dieser Affektion gegeben und das Resultat war, daß man sie als Rißfraktur des schnabelförmigen Fortsatzes der oberen Tibiaepiphyse auffaßte. Nun, wahre Frakturen der Tuberositas tibiae waren allerdings auch vor der Röntgenära keineswegs unbekannt; der erste Fall derart ist wohl von Key (2) 1827 beschrieben worden und bis zum Jahre 1895 finden sich etwa 19 Fälle in der Literatur (3). Studiert man diese

1) Diese Zahlen beziehen sich auf das am Schlusse dieser Arbeit befindliche Literaturverzeichnis.

Kasuistik, so überzeugt man sich leicht, daß an der Richtigkeit der Diagnose „Fraktur" auch ohne Röntgenstrahlen kein Zweifel besteht. Zunächst war der Zeitpunkt des Eintrittes der Affektion anamnestisch stets genau definiert; zustande kam sie meist durch forcierte Flexion beim Fall auf die Vorderfläche der Unterschenkel, in zweiter Linie durch eine heftige Kontraktion des Quadriceps beim Versuch, einen Fall nach rückwärts zu vermeiden.

Die Symptome waren analog den auch sonst bei Frakturen beobachteten: heftiger Schmerz im Augenblick der Verletzung, Unmöglichkeit, den Unterschenkel aktiv zu extendieren, bald auftretende Schwellung, ev. Zeichen eines Blutergusses. Die speziellen Veränderungen waren verschieden, je nachdem die Fraktur eine vollständige oder unvollständige war. Bei der vollständigen stand die Patella auf der verletzten Seite höher (sie konnte bis 10 cm weit nach oben gezogen sein), die Tuberositas tibiae war als bewegliches Knochenstück oberhalb ihres ursprünglichen Sitzes zu fühlen. Bei der unvollständigen Fraktur war die Tuberositas tibiae um ihre Basis als Achse vom Ligamentum patellae gehoben, wie der Deckel einer Schnupftabaksdose beim Öffnen derselben. Unter dem elevierten Fragment war eine Delle zu fühlen.

Durchaus anders verhält sich nun eine Gruppe von Fällen, auf die Osgood(4) und später Schlatter(5) 1903 zuerst aufmerksam gemacht haben. Der immerhin noch spärlichen Kasuistik dieser sicherlich häufiger vorkommenden Erkrankung möchte ich drei Fälle hinzufügen, die ich in der chirurgischen Universitätspoliklinik zu Jena beobachtet habe.

Fall 1. Paul L., Schmiedssohn, geb. 24. V. 1891, stellte sich am 10. XII. 1904 in der Poliklinik vor, mit der Angabe, daß er seit dem Herbst, etwa seit Oktober (ein genauerer Zeitpunkt konnte nicht angegeben werden), Schmerzen in beiden Knien habe. Die Schmerzen waren ganz allmählich, ohne bekannte Veranlassung aufgetreten, ein Trauma (Stoß oder Fall) wird durchaus in Abrede gestellt. Ziemlich gleichzeitig mit den Schmerzen hatte Pat. Anschwellungen an der Vorderseite des Schienbeins unterhalb der Kniescheibe bemerkt. Die Schmerzen traten besonders beim Treppensteigen und beim Knien auf, auch bei längerem Gehen, in der Ruhe jedoch nicht. Hereditäre Belastung irgendwelcher Art ist nicht nachweisbar. Der Junge ist früher stets gesund gewesen.

Die Untersuchung ergab bei dem mittelgroßen, kräftig gebauten, gut genährten Jungen keine besonderen Veränderungen an den Organen. Die Kniegelenke zeigten keinerlei Schwellung, keine Einschränkung der Beweglichkeit, dagegen zeigte sich der Tuberositas tibiae entsprechend jederseits eine auffallende knochenharte Prominenz; an dieser Stelle wurden auch die Schmerzen lokalisiert.

Der Verlauf der Affektion war sehr langwierig. Die Beschwerden haben allerdings mit der Zeit nachgelassen. Bei der Wiedervorstellung am 2. V. 1906 (also etwa $1^1/_2$ Jahr nach Beginn der Krankheit) gibt L. noch an, beim Knien Schmerzen zu haben, bei Anstrengung ermüdet er leicht. Der objektive Befund ist folgender: Auf beiden Seiten ist die Tuberositas tibiae auffallend prominent und zwar links stärker wie rechts (siehe Figur 1 und 2). Die Verdickungen sind knochenhart, sie beginnen $3^1/_2$ cm unterhalb der Kniescheibe, sind etwa 3 cm lang und 3 cm (links) bezw. $2^1/_2$ cm (rechts) breit. Haut nicht verändert, es besteht kein Druckschmerz; Kniegelenke zeigen völlig normale Konturen

Fig. 1.
Linkes Knie. Fall 1.

Fig. 2.
Rechtes Knie. Fall 1.

und freie Beweglichkeit, Schleimbeutel nicht vergrößert, speziell auch nicht die Bursae praetibialis und subpatellaris infragenualis.

Die Maße betragen:

	R.	L.		
Wade	34,0 cm	33,5 cm		
Knie	34,6 „	33,6 „	oberhalb	der Patella
	35,0 „	34,2 „	Mitte	
	33,2 „	33,0 „	unterhalb	
Oberschenkel . .	46,5 „	45,3 „	20 cm oberhalb der Patella.	

Die Röntgenaufnahmen ergaben folgendes:

Rechtes Knie (Figur 3): Zungenförmiger Fortsatz der Tibiaepiphyse nach der Tibiadiaphyse zu unregelmäßig begrenzt, so daß der zwischen ihnen befindliche Knorpelstreifen z. T. unterbrochen erscheint. Vordere Kontur des Fortsatzes verläuft konvexer als gewöhnlich (wodurch die Pro-

minenz hervorgerufen ist), äußere Schichten dicht, 2—3 mm nach innen besteht eine deutliche Rarefizierung des Knochengewebes, kleiner, unregelmäßig umgrenzter, exostosenartiger Knochenschatten vor der vorderen Tibiafläche, etwa in Höhe der Hauptepiphysenlinie.

Linkes Knie (Fig. 4): Sehr unregelmäßiges Verhalten des Epiphysenfortsatzes. Die dem Knorpelstreifen nach der Tibiadiaphyse zu entsprechende bogenförmige Linie sehr undeutlich; vordere Begrenzung des Fortsatzes stärker konvex als gewöhnlich, äußere Schichten dicht, 2 mm nach hinten unregelmäßiger, dunkler, längsverlaufender Streifen, der rarefiziertem Knochengewebe zu entsprechen scheint, unmittelbar unterhalb der Hauptepiphysenlinie an der Vorderfläche der Tibia ein über hanfkorngroßer, exostosenartiger Vorsprung.

Fig. 3.
Rechtes Knie. Fall 1.

Fall 2. Hermann H. Müllerssohn, geb. 9. VI. 1891, suchte die Poliklinik am 9. Mai 1905 mit der Angabe auf, daß er seit ungefähr 1 Jahr Schmerzen in beiden Knien habe. Diese waren allmählich, ohne bekannte Veranlassung entstanden, eine Verletzung irgendwelcher Art war nicht vorhergegangen, sie traten beim Gehen und Knieen auf. Die Beschwerden wurden bald in dem rechten Beine stärker als im linken, auch bemerkte er, daß sich eine Verdickung an den der Tuberositas tibiae beiderseits entsprechenden Stellen herausbildete. Keine hereditäre Belastung nachweisbar, sonst stets gesund gewesen.

Status: Großer, kräftig gebauter, gut genährter, sonst gesunder Junge. Kniegelenke zeigen normale Konturen und freie Beweglichkeit. Tuberositas tibiae beiderseits prominenter als gewöhnlich, und zwar rechts stärker als links. Keine den Schleimbeuteln entsprechende Schwellung. Ansatzstellen der Quadricepssehnen schmerzhaft bei Druck, wie bei Bewegung. Die Röntgendurchleuchtung des (am meisten veränderten) rechten Knies ergibt folgenden Befund:

Epiphysenfortsatz vollständig entwickelt. Die den knorpeligen Teilen entsprechende Linie zwischen Epiphysenfortsatz und Tibiadiaphyse verläuft unregelwäßig wellig, auch ist sie den mittleren Partien des Fortsatzes entsprechend breiter als gewöhnlich. Auch die Form des schnabelförmigen Fortsatzes zeigt Abweichungen, er ist an seinem unteren Ende kolbig verdickt, in der Mitte sehr dünn und trägt periostale Knochenauflagerungen.

die an seinem unteren Ende mehr rundlich knopfförmig sind, während sie in Höhe der Hauptepiphysenlinie flach erscheinen.

Verlauf: Bei seiner Wiedervorstellung am 4. VII. 1906 gibt H. an, daß die Beschwerden sich allmählich verloren haben, und zwar verspürt er links seit Anfang des Jahres keine Schmerzen mehr, rechts erst seit kurzem.

Die objektive Untersuchung ergibt bei im übrigen normalen Verhältnissen eine Prominenz der Tuberositas tibiae, die besonders rechterseits stark ausgesprochen ist.

Fig. 4.
Linkes Knie. Fall 1.

Die Röntgenaufnahmen der Kniee ergeben, daß die Verschmelzung des Epiphysenfortsatzes mit der Diaphyse größtenteils erfolgt ist, die Prominenz ist durch Verdickung des Knochens hervorgerufen.

Die Maße betragen:

	R.	L.
Wade	35,8 cm	35,2 cm
Kniemitte	37,0 „	37,0 „
Oberschenkel 20 cm oberhalb der Patella	46,8 „	47,0 „

Fall 3: Arno K., geb. am 13. VI. 1891, klagt seit Mitte Dezember 1905 über Schmerzen im rechten Knie, die allmählich entstanden sind, ohne daß ein Fall oder Stoß vorhergegangen wäre; sie machen sich besonders beim Knieen bemerkbar. Ziemlich gleichzeitig fühlte er eine geringe Verdickung an der Tuberositas tibiae. Bei der ersten Untersuchung

am 19. I. 1906 zeigte sich die rechte Tuberositas tibiae deutlich prominenter als die linke (vergl. Fig. 5 und 6), hier wurden auch die Schmerzen lokalisiert. Es handelte sich um einen sonst gesunden, hereditär nicht belasteten Junge.

Der Verlauf war auch hier ein chronischer. Am 29. IV. 1906 gab K. an, daß die Schmerzen ziemlich unverändert geblieben wären, immerhin sind sie nicht bedeutend, treten weder in der Ruhe auf, noch beim Gehen, Treppensteigen; Bewegungen im Kniegelenk sind frei und schmerzlos, kein Ermüdungsgefühl. Die Verdickung ist kaum größer geworden. Das Kniegelenk zeigt sonst völlig normale Verhältnisse, auch zu den Seiten der

Fig. 5.
Linkes Knie normal. Fall 3.

Fig. 6.
Rechtes Knie verändert. Fall 3.

Quadricepssehne keine Schwellung. Die Patellae stehen gleich hoch. Ein schmerzhafter Druckpunkt besteht 5 cm unterhalb des unteren Randes der Patella.

Die Maße betragen:

	R.		L.		
Wade	32½	cm	32¼	cm	
Umfang des Unterschenkels in Höhe der Tuberositas	30	„	29½	„	
Knie	32½	„	32½	„	oberhalb der Patella
	33	„	33¼	„	Mitte der Patella
	32½	„	32½	„	unterhalb der Patella
Oberschenkel, 20 cm oberhalb der Patella	45	„	46	„	

Die Röntgenaufnahme ergibt links normale Verhältnisse (Fig. 7), rechts Veränderungen am schnabelförmigen Fortsatz (Fig. 8); dieser zeigt

statt der typischen Kontur eine unregelmäßige Begrenzung sowohl nach den knorpeligen Teilen hin, als auch auf der periostalen Seite, dort finden sich auch Knochenauflagerungen. Der den knorpeligen Partien entsprechende Streifen zwischen Epiphysenfortsatz und Diaphyse erscheint breiter als gewöhnlich. Gleichzeitig sind auch die vor dem Epiphysenfortsatz gelegenen Weichteile verdickt.

Fig. 7.
Linkes Knie normal. Fall 3.

Fig. 8.
Rechtes Knie verändert. Fall 3.

Was hat man nun von diesen Fällen zu halten?

Wie ich schon erwähnte, sind analoge Beobachtungen von Osgood und Schlatter auf Grund der Röntgenbilder für Rißfrakturen des schnabelförmigen Fortsatzes der oberen Tibiaepiphyse erklärt worden. Dieser Fortsatz entwickelt sich ja durchschnittlich mit 13—15 Jahren (es kommen da erhebliche Schwankungen vor) von der Epiphyse aus, er legt sich über die Vorderfläche der Tibia, wie die aus dem Munde herausgestreckte Zunge über Unterlippe und Kinn. Ein besonderer Knochenkern bildet sich noch an der Stelle der Tuberositas tibiae, der dem Epiphysenfortsatz entgegenwächst und sich mit ihm vereinigt, was im allgemeinen mit 15 Jahren der Fall ist. Nach der Tibiadiaphyse zu besteht dann immer noch eine Knorpellage, die erst viel später

durchschnittlich bis zum 20. Lebensjahre verknöchert. Schlatter führt nun an, daß an der Verbindungsstelle der Tuberositas tibiae mit dem Epiphysenfortsatz ein Locus minoris resistentiae gegeben sei, so daß es auch bei geringfügigen Gewalteinwirkungen zu Fraktur oder Abriß an diesen Stellen kommen könnte. Es läßt sich gar nicht leugnen, daß diese Ansicht außerordentlich plausibel erscheint und auch die Röntgenbilder (bzw. die klinischen Symptome, der Operationsbefund) bestätigen bei einem Teil der Fälle die Deutung als Fraktur durchaus. Unterzieht man die Kasuistik seit 1896 einer Durchsicht, so sind etwa elf Fälle ohne weiteres als wirkliche Frakturen aufzufassen, es sind dies die Fälle von Willems (6), Friis (7), Lotheißen (8), zwei Fälle Schlatters (loc. cit.), von Wollenberg (9), Mohr (10), Ware (11), Gaudier und Bouret (loc. cit.), Lanz (12), Makins (loc. cit.). Bei fünf anderen Fällen wird die Krankheit anamnestisch auf ein Trauma zurückgeführt und die Annahme einer Fraktur erscheint möglich[1]) (1 Fall von Donoghue (13), 1 von Ware (loc. cit.), 1 von Makins (loc. cit.), 2 Fälle von Lanz (loc. cit.)).

Es bleiben dann aber noch 10 Fälle, wo ein Trauma anamnestisch nicht zu eruieren ist (4 Fälle Schlatters, 3 Fälle von Lanz, 1 Fall von Makins, 1 von Winslow (16), 1 von Lesser (17)). Auch in meinen 3 Fällen ist ein Trauma durchaus auszuschließen. Es sind ganz verständige Jungen und ich habe sogar versucht, ein Trauma hineinzuexaminieren.

Man kann natürlich den Einwand machen, daß man bei Knaben in diesen Jahren ein Trauma überhaupt nicht ausschließen kann, auch bietet ja die Geschichte des Schwellfußes (der Metatarsusfraktur) eine gewisse Analogie. Ich muß diesen Einwand gelten lassen und fühle mich auch nicht berechtigt, reproduzierte Röntgenbilder umdeuten zu wollen und daraufhin diesen oder jenen Fall aus der Gruppe der Frakturen auszuscheiden.

Es ist aber auch schon eine andere Deutung vorgebracht worden und zwar von Winslow (loc. cit.) auf Grund eines Falles von doppelseitiger Affektion. Er faßt den Prozeß als einen entzündlichen auf, in Gestalt einer rarefizierenden Osteoitis und ossiffizierenden Periostitis. Da der Fall von ihm operativ

1) Keine weiteren Angaben habe ich über 3—4 Fälle Webers (14), sowie über 5 weitere Fälle Schlatters (14) gefunden. Polands Arbeit (15) ist mir nicht zugänglich.

behandelt wurde und das Röntgenbild meinem Fall 3 sehr ähnlich ist, will ich ihn kurz anführen.

Es handelte sich um einen 14jährigen Knaben, der ohne traumatische Veranlassung knochenharte Anschwellungen der Tuberositas tibiae beiderseits bekam, verbunden mit Schmerzen bei Flexion der Kniee. Da der Zustand sich trotz Fixation und anderen Maßnahmen 2 Monate lang nicht besserte, incidierte Winslow. Er fand stark verdicktes Periost, darunter erweichten Knochen, der ausgeschabt wurde. Der Junge war später beschwerdefrei.

Auch Lanz spricht in seiner Arbeit von traumatischen Störungen des Ossifikationsprozesses, die gelegentlich nicht von der Abrißfraktur zu differenzieren wären, und Koenig (17) warnt davor, „bestimmte Knochenveränderungen, welche an derselben Stelle und unter denselben Bedingungen vorkommen", mit derartigen Rißfrakturen zu verwechseln.

Meine Ansicht geht dahin, daß für die 3 Fälle meiner Beobachtung weder die Anamnese, noch der Verlauf, noch auch das Röntgenbild die Annahme einer Fraktur gerechtfertigt erscheinen läßt und ich glaube ferner, daß derartige Beobachtungen sich noch im Laufe der Zeit mehren werden und daß sich eine Gruppe von Fällen zusammenfassen lassen wird, die das Gemeinsame haben, daß in der Adoleszenz sich spontan allmählich schmerzhafte Schwellungen der Tuberositas tibiae einseitig oder doppelseitig entwickeln, die wohl als Störungen in der normalen Knochenentwicklung, des Ossifikationsprozesses aufgefaßt werden können. Auf den Röntgenbildern sieht man statt der typischen Kontur der ossifizierten Partien eine Regellosigkeit in der Ossifikation der Teile, eine unregelmäßige Begrenzung des schnabelförmigen Fortsatzes sowohl nach den knorpeligen Teilen als auch nach dem Perioste zu, periostale Knochenauflagerungen, z. T. isoliert vorspringend. Der den knorpeligen Partien entsprechende Streifen zwischen Epiphysenfortsatz und Diaphyse erscheint breiter als gewöhnlich. Ob es sich dabei um entzündliche Veränderungen handelt oder um pathologische Vorgänge an der Knorpelknochengrenze, die denen bei Genu valgum adolescentium näher stehen, d. h. also zur Spätrachitis Beziehung haben, das ließe sich nur durch histologische Untersuchungen feststellen, die zurzeit noch nicht vorliegen.

Der Verlauf der Erkrankung ist ein chronischer, er kann sich über 1 Jahr hin erstrecken; trotzdem ist die Prognose als gut zu bezeichnen, da die Schmerzen schließlich mit dem Eintritt

der Verschmelzung von Epiphysenfortsatz und Diaphyse verschwinden (Fall 2) und andere Folgen als die Prominenz der Tuberositas tibiae nicht zurückzubleiben scheinen. Wenn ich somit glaube, daß für eine Anzahl dieser Fälle die Auffassung als rein traumatische Affektion, als Fraktur nicht zu Recht besteht, so bin ich doch anderseits weit entfernt, die traumatischen Schädigungen, denen diese leicht lädierbaren Teile insbesondere beim Springen und Turnen ausgesetzt sind, als belanglos für die Entstehung der Krankheit anzusehen. Das Prävalieren des männlichen Geschlechtes spricht ja dafür; finden sich doch unter sämtlichen Fällen nur 3 weibliche Patienten.

Den oben geschilderten Fällen von Verdickung der Tuberositas tibiae möchte ich noch 3 Beobachtungen Riedels anfügen, die mit den ersteren eine gewisse Ähnlichkeit nicht verkennen lassen, sich aber von ihnen dadurch unterscheiden, daß erstens die Stelle der Verdickung nicht der Ansatzstelle der Quadricepssehne entspricht, wie bei den erstgenannten, sondern oberhalb derselben liegt, daß weiterhin die Knochenverdickungen größere Dimensionen angenommen haben, so daß man geradezu von Exostosenbildung sprechen muß, schließlich daß, wenigstens bei 2 Fällen, ein Trauma vorhergegangen ist.

Fall I: F. W., geb. 14. VII. 1888, Gymnasiast aus Gera, wurde am 16. III. 1904 in die Klinik aufgenommen. Er stammt aus gesunder Familie und ist selbst, abgesehen von Influenza, stets gesund gewesen. Seit 4 Jahren leidet er an Schmerzen an der Vorderseite des rechten Schienbeins unterhalb der Kniescheibe, die zeitweise auftreten, hauptsächlich beim Turnen, längeren Gehen, bisweilen aber auch nachts. Einige Zeit nach dem Auftreten der Schmerzen bemerkte er eine Verdickung daselbst, die langsam zunahm. September 1903 nahmen die Beschwerden nach einem Fall vom Rade zu. Ähnliche Veränderungen mit ähnlichen, nur geringeren Beschwerden entwickelten sich seit März 1904 am linken Knie. Er führt die Entstehung des Leidens auf seine Gewohnheit zurück, die Kniee fest gegen die Schulbank anzustemmen, beim Turnen hat er sich auch öfter ans rechte Knie gestoßen.

Status: Seinem Alter entsprechend gebauter, sonst gesunder Junge. Anschwellungen in der Gegend der Tuberositas tibiae beiderseits, rechts viel stärker wie links. Beiderseits besteht Druckschmerz neben dem Ligamentum patellae. Bei der Palpation rechts hat man das Gefühl, als ob vor der Verdickung noch eine verschiebliche Resistenz wäre, die mit dem Ligamentum patellae zusammenhängt. Das Röntgenbild (siehe Fig. 9) des rechten Knies ergibt an der Knorpelfuge des Epiphysenfortsatzes und der Tibiadiaphyse keine wesentlichen Veränderungen, dagegen sitzt dem Epiphysenfortsatz nashornförmig eine Exostose auf, die an

ihrer Spitze helle Flecke aufweist, die mit Wahrscheinlichkeit als Knorpelherde gedeutet werden können.

Operation am 18. III. 1904 (Geh.-R. Riedel): Ein Schnitt an der Außenseite des rechten Lig. patellae legt eine haselnußgroße Bursa sub lig. patellae frei mit chronisch entzündlichen Veränderungen: Wandververdickung, leichte Zottenbildung, mit gelblicher, seröser Flüssigkeit erfüllt; in dieser freischwimmend ein schwarzblau gefärbtes, weiches, rundliches Körperchen, das wohl einer abgedrehten Zotte entspricht. Stiel nicht mehr zu sehen. Exstirpation der Bursa, Naht, kleiner Gazetampon. Verlauf ohne Störung. Am 22. III. Nähte und Tampon entfernt, 3 Wochen p. op. entlassen.

Da die Beschwerden fortbestehen:

II. Operation am 7. XI. 1904 (Geh.-R. Riedel).

Neue Incision ergibt, daß die Knochenwucherung, die schon am 18. III. 1904 konstatiert und auch auf der Röntgenplatte nachweisbar war, mehr median sitzt. Deshalb wurde sie bei der 1. Operation nicht gesehen; sie trägt oben Knorpel; Abmeißelung des ganzen Knochenvorsprunges. Die linkerseits gleichfalls bestehende Exostose wird gleich mit entfernt.

Fig. 9.
Rechtes Knie. Fall I.

Endresultat: Bei seiner Wiedervorstellung September 1906 gibt W. an, daß sich seine Beschwerden nach der Operation allmählich verloren haben, 1 Jahr p. op. war er ganz beschwerdefrei und ist es seitdem noch. Er kann Radfahren, Springen, Fußtouren machen, auch Knieen. Die Kniee sind frei beweglich keine Veränderungen der Gelenke zu finden, Tuberositas tibiae springt beiderseits etwas stärker als gewöhnlich vor, und zwar rechts mehr wie links. An der Außenseite des Lig. patellae jederseits eine 9 cm lange, rechts bis 1 cm, links 1,3 cm breite, verschiebliche Längsnarbe. Druck auf die Tuberositas tibiae und auf Lig. patella nicht schmerzhaft.

Die Maße betragen:

	R.	L.
Wade	36 cm	36 cm
Oberschenkel, 20 cm oberhalb der Patella	50 „	50 „

Fall II: A. E., 16 Jahre alt, Tischlerlehrling, aufgen. am 13. VII. 1904. Eltern und Geschwister gesund. Mit 8 Jahren Lungenkatarrh. Ostern 1904 flog ihm ein Stück Holz gegen die Vorderseite des rechten Knies. Erst 4 Wochen später stellten sich Schmerzen ein, die allmählich bei ge-

ringer Schwellung stärker wurden. Sie traten morgens und abends mehr hervor, insbesondere bei stärkerer Beugung im Knie.

Status: Mittelkräftiger Junge. Gegend der Tuberositas tibiae rechterseits etwas geschwollen. Umfang, über der Tuberositas gemessen, rechts 33, links $32\frac{1}{2}$ cm. Bewegungen im Kniegelenk völlig frei, keine Krepitation. Starke Flexion etwas schmerzhaft. Ebenso klagt E. bei längerem Stehen über Schmerzen, beim Schwimmen wird ihm das Knie „steif".

Die Röntgenaufnahme ergibt 2 Exostosen an der Vorderfläche der der Tibia, die oberste ca. $1\frac{1}{2}$ cm unterhalb der oberen Tibiafläche, Knochen sonst unverändert.

Fig. 10.
Rechtes Knie. Fall III.

Operation: 5. VIII. 1904 (Geh.-R. Riedel). Incision medial vom Lig. patellae ergibt ganz gesunden Knochen. Endlich, nach langem Suchen, wird eine stark dilatierte Bursa sub Lig. pat. gefunden. Auf der hinteren Fläche des Ligaments, in die Bursa hineinscheinend, eine mit Knorpel überzogene, rundliche, auf dem Ligamentum festgewachsene Knochenmasse. Seitlich von derselben sitzt ein Knorpelstück mit dem Os tibiae vereinigt. Bursa selbst ohne Flüssigkeit, Wände etwas entzündet, bleibt intakt, während Knorpel- resp. Knochenstücke entfernt werden.

Resultat: Der Verlauf bot nichts Besonderes. Laut brieflicher Mitteilung September 1906 ist E. ohne besondere Beschwerden, nur das Knieen ist etwas empfindlich.

Fall III: Max T., Gymnasiast, geb. am 2. II. 1889, stieß sich vor 3 Jahren beim Hechtsprung über den Kasten ans rechte Knie. Es trat sofort eine Anschwellung auf, T. konnte nur mit Schmerzen gehen, mußte einen Tag liegen. Es bildete sich eine knöcherne Verdickung in der Gegend der Tuberositas tibiae heraus, die allmählich größer wurde.

Bei der Untersuchung am 19. VIII. 1905 zeigt das Röntgenbild (siehe Fig. 10) eine deutliche Exostosenbildung am schnabelförmigen Fortsatz.

Die am 23. IX. 1905 vorgenommene Operation (Geh.-R. Riedel) bestätigte den Befund. Schnitt bogenförmig von der Seite, Abmeißelung der Exostose, deren Ausgangspunkt die zwischen Epiphysenfortsatz und Tibiadiaphyse gelegene Knorpelschicht ist.

Verlauf ohne Störung. Nach der Operation hörten die Beschwerden vollständig auf. Bei der Wiedervorstellung September 1906 gibt T. an, ganz beschwerdefrei zu sein, er kann gut gehen, turnen, auch knieen. Knie frei beweglich, 12 cm lange, 3 mm breite verschiebliche Narbe an

der Außenseite des r. Lig. patellae. Tuberositas rechts etwas prominenter als normal und links.

Die Maße betragen:

	R.	L.
Wade	36 cm	35,2 cm
Oberschenkel, 20 cm oberhalb der Patella	49 „	48,3 „

Die Röntgenaufnahme ergibt nichts Wesentliches.

Resumieren wir diese 3 Fälle, so treten also bei Knaben in der Adoleszenz (Beginn mit 12 Jahren [Fall I und III], mit 16 Jahren Fall II) exostosenartige Knochenwucherungen am schnabelförmigen Fortsatz der oberen Tibiaepiphyse auf, einmal unmittelbar im Anschluß an ein Trauma (Fall III), einmal 4 Wochen nach einem solchen (Fall II), einmal kann man nur von einer traumatischen Reizung (Fall I) sprechen. Die Fälle unterscheiden sich von den gewöhnlichen hier vorkommenden Frakturen durch die Progredienz der Knochenwucherung, die besonders bei Fall I und III sehr deutlich hervortritt. Diese Progredienz fehlt ja den zuerst von mir geschilderten 3 Fällen anscheinend. Die Ähnlichkeit ist jedoch insofern unverkennbar, als auch bei diesen exostosenartige Knochenwucherungen oberhalb des Ansatzes der Quadricepssehne im Beginn der Entwicklung sind, so daß die Möglichkeit nicht auszuschließen ist, daß es sich gewissermaßen um Formes frustes der später geschilderten Gruppe handelt. Letztere ist als Exostosenbildung am schnabelförmigen Fortsatz zu bezeichnen und ich halte die Annahme für nicht unberechtigt, daß es sich dabei um Bildungen handelt, welche den epiphysären Exostosen analog sind. Die Fälle verdienen aus dem Grunde ein besonderes Interesse, weil sie eine anscheinend öfter vorkommende Lokalisation der Exostosen zeigen, die bisher wenig beobachtet worden ist, da der Lieblingssitz derselben ja bekanntlich ein anderer ist, nämlich zwischen Spina und Condylus internus tibiae an der vorderen inneren Fläche des Schienbeins.

Die Affektion war einmal doppelseitig, zweimal einseitig. Das Wachstum war ein langsames: die Zeitdauer vom Beginn der Erkrankung bis zur Operation betrug nur im II. Falle $^1/_4$ Jahr, im übrigen 3, bez. 4 Jahre. Trotz dieser Zeit war die Größe der Wucherungen nicht sehr bedeutend (bis lambertsnußgroß.) Der knorpelige Überzug der Exostosen bedarf keiner Erklärung, wenn man sie als cartilaginäre Exostosen auffaßt, doch liegt auch die Möglichkeit vor, daß er traumatischen Ursprungs (durch Abscherung im Sinne Roux's entstanden) ist.

Von Folgezuständen ist die Beteiligung des subligamentären Schleimbeutels zu erwähnen, die einmal sehr deutlich war, in Gestalt eines typischen Hygroms, ein zweites Mal bestand nur eine leichte Entzündung der Schleimbeutelwandung.

Interessant ist die Veränderung des Lig. patellae in Fall II. Hier hatte sich entsprechend der Exostose an der Hinterseite des Ligaments eine umschriebene, überknorpelte Knochenplatte entwickelt, die wohl als Produkt einer traumatischen Reizwirkung aufzufassen ist.

Als subjektive Symptome bestanden Schmerzen am Sitze der Exostosen.

Die Diagnose kann nicht unerhebliche Schwierigkeiten bieten, vorausgesetzt, daß der Prozeß sich einseitig entwickelt. Ist die Verdickung noch nicht erheblich, so können neben der Fraktur des schnabelförmigen Fortsatzes Herde tuberkulöser oder infektiös osteomyelitischer Natur in Frage kommen. Ist die Wucherung umfangreicher, so handelt es sich darum, die maligne Neubildung, also das Sarkom, auszuschließen, das klinisch ein ähnliches Bild geben kann. Auch im Fall III, war mit dieser Möglichkeit gerechnet und vor der Operation die ev. Ablatio in Betracht gezogen worden. Das Röntgenbild wird in solchen Fällen meist die Entscheidung treffen lassen, insofern als der intakte Markraum einen myelogenen Tumor nicht in Frage kommen läßt, die zirkumskripte, spitz prominierende Form der Wucherung eher an eine Exostose als an eine periostale Sarkombildung denken läßt, bei der im allgemeinen mehr eine diffuse, im Vergleich zur Höhe sehr breite Verdickung besteht.

Die Prognose ist als gut zu bezeichnen, da die chirurgische Therapie, die Abmeißelung der Exostose normale Verhältnisse herbeiführt.

Literaturverzeichnis.

1. Makins, Three Cases of separation of the descending process of the upper tibial epiphysis in adolescents. Lancet 1905, II, p. 213, July 22.
2. Key, Lancet 1827, Vol. II, p. 32.
3. vgl. Gaudier et Bouret, De l'arrachement de la tubérosité antérieure du tibia. Rev. de chir. 1905, XXVe année, Sept., No. 9.
4. Osgood, Lesions of the tibial tubercle occurring during adolescence. Boston med. and surg. journ. 1903, Jan. 29. Ref. Zentralbl. f. Chir. 1903, Nr. 25, S. 665.

5. C. Schlatter, Verletzungen des schnabelförmigen Fortsatzes der oberen Tibiaepiphyse. Beitr. z. klin. Chir. 1903, Bd. 38, S. 874.
6. Willems, Annal. de la Soc. belge de Chir. séance du 8 déc. 1897, p. 222.
7. Friis, Fract. tuberos. tib. Hospit. Tidende 1898, Bd. VI, Nr. 19, S. 485.
8. Lotheißen, Die Rißfraktur der Tub. tibiae. Beitr. z. klin. Chir. 1899, Bd. 24, H. 3, S. 694.
9. Wollenberg, Abrißfraktur der Tuberositas tibiae. Deutsche med. Wochenschr. 1904, Nr. 43, S. 1566.
10. Mohr, Die unvollständigen Abrißbrüche der Tuberositas tibiae. Monatsschrift f. Unfallheilkunde 1904, Nr. 8. Ref. Deutsche med. Wochenschr. 1904, Nr. 39, S. 1447.
11. Ware, Fracture of the tibial tubercle. Annals of surgery 1904, Nov., S. 739.
12. Lanz, Abrißfraktur des schnabelförmigen Fortsatzes der oberen Tibiaepiphyse. Wien. klin. Rundschau 1905, 20. Aug., Nr. 33, S. 577.
13. Donoghue, Avulsion of the tibial tubercle occurring in a girl of thirteen. Boston med. and surg. journ. 1903, Juni 11. Ref. Zentralbl. f. Chir. 1903, Nr. 39, S. 1087.
14. Edmond Weber, A propos de la découverte de la vraie nature d'une lésion du genou (fissure osseuse) méconnue jusqu'à présent. Rev. méd. de la Suisse Romande 1903, Nr. 11, Nov., S. 733.
15. Poland, Traumatic Separation of the Epiphyses 1901.
16. K. Winslow, Symmetrical inflammation of the epiphyseal Beak of the tibia. Annals of surg. 1905, Febr., p. 278.
17. L. v. Lesser, Eine seltenere Erkrankung am Knie. Deutsche med. Wochenschrift 1906, Nr. 12, S. 465.
18. Koenig, Lehrbuch der spez. Chir., Bd. III, S. 637.

XXV.

Aus der chirurgischen Abteilung des Krankenhauses Bethanien in Berlin.

Über mechanischen Ileus bei akut-entzündlichen Abdominalerkrankungen.

Von

M. Martens.

Daß Verwachsungen und Stränge nach Ablauf peritonealer Entzündungen — oft als Folge von Operationen — häufig zu Ileus führen, ist längst bekannt. Viel diskutiert worden ist auch der postoperative Ileus. Seltener und darum weniger bekannt ist der mechanische Ileus im Verlaufe akut-entzündlicher Erkrankungen, der unabhängig von etwaigen Operationen auftreten kann. Seine Erkennung ist gerade hier sehr schwierig, weil er so leicht mit der Peritonitis verwechselt werden könnte, in deren Gefolge er auftritt. Mc. Williams [1]) und Federmann [2]), welcher aus dem Moabiter Krankenhaus über einige Fälle von Adhäsionsileus im Verlauf einer eitrigen Perityphlitis auf dem Chirurgenkongreß von 1904 berichtete, haben wohl recht, wenn sie der Meinung Ausdruck geben, daß eine Reihe von Fällen, nach einer operierten oder nicht-operierten Appendicitis, unter der Diagnose Peritonitis zugrunde geht, bei denen es sich in der Tat um mechanischem Ileus gehandelt hat. Bei den peritonealen Entzündungen handelt es sich ja zumeist um den sogenannten paralytischen, dynamischen Ileus, seltener den mechanischen. Die klinische Unterscheidung wird nicht immer möglich sein, wenigstens wenn man nicht Gelegenheit hat, den Fall von Beginn an zu beobachten, sie ist aber von außerordentlicher

1) Med. and surgic. Report of the Presbyterian Hospital 1904.
2) v. Langenbecks Archiv, 75. Bd., S. 962.

Bedeutung für die Prognose und die Therapie. Deswegen erfordern diese — wenn auch selteneren Fälle — besonderes Interesse und daher mag es gerechtfertigt erscheinen, einige einschlägige Beobachtungen mitzuteilen.

Eine Zusammenstellung der sich mehrenden Literatur möchte ich nicht geben; ich verweise auf die Arbeiten und Literaturangaben von Broca[1]), Mc. Williams, Federmann, Sonnenburg[2]), Sprengel[3]) und Wilms[4]).

Wenn wir von dem Ileus absehen, der durch die allmählich bindegewebig und oft zu Strängen gewordenen Verklebungen und Adhäsionen verursacht wird, so kann er im Verlaufe von entzündlichen Prozessen entstehen durch fibrinöse, oft multiple Verklebungen, u. U. mit folgenden Abknickungen, Torquierungen, bezw. Volvulus einer oder mehrerer Darmschlingen. Ein namentlich im Becken gelegener Abszeß kann — abgesehen von seinen Folgen im Sinne einer Darmlähmung — durch mechanischen Druck zu mehr oder weniger bedenklichen und ausgesprochenen Ileussymptomen führen („Einengungssymptomen" Sprengels). In einem Abszeß kann eine Schlinge aber auch durch die den Abszeß abschließenden Verklebungen so abgeschnürt werden, daß ausgesprochenster Ileus entsteht (vgl. Fall 5). Daß Verklebungen von Darmschlingen an Tampons oder Drains im Anschluß an Operationen zu Ileus führen können, will ich nur nebenbei erwähnen, diese Fälle würden zum postoperativen Ileus zu rechnen sein.

Die zum Ileus führende, peritoneale Entzündung ist in den meisten Fällen eine Appendicitis oder eine Erkrankung der weiblichen Genitalien, kann aber auch durch andere Ursachen bedingt sein.

Den ersten Fall von Ileus bei akuter Perityphilitis in Bethanien hatte ich Gelegenheit zu behandeln Ende 1903.

Fall 1. Ein 16jähr. Kellner O. B. wird am 22. XII. 1903 aufgenommen. Vor 6 Tagen mit rechtsseitigen Leibschmerzen erkrankt. Völlige Appetitlosigkeit. An den beiden letzten Tagen Erbrechen, Leibschmerzen heftiger, auch in der linken Seite und in der Nabelgegend.

Status: Kräftiger Mensch. Temp. 39,0, Puls 96. Bauchdecken gespannt. Rechts 4fingerbreite Dämpfung und erhebliche Schmerzhaftigkeit.

---

1) Gaz. hebdom. de méd. et de chir. 1901, Nr. 38.

2) a) Pathologie und Therapie der Perityphlitis, 1905. — b) Zentralbl. f. Chir. 1903.

3) Sprengel, Appendicitis. Deutsche Chirurgie, 1906.

4) Wilms, Ileus. Ebenda.

Im Laufe der nächsten Stunden Zunahme der Leibschmerzen, auch in Nabel- und Magengegend der Resistenz rechts.

22. XII. Operation: Rechtsseitiger Schrägschnitt. Die Bauchmuskulatur zum Teil sulzig infiltriert, ebenso das Peritoneum. Dünndarmschlingen grauweiß belegt, aus der freien Bauchhöhle entleert sich trübseröse Flüssigkeit, etwa $^1/_2$ Tasse voll, dann nach Beiseitedrängen der Dünndarmschlingen durch Bauchtücher und Haken aus dem kleinen Becken eine reichliche Menge gelbgrauen, stinkenden Eiters. Das Cöcum reicht tief herab und an ihm hängt nach unten der 2 cm vom Abgang perforierte und von hier an völlig gangränöse Processus, etwa 8 cm lang. Exstirpation. Drainage und Tamponade.

In den nächsten Tagen nach der Operation völliges Abklingen aller Erscheinungen und Wohlbefinden. Nach 6 Tagen Leibschmerzen und Erbrechen von gut 1 Liter Mageninhalt Erst Morphium, mittags und abends Atropin. Erbrechen hört zunächst auf, kehrt dann aber wieder. Grünliche, nicht kotige Massen erbrochen. Leib wird aufgetrieben, tympanitisch, Leber nach oben gedrängt, Darmschlingen deutlich sichtbar, Blähungen gehen reichlich ab, Stuhl trotz Einläufe nicht. Anfallsweise Leibschmerzen. Wunde sieht gut aus, Entfernung des Drains und der Tampons ohne Erfolg. Ein Abszeß läßt sich im Bauch nirgends nachweisen. Keine Temperatursteigerung, Puls allmählich frequenter, zeitweise bis 128 und 140. Atropin ohne Erfolg.

2. I. Blähungen gehen nicht mehr ab. Leib noch mehr aufgetrieben. Darmschlingen treten links sehr deutlich vor, nur anfallsweise starke Schmerzen, dabei laut hörbares Kollern. Heute ergibt die Rektaluntersuchung starke schmerzhafte Vorwölbung. In der Annahme, daß es sich vielleicht um ein Douglasabszeß handelt, Punktion mit feiner Kanüle, die flüssigen, gelbbraunen Kot ergibt. Punktion mehrerer in der noch weit offenen Wunde vorliegender Schlingen ohne wesentlichen Erfolg, eine Schlinge zieht sich dabei zurück. Leukocyten: 30000.

Sofortige Operation: Schnitt in der Medianlinie unterhalb des Nabels mit seitlichem Querschnitt unten rechts, um die in der alten Wunde punktierten Darmschlingen zu kontrollieren.

Dünndarmschlingen aufgetrieben, gerötet, mit zum Teil schon in Organisation begriffenem Fibrin bedeckt und vielfach miteinander verklebt. Eine frei im kleinen Becken liegende Schlinge zeigt eine fast völlige Abknickung durch Drehung ihrer Schenkel um ihre Achse über einen schmalen Fibrinbelag. Mit der Umgebung ist die Schlinge nicht verklebt oder verwachsen. Der Dünndarm abwärts kollabiert, füllt sich. Lösen der Verklebung. Dicht über dieser Stelle findet man die feine Öffnung, von von der rektalen Punktion herrührend, aus der Gas hörbar ausströmt. Zur Entlastung des Darmes Punktion mit Trokar und Entleerung reichlichen Darminhalts, dann Übernähung. Eine Punktionsöffnung nach der alten Operationswunde hin nicht zu finden. Der Sicherheit wegen aber nach der Gegend hin Gazestreifen und Lagerung einer tiefen, geblähten Schlinge in die Nähe derselben, zur event. Anlegung einer Darmfistel, falls der Ileus fortbestehen sollte. Sonst Schluß der Wunde.

Da das Erbrechen fortbesteht, nach 2 Tagen Punktion der Darmschlinge mit Trokar, Einschieben eines dünnen Nelatonkatheters, Entleerung von

viel dünnem Darminhalt. Täglich 2 mal Darmspülungen, Einläufe. Am 12. I. gehen auch wieder Blähungen ab. Während der kritischen Zeit viele Kochsalzinfusionen und Ernährungsklystiere.

Trotzdem nur ein dünner Katheter benutzt war, wird die Fistel immer größer, so daß sich aller Kot aus ihr entleert und ein Darmprolaps eintritt nach Art des Hammerdarms. Reposition und Einlegen einer Darmkrücke bis zur Zugranulierung der Wunde. Ausgebreitetes Ekzem. Täglich mehrstündige Bäder. Der Stuhl entleert sich zum Teil auf normalem Wege. Nach Heilung der Wunde Schluß der Fistel durch Ablösung und Übernähung (in meiner Vertretung durch Prof. Sultan). Geheilt entlassen. Auch bei späteren Vorstellungen gesund (zuletzt 6. II. 1907).

Die Ileussymptome traten hier 6 Tage nach der Operation auf und unabhängig von ihr. Es bestanden nicht etwa Verklebungen mit Tampons oder dem Drain, sondern eine freie, unverwachsene Darmschlinge war durch Torquierung über einem Fibrinbelag abgeknickt. Ich suchte zunächst immer nach einem Abszeß, und punktierte die Vorwölbung im Douglas in der Annahme einer solchen vom Rektum aus, zumal die hohe Leukocytenzahl von 30000 auch auf einen Abszeß hinwies. Leider sind vorher keine Zählungen gemacht worden, so daß diese Zahl nach 5tägigem Bestehen des Ileus differentialdiagnostisch nichts beweist.

Da bis zum 5. Tag immer Blähungen abgegangen waren, eine Einklemmung nicht angenommen werden konnte, wurde mit der Operation solange gewartet. Man hätte sich vielleicht damit begnügen können, links eine Dünndarmfistel anzulegen und zu warten, ob sich die Passage dann — event. mit Hilfe von Spülungen — wiederherstellte. Die Radikaloperation zu machen, bewog mich in diesem Falle mit die Ungewißheit, was aus den punktierten Schlingen werde. Auch trug sie dazu bei — ebenso die Nähe der eiternden Wunde —, daß die neue Wunde nur zum Teil geschlossen wurde; dies geschah weiter deswegen, weil es mir nicht sicher erschien, ob die Darmperistaltik noch hinreichend war, um die Passage wiederherzustellen und ich eine nochmalige Laparotomie — wenn auch unter Schleich — bei dem sehr geschwächten Menschen vermeiden wollte.

Auf ganz ähnliche Weise kam ein Ileus im nächsten Fall (Nr. 2) zustande:

Der 42jähr. Arbeiter Paul P. wurde am 11. VII. 1905 spät abends aufgenommen. Letzten Weihnachten 5 Wochen krank wegen Blinddarmentzündung, sonst stets gesund. Am 11. VII. mittags beim Aufstehen heftige Leibschmerzen, besonders in der Ileocöcalgegend, Erbrechen, Aufstoßen.

Status: Mittelgroßer, mäßig genährter Mann mit geringer Arteriosklerose. Das Abdomen rechts unten wenig gespannt und auf Druck lateral

von der Ileocöcalgegend stark schmerzhaft. Zunge feucht. Temperatur 38,2°, Puls 76.

Kein Aufstoßen, kein Erbrechen.

Bei der Rektaluntersuchung keine Resistenz zu fühlen, keine Schmerzen. Spontan keine Schmerzen.

Ich sah den Mann nachts zwischen 11—12 Uhr, nachdem ich eben eine schwer eitrige Perityphlitis operiert hatte, und traf ihn schlafend an. Die Schmerzhaftigkeit war gering, der Leib sonst ganz weich.

Namentlich in Rücksicht auf die eben vorangegangene eitrige Operation beschlossen wir, bis zum Morgen zu warten.

12. VII. morgens subjektives Wohlbefinden. Temp. 38,1°, Puls 80.

Sofortige Operation (also ca. 22 Stunden nach Beginn der Schmerzen): Kleiner Schrägschnitt. Bei Eröffnung der Bauchhöhle fließt freies, leicht getrübtes Exsudat ab. In der Umgebung des Processus, der lateral, hinter dem Cöcum dicht an der Bauchwand liegt, etwas hämorrhagisch getrübtes Exsudat, Processus, am Ansatz gangränös, wird exstirpiert. Schluß der Wunde bis auf Drain, umgeben von Jodoformgazestreifen.

In den nächsten Tagen fällt die Temperatur langsam ab, zunehmendes Wohlbefinden, kein Erbrechen. Flatus vom ersten Tage an.

19. VII. die vorher gelockerten Gazestreifen und Drain entfernt.

20. VII. und 21. VII. normaler Stuhl auf Glyzerinspritze.

22. und 23. VII. Temperatur bis 37,6°, Puls 60—70. Leib weich.

24. VII. Temp. 37,4°, Puls 80. Um $5\frac{1}{2}$ Uhr nachm. plötzlich Kollaps, Blässe, Schweiß und Kälte des Gesichts, Erbrechen, Aufstoßen, Schmerzen im Leibe, links oben beginnend und nach unten ziehend.

Leib rechts weich, im ganzen nicht aufgetrieben, links bis zur Höhe des Darmbeinkammes etwas prominenter als rechts und hier gedämpft. Die Dämpfung verschwindet nach einiger Zeit.

Kampfer, Morphium, Kochsalzinfusion.

Meine Assistenten dachten an eine Darmperforation. Ich sah den Kranken ca. 1 Stunde später ($6\frac{1}{2}$ Uhr), Patient hat sich etwas erholt. Der Leib überall weich, nicht aufgetrieben. Die Schmerzen verlieren sich. Nur noch auf Druck etwas Schmerzhaftigkeit links oben vom Nabel. Selten Aufstoßen.

Puls 66, Zunge feucht. Vom Rektum aus in der Mitte und rechts geringe Resistenz.

$9\frac{1}{2}$ Uhr abends Temp. 36,6°. Es zeigt sich sichtbar eine handtellergroße umschriebene Vorwölbung links und oberhalb des Nabels, die tympanitisch ist und druckempfindlich.

Nachts $1\frac{1}{2}$ Uhr einmaliges Erbrechen.

25. VII. Verhältnismäßig gutes Allgemeinbefinden. Zunge feucht Kein Erbrechen. Nur ca. 4mal aufgestoßen.

Mit Darmrohr Flatus. Leib weich, nicht aufgetrieben, nur die leichte Vorwölkung links oberhalb des Nabels.

Temp. 36,6°, 37,0°, 38,0° 38,3°. Puls 72—80.

26. VII. Status idem. Einige Male aufgestoßen, kein Erbrechen. Temp. 37,8°, Puls 94. Zunge feucht.

Die Vorwölbung am Abdomen links über dem Nabel hat sich auch

nach rechts, deutlich abgrenzbar, gezogen, ist tympanitisch und druckempfindlich, entspricht einer geblähten Darmschlinge.

Keine Flatus mehr. Probeausheberung und Spülung des Magens ergibt sehr viel kotigen Inhalt.

Sofortige Laparotomie am l. Rektusrand oberhalb des Nabels, auf die geblähte Darmschlinge eindringend. Eine stark geblähte, ca. 30 cm lange, stärker inicierte, bläulichrote (hohe) Dünndarmschlinge kommt zum Vorschein. Volvulus derselben um 180°. Beim Zurückdrehen derselben zeigt sich am peripheren Ende eine ringartige Abschnürung und Abknickung durch eine Fibrinverklebung auf der Schlinge. Die Torquierungsstelle sieht weißlich aus. Übernähung mit feinen Darmnähten. Weiter lateralwärts in der Tiefe kommt noch eine verklebte, fibrinbelegte Dünndarmschlinge zu Gesicht. Lösung der Verklebungen. Schluß der Bauchwunde.

Glatte Heilung bis auf eine am 7. VIII. ohne nachweisbare Ursache auftretende, fieberhafte Orchitis sinistra.

30. VIII. geheilt entlassen und später auch im besten Wohlsein wieder vorgestellt.

Trotzdem die Blinddarmentzündung schon etwa 22 Stunden nach Beginn der ersten Schmerzen operiert wurde, bestand (trotz der geringen Erscheinungen) schon eine weitausgebreitete, beginnende Peritonitis, wie die bei der zweiten Operation weit vom Blinddarm entfernten Fibrinbeläge beweisen. Durch einen solchen strangartigen Fibrinbelag war eine Abknickung des Darmlumens mit nachfolgendem Volvulus eingetreten. Eine Darmperforation konnte man ausschließen, ich dachte vielmehr zuerst an das Platzen eines entfernten Bauchabszesses, bis die geblähte Darmschlinge auf eine andere Diagnose hinwies. Die zweite Operation fand erst ca. 40 Stunden nach dem ersten Beginn der zuerst alarmierenden Erscheinungen statt, weil bis dahin Blähungen abgegangen waren und namentlich die subjektiven Erscheinungen im Rückgang zu sein schienen. Sehr gut war es, daß wir eine probatorische Magenausheberung vornahmen, welche bei fehlendem Erbrechen kotigen Mageninhalt zutage förderte. Ich möchte diese frühen Magenspülungen zur Frühdiagnose des Ileus überhaupt angelegentlichst empfehlen.

Einen ähnlichen Volvulus einer — allerdings tieferen — Dünndarmschlinge beobachtete ich einmal 13 Tage nach der Entfernung eines etwa straußeneigroßen Ovarialkystoms. Das Befinden war p. op. dauernd gut gewesen, die Darmfunktion in bester Ordnung, als eine leichte Verdauungsstörung, wohl im Anschluß an einen Diätfehler — die Frau hatte heimlich ihr mitgebrachte Kirschen gegessen — eintrat und am 13. Tage Koterbrechen. Die sofortige Operation (Schnitt über einer links gelegenen geblähten und schmerz-

haften Darmschlinge) ergab einen Volvulus einer Dünndarmschlinge mit schon sehr affizierten Schnürfurchen, ohne Beziehungen zu der vorhergehenden Operation, ohne Spuren einer vorausgegangenen peritonealen Entzündung. Schnelle ungestörte Heilung.

Während in den beiden Fällen 1 und 2 ein wirklicher mechanischer Ileus im Verlaufe einer operierten Blinddarmentzündung (ohne Beziehungen zu der Operation) durch die zweite Operation sichergestellt werden konnte, wurde in zwei weiteren Fällen das Hindernis für die Darmpassage nicht festgestellt.

Fall 3. 34jähr. Mann, Gustav F., aufgenommen 15. X. 1904, vor 4 Tagen an Blinddarmentzündung erkrankt, Zunahme der Schmerzen und des Fiebers.

Befund: Kräftiger, fettleibiger Mann. Leib ziemlich stark aufgetrieben. rechte Unterbauchgegend in großer Ausdehnung leichte Dämpfung, druckempfindliche Resistenz wegen der starken Bauchdeckenspannung nicht zu fühlen. Bei der Rektaluntersuchung rechts geringe Druckempfindlichkeit. Temp. 38,2°, Puls 116.

Sofortige Operation: Das präperitoneale Gewebe sulzig infiltriert. Aus dem Peritoneum stürzt eine große Menge trüber, übelriechender Flüssigkeit. Darm und Peritoneum gerötet.

Vor dem nach unten gelegenen, gekrümmten, z. T. gangränösen Processus, ein gut walnußgroßer Abszeß. Exstirpation des Processus, doppelte Übernähung. Auf Druck entleert sich aus dem Bauch keine weitere Flüssigkeit. Drainage mit Drain und Jodoformgaze. Vernähung der Bauchwunde.

In den nächsten Tagen tritt trotz Atropin-, Physostigmin- und Strychnininjektionen, Magenspülungen, Einläufen keine genügende Darmfunktion ein, wenngleich Blähungen abgehen. Tägliches Erbrechen vom 2. Tage post op. an, Pulsfrequenz steigt auf 120, nachdem sie auf 80 heruntergegangen war, Temperatur 37,0°—37,9° auf 38,2°—38,7°. Abszeß im Leibe, auch vom Rektum aus nicht nachzuweisen.

Am 19. X. nach Entfernung des Drains und der Gaze in der Tiefe der Wunde vorliegender Darm punktiert ohne Erfolg und ebenso am 21. X. Da der Meteorismus stärker wird, am 21. X. Erbrechen von z. T. kotig riechenden Massen auftritt, am 21. X. nachm. unter Schleichscher Infiltrationsanästhesie:

Anlegung einer Darmfistel auf der linken Seite. Der vorliegende Dünndarm ist stark aufgetrieben, gerötet, mit den Nachbarschlingen leicht verklebt. Kein freies Exsudat. Entleerung von Gasen und stinkendem Darminhalt.

In den nächsten Tagen von den Punktionsöffnungen links und rechts täglich mehrmals Darmspülungen, am 2. XI. zuerst reichliche Stuhlentleerung per anum.

Beide Fisteln schließen sich spontan.

2. I. zuerst aufgestanden.

21. I. in bestem Wohlsein geheilt entlassen.

Später häufiger gesund vorgestellt.

Ob es sich in diesem Falle mehr um eine Darmlähmung oder eine partielle Abknickung von Darmschlingen gehandelt hat, läßt sich schwer sagen. Kolikanfälle fehlten und peristaltisch arbeitende Därme waren nicht sichtbar, was bei den dicken Bauchdecken, die der Patient hatte, freilich nichts beweist.

Mit deutlicher Schlingenzeichnung, peristaltischen Schmerzen, kopiösem Erbrechen erkrankte ein anderer Patient einige Tage nach der Exstirpation des gangränosen Processus. Doch gingen diese Erscheinungen auf Einläufe, Magenspülungen und Atropininjektionen, zurück ohne Operation (Fall 4).

Nicht weniger interessant, als die Fälle von mechanischem Ileus nach operierten Abdominalentzündungen, wozu zum mindesten die beiden Fälle 1 und 2 zu rechnen sind, sind diejenigen im Verlaufe von nichtoperierten, von denen drei einwandfreie Fälle zur Beobachtung kamen.

Im Falle 5 handelt es sich um einen 15jähr. jungen Menschen.

Anamnese: Vor 11 Tagen mit Schmerzen im Leibe und Erbrechen erkrankt. Behandlung zu Hause mit Opium. Letzter fester Stuhl am 10. IX., am 16. mehrfach dünne Entleerungen mit Flatus, am 17. morgens wenig dünne Entleerung, keine Flatus mehr. Erbrechen sistierte dann. Seit 3 Tagen mehr Schmerzen. Seit heute früh — der junge Mensch wurde am 17. IX. 1904 auf die innere Abteilung aufgenommen — Verschlimmerung.

Status: Mäßig genährter Knabe mit livider Gesichtsfarbe; auffallend verfallene Gesichtszüge. Haut kühl, trocken. Frösteln. Zunge belegt. Abends Erbrechen. Singultus. Heftige Schmerzen. Kollaps. Abdomen bei der Aufnahme nicht aufgetrieben, mäßige, diffuse Druckempfindlichkeit, besonders in der linken Unterbauchgegend. Abends sieht man die Konturen aufgetriebener Darmschlingen, deren Wand bei der Palpation stark gespannt gefühlt wird. Deutliche Peristaltik. Rektum leer, keine Flatus. Puls klein, 100—110, Temp. 36,8°. Abends Verlegung zur chir. Abteilung. Die Diagnose wurde auf Ileus und zwar in Rücksicht auf den schnellen Verfall und die heftigen Schmerzen auf wahrscheinliche Strangulation gestellt mit dem Hinweis, daß der akut einsetzende Ileus der Anamnese nach wahrscheinlich als Folge einer Perityphlitis entstanden sei.

Sofortige Operation 17. IX. Abends 8 Uhr. Schnitt in der Mittellinie, etwas über der Symphyse beginnend bis etwa zum Nabel. Dünndarmschlingen ad maximum ausgedehnt, stark iniciert. Trotz vorsichtigsten Anfassens mit Gummihandschuhen reißt die Serosa überall in großen Rissen ein. Nachdem nach oben und nach den Seiten abtamponiert ist, wird in Beckenhochlagerung eine im kleinen Becken fixierte Schlinge gelöst, die in einem relativ kleinen Abszeß förmlich abgeschnürt ist, wie in einem Bruchsack. Die etwa 12 cm lange Schlinge ist blaurot iniciert, liegt in dem Abszeß, während ihre Fußpunkte am Rande desselben durch Verklebungen so fest umschnürt sind, daß deutliche Schnürfurchen

erkennbar sind. Dieselben sind — namentlich am abführenden Teil der Schlinge — im Beginne der Gangrän. Die ganze Schlinge sieht überhaupt so alteriert aus, daß eigentlich ihre Resektion geboten erscheint. Nur mit Rücksicht auf den außerordentlich elenden Zustand des Jungen wird davon Abstand genommen. In dem Abszeß wird der Wurmfortsatz gefunden, abgequetscht und übernäht. Tamponade und Drainage des Abszesses, Sicherung der gangränverdächtigen Darmschlinge, speziell der Schnürringe durch Tampons, Verkleinerung der Bauchwunde.

Auf die Übernähung der Serosarisse wird wegen ihrer Ausdehnung, der Morschheit der Serosa, des schlechten Allgemeinbefindens wegen verzichtet. Kochsalzinfusion von $1^1/_2$ Litern, Kampfer noch während der der Operation, Wein, starker Kaffee gleich nachher, ohne daß Erbrechen erfolgt.

Merkwürdige schnelle Erholung nach dem schweren Kollaps vor der Operation, keine Schmerzen mehr, kein Erbrechen, baldiger Abgang von Flatus, nach Glyzerinspritze auch von reichlichem dünnen Stuhl.

Am 24. IX. reichliche, kotige Sekretion aus der Wunde.

Die Kotfistel schließt sich Ende November spontan.

5. XII. steht Patient auf, bekommt am 7. XII. eine Thrombose des linken Beines, die ihn zwingt, wieder 6 Wochen zu Bett zu legen.

2. II. in blühendem Zustande entlassen mit fester Laparotomienarbe, die sich auch bei Hustenstößen nicht vorwölbt.

Später verschiedentlich nach längerer Zeit (von außerhalb) Berichte über völliges Wohlbefinden.

Fall 6. 28jähr. Ehefrau, am 24. XII. 1904 auf die innere Abteilung von Bethanien aufgenommen.

Anamnese: Seit 9 Jahren verheiratet, keine Partus, kein Abort. Menses regelmäßig.

Vor 4 Jahren unterleibsleidend.

Vor $^1/_2$ Jahre angeblich Blinddarmentzündung, 3 Wochen lang.

Seit Oktober häufig anfallsweise Schmerzen, besonders in der linken Unterbauchgegend.

2.—12. XII. Menses, stark.

20. XII. neue starke Blutung, mit krampf-(wehen-)artigen Unterleibsschmerzen.

Status (Auszug): Leib etwas aufgetrieben. Im hinteren Douglas eine ziemlich derbe Resistenz, links bis an die hintere Beckenwand reichend, nach rechts und links vorn von der Beckenwand etwas zurücktretend. Die Resistenz ist auch über der Symphyse fühlbar. Keine Fluktuation.

Gelegentliche leichte Temperatursteigerungen.

Stuhlgang oft mehrmals am Tage.

7. I. Auf Rizinus 3mal Stuhlgang. Allgemeinbefinden sehr gut, keine oder sehr geringe Schmerzen. Meteorismus völlig geschwunden. Fieberfrei.

9. I. Plötzlich Schmerzen im Leibe, mehrmaliges, zunehmendes Erbrechen großer Massen brauner Flüssigkeit. Gesicht verfällt stark. In der linken Unterbauchgegend periodisch deutlich gestreifte Darmschlingen sichtbar und fühlbar.

Per vaginam: der Tumor ist erheblich kleiner geworden, ist schärfer abgegrenzt und zeigt Fluktuation. Punktion ergibt etwa 12 ccm sehr dicken Eiters.

Diagnose: Ileus infolge Verwachsung mit dem Exsudat im kleinen Becken.

Abends Verlegung zur chir. Station.

Sofortige Operation nach Magenausspülung.

Da links von der Mittellinie eine besonders stark geblähte Schlinge zu fühlen ist, Schnitt am linken Rektusrand.

Därme gerötet, stark gebläht. Bei Beckenhochlagerung wird schnell das Hindernis gefunden. Eine stark geblähte Dünndarmschlinge ist am nach oben etwas vorgewölbten Beckenperitoneum fixiert und gedreht. Bei ihrer Lösung zeigt sich etwas Eiter — etwa 1—2 ccm. Durch das Lösen ist an der Schlinge ein Serosadefekt entstanden, der übernäht wird. Auf den kleinen Abszeß ein Jodoformgazestreifen. Der peripher von hier gelegene und bis zur Ileocöcalklappe noch etwa 1 m messende Teil des Dünndarms ist kollabiert und durch multiple frische fibrinöse Verklebungen in mäandrischen Windungen zusammengefaltet. Auch diese werden gelöst. Der Darm füllt sich darauf. Um sicher zu gehen, wird die letzte geblähte Schlinge so an deu Abszeßtampon gelegt, daß sie bei eventuell fortbestehendem Ileus schnell zum Anlegen einer Fistel benutzt werden kann. Im übrigen Schluß der relativ kleinen Bauchwunde.

10. I. Durch Einlauf nur Abgang von Flatus erzielt. Kein Erbrechen, keine Koliken mehr.

11. I. Auf Klysma reichlicher dünner Stuhl.

Schnelle ungestörte Heilung.

14. II. mit fester Narbe geheilt entlassen. Der s. Zt. punktierte linksseitige Tumor ist nicht rezividiert. Parametrien weich. Rechts ein beweglicher, harter, etwas schmerzhafter Tumor von Walnußgröße. Subjektiv ohne Beschwerden.

Im Fall 5 war der Kranke schon sehr elend und die Prognose nach der Operation schien mir nach dem Zustand der Darmschlingen sehr ungünstig. Das Günstige war, daß der schwere Zustand erst an demselben Tage eingetreten war. Immerhin war die eingeschnürte Darmschlinge doch schon so geschädigt, daß wahrscheinlich an einem Schnürringe eine Perforation eintrat und sich nun eine Kotfistel etablierte. Gedacht muß auch daran werden, daß die Fistel an der Stelle des abgequetschten und in Rücksicht auf den elenden Zustand des Kranken nicht so sorgfältig wie gewöhnlich übernähten Wurmfortsatzes entstanden ist, doch möchte ich das nicht glauben, namentlich weil der austretende Kot mehr Dünndarminhalt entsprach.

Die zweite Patientin (Fall 6) hatte das Glück, im Krankenhaus am Ileus zu erkranken, und zwar unter so stürmischen und eindeutigen Erscheinungen, daß sie auch noch am gleichen Tage

operiert wurde. Es zeigt auch dieser Fall wieder, wie glatt früh operierte Ileusfälle verlaufen.

Im Falle 5 handelt es sich um Abschnürung einer Darmschlinge in einem appendicitischen Abszeß, im Falle 6 um Fixierung einer Dünndarmschlinge an einem kleinen von den Adnexen herrührenden Eiterherd mit sekundärer Drehung des zuführenden Darmteils und multiplen Verklebungen des leeren abführenden Teiles.

Besonders schwierig lagen die Verhältnisse in einem weiteren Falle, der uns viel Mühe und Sorgen gemacht hat und schließlich doch — als einziger — unglücklich ausging Es handelte sich um einen doppelten Volvulus des untersten Dünndarmes bei perityphlitischem Abszeß.

Fall 7. 12jähriger Knabe. Früher gesund bis auf eine leichte Blinddarmentzündung vor einigen Jahren. Am 6. VII. erkrankte er plötzlich nach Genuß von Pilzen — ebenso wie alle Familienangehörigen, die von den Pilzen genossen hatten — an Leibschmerzen und Durchfällen, mit leichtem Fieber, das nach einigen Tagen abfiel. Vom Hausarzt wurde die Erkrankung daher wie bei den anderen Familienmitgliedern als Pilzvergiftung behandelt, zumal für Blinddarmentzündung nichts sprach. Während Flatus abgingen, sistierte dann der Stuhlgang. Der Leib wurde etwas aufgetrieben. Von seiten des Hausarztes und eines Kinderarztes wurde an Invagination gedacht, später wurde ich konsultiert. Eine Behinderung der Darmpassage war ersichtlich. Stuhlgang erfolgte auch auf Einläufe nicht, nur Flatus, kein Erbrechen. Eine Invagination glaubte ich ausschließen zu können, fahndete der früher überstandenen Perityphlitis und des anfänglichen Fiebers wegen auf einen Abszeß im kleinen Becken, der aber weder vom Rektum, noch von oben zu finden war. Temperaturen nicht erhöht, Puls zwischen 90—100. Urinlassen nicht erschwert. Behandlung: heiße Umschläge auf den Leib, Atropin, Einläufe.

Da diese Behandlung keinen Erfolg hatte, am 15. VII. einmaliges Erbrechen von etwas fäkulentem Aussehen eintrat, der Umfang des Leibes zugenommen hatte, am 15. VII. Aufnahme in Bethanien. Temp. 36,5°. Puls 120. Leukocyten 25000. Mangelhafter Ernährungszustand. Zunge etwas trocken. 1 mal Erbrechen nach der Aufnahme, gelb, dünnflüssig.

Leib stark aufgetrieben, tympanitisch (Umfang über dem Nabel 71 cm). Zeitweises Aufstoßen. Keine Flatus.

Rektaluntersuchung: rechts und in der Mitte eine Resistenz, die schmerzempfindlich ist, kein Douglasabszeß zu finden. Eine Dämpfung auch bei Perkussion nicht zu finden. Andeutung von Schlingenzeichnung. Urin ohne Eiweiß und Zucker. Indikanprobe positiv.

Sofortige Operation nach Magenspülung in leichter Narkose. Incision in Beckenhochlagerung zwischen Symphyse und Nabel. Dünndarmschlingen stark aufgetrieben und iniciert, nach unten zu verklebt. Nach oben legt sich eine stark ausgedehnte Schlinge quer vor. Abstopfung nach oben und der Seite. Lösung der Verklebungen unten und Eröffnung eines etwa

400 ccm gelben, dünnflüssigen, fäkulent riechenden Eiters enthaltenden Abszesses. Der Wurmfortsatz kommt nicht zu Gesicht und wird auch nicht lange gesucht. Drainage. Verkleinerung der Bauchwunde.

16. VII. Keine Flatus trotz Einlauf.

17. VII. Leib stark aufgetrieben, Umfang 71 cm. Einläufe ohne Erfolg. Deshalb Punktion der erwähnten Dünndarmschlinge. Entleerung von ca. $^1/_2$ Liter Stuhl und von Gas. Umfang $67^1/_4$ cm.

18. VII. Nach mehrmaligen Punktionen Einlegen eines Nelatonkatheters in der Punktionsöffnung. Reichliche Entleerung dünnen Stuhls, in den letzten 3 Tagen (bis zum 19.) 4700 ccm. Auf Glyzerinspritzen entleeren sich Flatus, am 25. VII. wenig grauer Stuhl. Leib weich, nicht druckempfindlich, Kochsalzinfusionen.

Puls dauernd über 100, die Wunde sezerniert mäßig. Aus der Dünndarmfistel dauernd dünner Stuhl, wenig verdaut. Flatus gehen ab. Es wird projektiert, eine nochmalige Laparotomie zu machen zwecks eventueller Ausschaltung des stenosierten Darmabschnitts trotz der eiternden Wunde. Bedenklich erscheint der Kräftezustand. Vorher nochmals Versuch am 3. VIII. mit Injektion von 700 g Olivenöl in die Darmfistel.

4. VIII. Über dem linken Lig. Pouparti hat sich ein kleiner Abszeß abgekapselt, der incidiert wird. Per rectum nihil.

5. VIII. Zum ersten Male richtiger Stuhlgang mit reichlichen Blähungen. Der durch die Fistel entleerte Stuhl sieht jetzt fäkulent aus. In den nächsten Tagen täglich Stuhl. Trotz aller möglichen Ernährungsversuche große Schwäche.

16. VIII. Schüttelfrost, 37,8°. Herzschwäche. Bronchitis.

18. VIII. Reichlich Stuhl auf Glyzerin, ebenso die nächste Zeit.

Bauchwunde granuliert gut, kleine Darmfistel. Häufig Spülungen auch mit Öl. Durch Zusammenziehen mit Heftpflaster Ausfließen von Kot zuweilen verhindert. Ab und zu vorübergehende peristaltische Schmerzen. Täglich etwas Stuhl per anum. Öfters etwas Erbrechen auc hbei weichem, nicht aufgetriebenem Leibe.

Interkurrente Angina bringt weitere Schwäche.

12. IX. plötzlicher Kollaps mit Exitus.

Sektion: Stark abgemagerte Leiche. 1—$1^1/_2$ m über der Bauhinschen Klappe eine kleine Fistel in dem mit der Bauchwand verwachsenen Dünndarm. Die peripher davon gelegene Schlinge ist um ihr Mesenterium gedreht ohne Verengerung, die dann folgende zeigt wiederum einen Volvulus um das zu einem Strang ausgezogene Mesenterium, mit dem sie vielfach verwachsen ist. Diese Schlinge ist eben für einen Finger durchgängig. Dieser unterste Dünndarmschnitt ist fest mit Bauchwand und Colon verwachsen, zwischen den Verwachsungen viele kleinere und größere alte Abszesse. Wurmfortsatz am Ende perforiert und schiefrig verfärbt. Starke Schwellung der Follikeln im Darm. Im Ileocöcalwinkel zwei verkäste, zum Teil verkalke Lymphdrüsen.

Der Fall bot viel Besonderes. Zweifellos hat es sich um eine Blinddarmentzündung mit Perforation, Abszeßbildung und doppeltem Volvulus des Dünndarms gehandelt. Ob die Pilzvergiftung mit dem Ausbruch der Appendicitis in Zusammenhang steht, lasse ich

dahingestellt. Möglich wäre es schon, daß mit der akuten Enteritis auch eine akute Schleimhautentzündung der Appendix mit nachfolgender Sekretstauung und Perforation entstanden ist. Der Volvulus ist vielleicht durch die stürmischen Darmbewegungen bei der Enteritis entstanden. Daß die Perityphlitis vom Hausarzt gleich diagnostiziert und zur Frühoperation gebracht wurde, war wohl kaum möglich bei der Anamnese und dem gleichzeitigen und gleichartigen Erkranken von — ich glaube — 4 andern Familienmitgliedern. Sowie Erbrechen eintrat und die Flatus sistierten, wurde operiert. Eine bestimmte Diagnose des Ileus zu stellen, war uns nicht möglich. Als ich den Abszeß fand, glaubte ich mit seiner Entleerung zunächst zufrieden sein zu wollen.

Eine Entwirrung der Darmschlingen, deren Verknotung man ja auch nicht wissen konnte, hätte doch wohl den sicheren baldigen Tod zur Folge gehabt. Eine Punktion der höchst geblähten Darmschlinge wurde gleich ins Auge gefaßt und dementsprechend tamponiert.

Als trotz Entleerung des Darms, trotz Glycerinspritzen, Einläufe nur Flatus, kein Stuhlabgang per rectum erfolgte, beabsichtigte ich eine neue Laparotomie und — da ich annehmen konnte, daß die Hindernisse der Darmpassage nicht würden leicht beseitigt werden können, glaubte ich, eine Anastomose zwischen Dünndarm und Cöcum machen zu sollen.

Sehr gerne entschloß ich mich nicht dazu, da ja der Teil des Dünndarms zwischen Fistel und Cöcum dadurch ausgeschaltet und für die Ernährung nichts gewonnen wurde, außer der Resorption vom Dickdarm aus und der Beseitigung der Fistel. Denn aus der Art der Schlingenzeichnung, beim Spülen usw. konnte man sehen, daß hinter der Fistel bald das Hindernis kommen mußte.

Die Operation war schon angesetzt, als nach reichlicher Öleinjektion in die Fistel reichlicher Stuhl erfolgte. Das gelang dann zunächst regelmäßig, später mit Unterbrechungen oder wenigstens nicht genügend. Durch interkurrente Bronchitis, Abszeßbildung auf der linken Seite, spätere Angina war bei der mangelhaften Ernährung bei dem entzündeten Darm (s. Sektion) allmählich eine so hochgradige Schwäche eingetreten, daß jede Operation zu gefährlich erscheinen mußte.

Bei der Sektion zeigte es sich nun, daß eine Entwirrung der Darmschlingen operativ unmöglich gewesen, daß also nur eine Ausschaltung möglich gewesen wäre. Diese hätte an Dünndarm nichts gewonnen, nur den Dickdarm nutzbar gemacht. Immerhin würde ich

in Zukunft doch die Ausschaltung versuchen. Bei der ersten Operation — das glaube ich auch noch — konnte man nicht anders vorgehen. So oft sieht man nach Entleerung von Abszessen (von oben oder vom Douglas aus) die Ileuserscheinungen zurückgehen. Hätte man aber den Volvulus auch diagnostizieren können, die Lösung der Darmschlingen mit den multiplen Abszessen zwischen ihnen würde wohl eine allgemeine Peritonitis zur Folge gehabt haben.

Die früheste Frühoperation der Perityphlitis wird solche Fälle möglichst ausschalten, hier wurde sie der unglücklichen Koinzidenz mit der Pilzvergiftung wegen vom Hausarzt nicht in Frage gezogen.

Hierher zu gehören scheint mir noch folgender Fall, obgleich der Beweis für ein mechanisches Hindernis nicht ganz sicher erbracht ist.

Fall 8. 38jähr. Frau. Aufgenommen 3. I. 1904.

Am 15. XII. wegen früherer Pleuritis Einleitung eines Aborts (in der 6. Woche). 8 Tage darauf hohes Fieber (bis 40°). Schmerzen im Leib, Meteorismus. Letzter Stuhl am 24. XII., seitdem angeblich auch keine Blähungen mehr. Seit 25. XII. stärkere Schmerzen, häufiges Erbrechen, bis 9 mal täglich.

Mäßig kollabierte Pat. Puls 120—140, klein. Temp. nach Transport 37,8°. Leib in toto stark aufgetrieben, hochtympanitisch, geringe Druckempfindlichkeit, Darmschlingen etwas markiert.

Per vaginam fühlt man zu beiden Seiten des Uterus schmerzhafte Resistenz. Kein Douglasabszeß nachzuweisen.

Diagnose: Ileus durch perimetritische Adhäsionen. Sofort Anlegung einer Fistel rechts unter Schleichscher Anästhesie an der anscheinend tiefsten, stark geblähten Dünndarmschlinge. Kein Exsudat im Leib. In der Tiefe sieht man stark kontrahierte Dünndarmschlingen. Entleerung von großen Mengen Gasen und dünnen Stuhls. Am nächsten Morgen Leib ganz flach, große Mengen Stuhls aus der Fistel entleert, Wohlbefinden, kein Erbrechen mehr. In den nächsten Tagen bildet sich eine Resistenz im Douglas aus, die auch von oben zu fühlen ist. 12. I. Entleerung von ca. $^3/_4$ Liter Eiter vom Douglas aus. 14. I. Flatusabgang per rectum. 18. I. Stuhlgang. Später Schluß der Darmfistel mit primärer Heilung.

Die Rekonvaleszenz wird aufgehalten durch starke uterine Blutungen mit Fieber, die schließlich zur Auskratzung zwingen. Rezidivieren der intraabdominalen Entzündung mit Bildung eines großen Streptokokkenabszesses zwischen den Darmschlingen, der von oben incidiert wird. Dann Heilung, die noch nach längerer Zeit kontrolliert wird.

Daß es sich hier nur um paralytischen Ileus gehandelt hat, glaube ich nicht, ebensowenig daß nur „Einengungssymptome" von seiten der Entzündung im kleinen Becken vorlagen.

Die bei der Fistelanlegung sichtbaren, kontrahierten Dünndarm-

schlingen sprechen für ein wirkliches Hindernis, das in Verklebungen mit den perimetritischen Herden bestanden haben wird. Bei der langsamen Entwicklng des Ileus, die eine Strangulation ausschloß, bei der außerordentlichen Auftreibung des Leibes und der schon vorhandenen Schwäche der Kranken konnte nur eine Fistelanlegung in Frage kommen, die denn auch ausgezeichneten Erfolg hatte.

Daß Abszesse im kleinen Becken, die so häufigen Douglasabszesse, nicht selten zu Ileuserscheinungen Veranlassung geben, wurde schon erwähnt, vgl. die Arbeiten von Rotter[1]), v. Hochenegg[2]), Sprengel (a. a. O.), Jaffé[3]) u. a. Ich könnte eine ganze Reihe solcher Fälle anführen, bei denen nach Entleerung des Abszesses per rectum oder per vaginam, (auch ich benutze dazu die Landau-Rottersche Zange nach vorheriger Punktion) alle Erscheinungen plötzlich schwanden. Im allgemeinen sind freilich die Erscheinungen von seiten des Douglasabszesses nicht die eines ausgesprochenen Ileus. Oft machen sie sogar nur ganz geringe Erscheinungen, wie Schmerzen beim Urinieren, ganz geringe Puls- oder Temperaturerhöhungen, geringe Schmerzen beim Abgang von Blähungen. Nicht selten wiesen uns die Vermehrung der Leukocyten auf einen beginnenden Abszeß hin. Jedenfalls kann die oft wiederholte Rektaluntersuchung nicht dringend genug empfohlen werden, zumal natürlich bei allen Fällen von zweifelhaftem Ileus. Kurz erwähnen will ich nur einen Fall, bei dem nach Bericht des Hausarztes und des Patienten von bewährtester chirurgischer Seite eine linksseitige Kolostomie gemacht werden sollte wegen Ileus. Der schon vorbereitete Patient verweigerte im letzten Augenblicke die Operation. Nach einigen Tagen, als ich den inzwischen aus äußeren Gründen in meine Behandlung übergegangenen Patienten sah, hatten sich die bedrohlichen Ileussymptome gelegt, der Meteorismus war fast geschwunden, links und rechts war eine Resistenz, vom Rektum eine pralle Vorwölbung zu fühlen, die nach Incision massenhaft stinkenden Eiter und Gase entleerte, worauf schnelle Heilung erfolgte.

So können natürlich auch höher im Leibe gelegene Abszesse, die wegen des starken Meteorismus nicht nachzuweisen sind, die Frage, ob nicht Ileus vorliegt, entstehen lassen. Von großer Wichtigkeit ist die Anamnese sowohl betreffs früherer Anfälle, als über den Beginn des jetzigen Leidens mit Fieber usw.

1) Rotter, Deutsche med. Wochenschr. 1900.
2) v. Hochenegg, Verhandlungen der Deutschen Ges. t. Chir. 1905.
3) Jaffé, Berliner klin. Wochenschr. 1906.

Nur kurz möchte ich von vielen einen Fall erwähnen, bei dem durch einen Abszeß Ileuserscheinungen ausgelöst wurden:

Bei einer 40jähr. Frau hatte sich nach einer gynäkologischen Operation vor 4 Jahren ein rechtsseitiger Bauchbruch gebildet, der am 19. II. 1905 auf der Straße unbemerkt platzte. Die seit $2^1/_2$ Stunden vorgefallenen, sehr beschmutzten Darmschlingen wurden in meiner Abwesenheit von meinen Assistenten mit Kochsalzlösung gereinigt, aber wegen ihrer Beschmutzung zunächst nicht reponiert, was erst nach 36 Stunden von mir unter reichlicher Spülung geschah. Nach 12tägigem Wohlbefinden und guter Darmfunktion wird unter leichter Temperatursteigerung der Leib stark meteoristisch; deutliche Peristaltik und Steifung der Darmschlingen tritt ein. Keine Flatus. Aufstoßen. Die Diagnose schwankte zwischen Ileus durch Verklebung der reponierten Darmschlingen oder durch Kompression durch einen Abszeß. 3. III. Incision in der Mittellinie über der Symphyse, rechts von der bestehenden Wunde auf eine tympanitisch gedämpfte Resistenz. Man kommt auf verklebte Darmschlingen und zwischen ihnen auf einen größeren Abszeß. Drainage. Heilung.

Wenn oben auf die Unterscheidung von Ileus und Peritonitis Wert gelegt wurde, so muß doch betont werden, einmal daß im Verlaufe des Ileus eine Peritonitis hinzutreten kann, aber weiterhin auch, daß bei beginnender oder ausgebildeter Peritonitis die Erkrankung noch kompliziert werden kann durch mechanischen Ileus, bedingt durch Fibrinsbeläge, Verklebungen der Darmschlingen untereinander oder Abknickungen und Drehungen. Bei der Operation der Peritonitiden sollte auf solche mechanische Hindernisse noch mehr geachtet werden. Eine sofortige Beseitigung würde kaum gelingen und dann bei der meist nicht genügenden Peristaltik wenig Erfolg haben. Für solche Fälle wird die für die Peritonitisbehandlung so vielfach empfohlene — eventuell mehrfache Fistelbildung von größtem Nutzen sein.

Daß das Hinzutreten eines Ileus zu einer entzündlichen Abdominalerkrankung eine schwere Komplikation bedeutet, braucht nicht erörtert zu werden. Man wird versuchen müssen, sein Auftreten zu vermeiden. Berücksichtigen wir nur die Appendicitis, so ist er ja hier — abgesehen von seinem Auftreten in späterer Zeit — im Verhältnis zu der Häufigkeit derselben relativ selten. Sonnenburg beobachtete unter 1000 Fällen 6 mit Ileus, ich unter ca. 400 akuten Fällen (1903—1906) 4 sichere. Sonnenburg betont, daß stets eine eitrige Perityphlitis schwerer Natur vorausgegangen, meist diffuser Natur, ebenso war es in unseren Fällen. Je früher die Perityphlitis operiert wird, desto eher wird der Ileus vermieden. Man lasse es erst gar nicht zur Eiterung kommen.

Um so mehr (oder sogar ganz) wird man dann auch auf Drains und Tampons verzichten können, die schließlich alle zu unerwünschten Verwachsungen führen. Daß nicht früh genug operiert werden kann, zeigt unser Fall 2, wo schon nach 22 Stunden ausgebreitete Eiterung vorhanden war, die später zum Ileus führte.

Durch frühzeitige Anregung der Darmfunktionen wird man auch Verklebungen der Därme vorzubeugen versuchen.

Das Eintreten des Ileus kann — sehen wir von den Spätfällen (s. o.) ab — von einigen Tagen bis zu Wochen nach Beginn der primären Entzündung eintreten, — gleichgültig ob operiert worden ist oder nicht. Die Erscheinungen können ganz akut und schwer einsetzen wie in Fall 2 und 6 oder allmählich. Blähungen (u. U. auch Stuhl) können noch tagelang abgehen (vgl. Fall 1), wie auch Federmann betont. Man lasse sich dadurch nicht täuschen. Puls, Temperatur und — worauf Sonnenburg und Federmann besonders hinweisen — Leukocytenzahl sind zuerst normal in unkomplizierten Fällen.

Die Differentialdiagnose hat besonders allgemeine Peritonitis mit Darmlähmung und gleichzeitige Aszesse zu berücksichtigen, Untersuchungen per rectum und vaginam dürfen nicht verabsäumt werden.

Treten Ileuserscheinungen auf, so soll man sich nicht zu lange mit inneren Mitteln aufhalten. Man darf und wird versuchen (wenn keine Abszesse die Ursache sind), durch Einläufe Stuhl zu erzielen. Heiße Umschläge auf den Leib — ich benutze vielfach Thermophore —, Atropininjektionen mögen versucht werden (ich gebe nicht mehr wie 1 mgr zurzeit), ebenso Magenspülungen. Abführmittel habe ich vermieden, nach Federmann sind sie nicht kontraindiziert, „doch werden sie meist nicht vertragen". Mc. Williams empfiehlt die in der Regel gewiß nicht ungefährliche und in ihrem Erfolg meist wohl mehr wie zweifelhafte „vigorous abdominal massage". (vgl. freilich den einen Fall von Sonnenburg (a. a. O. a).)

Nützen diese Mittel nicht, so warte man nicht lange mit der Operation: Fäkales Erbrechen sollte nicht abgewartet werden (Mc. Williams).

Für operative Behandlung kommen zwei Methoden in Frage die radikale, mit Beseitigung der Hindernisse der Darmpassage oder die präliminare Enterostomie.

In allen Fällen mit Erscheinungen von Volvulus, Strangulation oder Incarceration (vgl. z. B. Fall 2 und 5) wird man, wenn noch

irgend möglich, die Radikaloperation versuchen müssen, wegen der Gefahr der Gangrän des Darms.

Sind keine derartigen Erscheinungen vorhanden und Abszesse die Ursache des Ileus, wird man sich zunächst mit der Entleerung der Abszesse begnügen können.

Im übrigen bezeichnet Sonnenburg die Radikaloperation als Operation der Wahl. Durch Schnitt, meist wohl in der Mittellinie, am besten in Beckenhochlagerung, sucht man die Hindernisse auf und beseitigt sie. Durch bald folgende Einläufe wird man die Peristaltik anregen (Sonnenburg gibt gleich nachher Rizinusöl). Diese einzeitige Operation ist natürlich — glückt sie — am idealsten. Doch kann man natürlich dem Patienten nicht zuviel zumuten. Je später der Ileus operiert wird, je schlechter der Zustand des Kranken, je größer der Meteorismus, desto eher wird man sich auf Anlegen einer Enterostomie beschränken (vgl. auch Broca und Wilms), ebenso bei zu ausgedehnten Verwachsungen. Nach Entlastung des Darms stellt sich zuweilen mit Hilfe von Spülungen von der Fistel aus und von unten die Darmpassage wieder her. Die Fistel kann sich dann spontan schließen oder wird nach allgemein üblichen Regeln operativ geschlossen. Sonst empfiehlt Sonnenburg die Radikaloperation nach 1—2 Monaten, nach vorherigem Versuch, die Kotfistel durch Naht zu schließen. Ist die Fistel an einem zu hohen Dünndarmabschnitt angelegt und stellt sich die Darmpassage nicht wieder her, wird man der drohenden Inanition wegen früher eingreifen müssen. Immer wird die Radikaloperation nicht möglich sein wegen der unlösbaren ausgedehnten Verwachsungen, in denen oft noch lange Eiterherde sich befinden (vgl. Fall 7). Man wird dann eine Enteroanastomose machen müssen.

Die Prognose — auch der Ileusoperation — ist nicht schlecht, wenn noch rechtzeitig genug operiert wird. Mc. Williams berechnet von 86 Fällen (mit Spätfällen) 66,3 Proz. Heilungen, doch darf natürlich auf solche Sammelstatistiken bezüglich der Prognose kein zu großer Wert gelegt werden. Zufällig stimmt diese Rechnung freilich mit den Sonnenburgschen Zahlen (6 mit 4 Heilungen). Broca verlor alle 3 Kranken, einen erst später beim Versuch, die Fistel zu schließen. Wir verloren von unseren — rechnen wir nur die sicheren Fälle von mechanischem Ileus — 6 den einen.

Es muß noch darauf hingewiesen werden, daß ein — sogar oftmaliges — Revidivieren des Ileus möglich und mehrfach beobachtet worden ist.

XXVI.

Aus der chirurgischen Klinik im Charité-Krankenhaus zu Berlin.

Tendovaginitis chronica deformans und Luxation der Peronealsehnen.

Von

O. Hildebrand.

Während die akuten Sehnenscheidenentzündungen durch Infektion oder übermäßige funktionelle Inanspruchnahme häufig sind, begegnen wir chronischen Sehnenscheidenentzündungen, abgesehen von den tuberkulösen, recht selten. In Volkmanns Krankheiten der Bewegungsorgane spielt freilich eine Form von chronischer Sehnenscheidenentzündung noch eine gewisse Rolle, das Hygrom der Sehnenscheiden, wie es in der Vola manus in Zwerchsackform nicht so selten ist, wie es ferner auf dem Handrücken im Ext. poll. longus, am Bein in der gemeinschaftlichen Sehnenscheide des M. semitendinosus und gracilis am Kniegelenk, sowie am Ext. dig. comm. des Fußes und den Peronei zur Beobachtung kommt. Für diese Form, die schon nach Volkmanns Ausspruch meist mit der Bildung von Reiskörpern kompliziert ist, ist aber durch die Untersuchungen Baumgartens, Riedels, Königs die tuberkulöse Natur der Affektion fast ausnahmslos nachgewiesen.

Bei den Schleimbeuteln dagegen ist das Verhältnis ein sehr anderes, da überwiegen die chronischen, nichttuberkulösen ganz entschieden über alle anderen, ich erinnere nur an das sog. Hygroma bursae praepat.

Ich habe nun eine Beobachtung machen können, die, wie es scheint, eine sehr seltene Art der Sehnenscheidenerkrankung darstellt.

Im Jahre 1905 wurde ein junger Kavallerieoffizier wegen einer Luxation der Peronealsehnen der rechten Seite nach Königs Methode von mir operiert und geheilt. Im März 1906 kam er wieder mit einer Luxation der Peronealsehnen der anderen Seite. Auch diese

operierte und heilte ich. Dabei ergab sich ein eigentümlicher Befund, auf den ich nach genauer Mitteilung der Krankengeschichte eingehen will.

Leutnant W. zog sich vor $^1/_2$ Jahre durch eine heftige Anstrengung beim Reiten eine Luxation der Peronealsehnen rechts zu. Mit Verbänden behandelt. Die Sehnen sind sehr beweglich und lassen sich durch Druck und bei Bewegungen mit schnappendem Geräusch über den Rand des äußeren Knöchels nach vorn luxieren. Der Knöchel springt deutlich nach hinten hervor. Unterschenkelmuskulatur atrophisch. Operation nach Königs Prinzipien. Längsbogenschnitt hinter dem äußeren Knöchel. Freilegung der Peronealsehnen, deren Retinaculum zerrissen ist. Naht des Retinaculum. Bildung eines Königschen Lappens. Dieser wird nun nach hinten geklappt und mit Katgutnähten fixiert. Fascie darüber genäht. Hautnaht. Gipsverband in Spitzfußstellung. Glatte absolute aseptische Heilung. Vortreffliches funktionelles Resultat. Knochenplatte im Röntgenbild nachweisbar. Fuß vollständig normal brauchbar. 14 Monate später: Vor 4 Tagen beim Fußdienst plötzlich heftige Schmerzen im linken Fuß und Schwellung hinter dem äußeren Knöchel. Ebenfalls Luxation der Peronealsehnen. Bluterguß hinter dem äußeren Knöchel, Schwellung. Die Peronealsehnen verschieben sich bei leichtem Druck über den Knöchel nach vorn, dabei treten mäßige Schmerzen auf. Am rechten Fuß ist alles in bester Ordnung.

Operation: Bogenförmiger Schnitt hinter dem Knöchel. Nach Durchtrennung der Fascie zeigt sich, daß das Retinaculum sup. zerrissen und die Sehnenscheide einen längsverlaufenden glatten Riß trägt. Die Innenfläche der Sehnenscheide zeigt schwere Veränderungen, unregelmäßige Verdickungen und Verdünnungen. Im peritendinösen Gewebe Bluterguß. Exstirpation der degenerierten Teile der verdickten Sehnenscheide. Naht der Sehnenscheide. Naht des Retinaculum. Königsche Knochenlappen von Markstückgröße aus dem Mall. ext. gebildet, nach hinten umgeklappt und mit Seidennähten in dieser Lage über den Sehnen fixiert. Darüber Naht der Fascie. Hautnaht. Gipsverband.

Glatte Heilung. Nachbehandlung mit Massage und Bewegungen Ausgezeichnetes Resultat. $^1/_2$ Jahr nach der Operation hat der Pat. alle Jagdrennen mitgeritten, ohne das geringste von Störung zu verspüren.

Der pathologisch-anatomische Befund bei der Operation war also ein sehr eigentümlicher. Die Innenfläche der Sehnenscheide zeigte schwere Veränderungen, unregelmäßige Verdickungen und

Verdünnungen, Auffaserungen. Die Sehnenscheide hatte stellenweise eine Dicke von 2—3 mm und war innen vielfach lappig abgehoben. Die exzidierten Stücke erschienen grauweiß, zum Teil atlasglänzend und zeigten schon makroskopisch besonders nach oben zu Auffaserung. Die mikroskopische Untersuchung ergab ebenfalls eine Auffaserung des Sehnenscheidengewebes, Quellung der Fasern, breite Massen von sklerotischem fibrillärem Bindegewebe mit zahlreichen Blutungsherden und einer größeren Zahl von Gefäßen, die von breiten Zellmänteln umgeben sind. An einigen Stellen finden sich in diesem Bindegewebe auch nekrotische Partien.

Wenn man den mitgeteilten makroskopischen Befund hört, so wird man einesteils an die Veränderungen bei Hygroma praepatellare in den späteren Stadien erinnert, anderenteils an die veränderte Synovialis bei Arthritis deformans.

Die Auffaserung des Sehnenscheidengewebes, die lappige Abhebung erinnern entschieden an letztere. Und dazu der histologische Befund. Er beweist, daß es sich im wesentlichen um Bildung von derben sklerotischen Bindegewebsfasern handelt, daß an Stelle der zarten schleimhautähnlichen Innenschicht derbes festes Gewebe getreten ist, daß ferner die fibröse Außenschicht der Sehnenscheide stark fibrös entartet ist.

Dabei möchte ich betonen, daß die Sehnenscheide, soweit sie die Oberfläche der Sehne selbst überzieht, und die Sehne selbst absolut unverändert, am Prozeß also unbeteiligt ist. Ehe ich auf die Deutung dieses Befundes eingehe, möchte ich betonen, daß im histologischen Befund absolut nichts auf Tuberkulose deutet, nirgends etwas von tuberkulösem Gewebe, von Tuberkeln zu sehen ist, nirgends etwa Reiskörper, Flüssigkeit, nirgends fungöse Wucherungen. Der Reichtum an Gefässen deutet auf einen gewissen Reizzustand, ebenso die Rundzelleninfiltration um die Gefäße herum. In keinem der in der Literatur niedergelegten Fälle von Peronealluxation ist ein analoges Verhältnis verzeichnet.

Aber auch mit Rücksicht auf andere Lokalisation habe ich in der neueren Literatur nur eine Arbeit gefunden, die sich mit einer besonderen Form von chronisch entstandener Tendovaginitis beschäftigt. Dr. de Quervain teilte 1895 5 Fälle mit. Der Befund war objektiv freilich ein sehr geringer. Es traten am Daumen spontan Schmerzen auf, auch bestand etwas Druckempfindlichkeit. Die Palpation ergab negative Resultate oder nur etwas Verdickung. Gröbere pathologisch-anatomische Veränderungen wurden vermißt, die serösen Flächen waren intakt, das umgebende fibröse Gewebe etwas verdickt.

Das war aber auch alles. In sämtlichen Fällen war eine ein- oder mehrmalige traumatische Schädigung vorausgegangen.

Diese Form paßt jedenfalls nicht zu der von uns beobachteten Am nächsten liegt wohl eine Erklärung der Entstehung mit Hilfe mechanischer Momente.

Man kann sich denken, daß sich infolge wiederholter starker Inanspruchnahme der Sehnenscheide durch starke Anspannung der Sehnen allmählich ein Reiz- und dann ein Degenerationszustand herausgebildet hat.

Wenn die Peronealsehnen kräftig angespannt werden, heben sie sich weit aus der Fibulanische heraus, soweit als das Retinaculum es zuläßt. Dabei gelangen sie auch manchmal etwas auf die Spitze des Knöchels hinauf. Die mehr oder weniger gestreckte, gebogen verlaufende Sehne wird mehr und mehr rechtwinklig abgeknickt, so daß eine sehr starke, auf eine kleine Stelle lokaliserte Kraftentfaltung mit intensiver Reibung zustande kommt. So könnte nun durch starkes Hin- und Herbewegen der Sehne, zunächst analog den Verhältnissen bei der Tendovaginitis, crepitans ein Flüssigkeitserguß mit Fibrinflocken entstehen. Dann können weitere Niederschläge auf die Innenwand zustande kommen, die später organisiert werden, also analog wie bei der Gelenktuberkulose nach König.

Wäre dies nun in unserem Fall so, so müßten die weißen verdickten Sehnenscheidenmassen Fibringerinnungen zeigen, wie sie bei Tuberkulose sich finden. Es müßte sich weiter in der Sehnenscheide fibrinöser Inhalt finden und die Sehnenscheide noch Fibrinreste aufweisen. Davon ist aber keine Rede. Das würde aber auch der Fall sein müssen, wenn man den Prozeß auffaßte, wie Schuchart die Synovialtuberkulose, als Koagulationsnekrose der Synovialis. Die sonstige makroskopische Ähnlichkeit, das Abblättern der Wandung spräche ja sonst entschieden für die letztere Auffassung.

Ebenso kommt die Auffassung in Wegfall, daß die Veränderungen das Resultat wiederholter Blutungenbei unvollkommenen Rupturen wären. Dann müßte man viele Reste alter Blutungen finden mit Gelb- und Braunverfärbung der Wand. Hier dagegen glänzend weißes Aussehen ohne alte Blutreste.

Nun drängt sich aber ein anderer Vergleich viel mehr auf, das ist der Vergleich mit der Wandveränderung beim Hygrom der Schleimbeutel und dem der Synovialis bei Arthritis deformans. Sind Schleimbeutel jahrelang Insulten und Reizungen ausgesetzt, so bildet sich außer Flüssigkeit eine sehr derbe schwartige Wand, aus sklerotischem Bindegewebe bestehend. Es entsteht die sog.

fibröse Degeneration der Schleimbeutel. „Die chronischen Entzündungen der Schleimbeutel entsprechen fast immer entweder dem Hydrops chron. artic. oder der deformierenden Entzündung der Gelenke". (Volkmann.) Und an die deformierende Gelenkentzündung wurde auch ich in meinem Fall von chron. Sehnenscheidenveränderung erinnert. Keine Flüssigkeit in der Scheide bloß Wandveränderung, kein Fibrin weder außerhalb noch innerhalb der Gewebe, keine weichen frisch organisierten Gewebsfetzen, sondern derbes, sklerotisches, aufgefasertes Bindegewebe.

Nach dem makroskopischen und mikroskopischen Bilde können wir den Prozeß sehr wohl als eine Tendovaginitis chronica deformans bezeichnen.

Als Ätiologie ist hier aber gewiß die starke Inanspruchnahme der Peronealsehnen bei dem Kavallerieoffizier sehr plausibel. Die Sehne ist sehr fest. Sie ist reich an eingestreuten Knorpelzellen. Gerade solche härtere knorpelartige Stellen kommen zeitweilig an den in der Rinne des Knöchels und des Fersenbeins gleitenden Teilen der Sehne vor (Merkel), ja sie ist an der freien Fläche mit einem dünnen, faserknorpeligen Überzug versehen.

Die Sehne ist also sehr fest, die Schleimscheide ist zarter, diese wird gerieben, kommt dadurch in einen Reizzustand, verdickt sich, fasert aber später, wenn das sklerotische Bindegewebe entstanden ist, auf, weil es an Geschmeidigkeit und Nachgiebigkeit verloren hat.

So entsteht das Bild, das sich uns darbot. Im umgebenden Gewebe gibt es eine Reaktion, immerhin bleibt es aber auffallend, daß die Sehne ganz intakt blieb.

Die Scheide verlor weiter durch den Prozeß an Elastizität, so daß sie mechanischen Gewalten, wie sehr starker Anspannung der Sehne, nicht gewachsen war und platzte.

So entwickelte sich die Luxation der Sehnen hier wohl auf der Basis einer chronischen Veränderung der Sehnenscheide. Das ist um so plausibler, als die Anstrengung durch die es zu einer Luxation kam, irgendeine heftige Bewegung beim Fußdienst, gar keine so besondere war.

Daß die Affektion nichts mit der chronischen Tendovaginitis bei Gicht, Syphilis oder Gonorrhoe zu tun hat, ist leicht zu erweisen. Gicht hat Pat. bis heute nie gehabt; gichtische Veränderungen, wie sie in Exsudaten, Gewebsnekrose mit intensiver Gewebsneubildung (E. Kaufmann) bestehen, fanden sich nicht, gummöse Veränderungen ebensowenig, weder auf den Sehnenscheiden, noch den Sehnen selbst, ganz abgesehen davon, daß der Pat. nie Lues

hatte. Und gegen gonorrhoische Affektion spricht der Mangel jeglicher Schmerzen vor der Verletzung, der Mangel jeglicher Exsudation und entzündlicher Zustände.

Durch die Operation wurde die geplatzte Sehnenscheide wieder vereinigt, nachdem die erkrankten Partien entfernt wurden, und dann die Plastik nach König gemacht. Zweifellos ist durch die Operation ein vortreffliches Resultat zustande gekommen, da der Herr diesen Herbst sämtliche Jagdrennen mitgeritten hat, ohne das geringste zu spüren. Die Plastik hält, die Sehne tritt gar nicht heraus, bleibt auch bei starker Anspannung hinter der Knochenplatte liegen. So hat die andrängende Sehne einen sehr guten Schutz erhalten, sie reißt nicht mehr an den Bändern und an den Knöchelspitze, die Sehne wird nicht mehr so reiben wie früher und damit fällt auch die Ursache für die Veränderung der Sehnenscheide weg.

XXVII.

Aus der chirurgischen Klinik und Poliklinik zu Greifswald.
(Prof. Dr. Friedrich.)

Die Neubildung von Lymphdrüsen beim Carcinom und Sarkom.[1]

Von

Prof. Dr. Carl Ritter.

(Mit Tafel I.)

Vor ungefähr einem Jahr habe ich in der Deutschen Zeitschrift für Chirurgie[2]) über Befunde berichtet, die ich beim Mammacarcinom im Fett der Achselhöhle gemacht hatte. Es handelte sich um Lymphdrüsen, die weicher sind, als die derben, carcinomatösen und daher mehr den Eindruck von entzündlich geschwollenen Lymphdrüsen machen. Schneidet man aber solche Gebilde durch, so zeigt sich statt einer ausgebildeten Lymphdrüse, wie man vermutet, nichts anderes als ein makroskopisches Fettläppchen, das nur zum Teil Lymphdrüsengewebe enthält. Das Lymphdrüsengewebe ist dabei sehr verschieden angeordnet. Es umzieht entweder als zarter oder breiter Saum das Fettläppchen vollständig an beiden Seiten oder nur an einem Pol, oder aber es liegt als kleiner rundlicher, oft ganz unregelmäßig gestalteter Herd in der Mitte des Fettläppchens. Form und Größe ist dabei sehr verschieden, wie denn auch die Größe der Fettläppchen mannigfach wechselt.

Schon an frischen Präparaten sind diese Bildungen unschwer zu erkennen, werden aber durch Färbung mit Fettfarben weit besser kenntlich. Besonders empfahl ich damals Sudanfärbung (in Alkohollösung), nachdem die Präparate im Formalin gehärtet und

1) Auszugsweise vorgetragen auf der Naturforscherversammlung in Stuttgart 1906.

2) Ritter, Die Neubildung von Lymphdrüsen beim Mammacarcinom Deutsche Zeitschr. f. Chir., Bd. 79, 1905.

in Wasser ausgewaschen sind. Dann ist das Fett leuchtend rot, die Lymphdrüsensubstanz blaßgelb.

Mikroskopisch ist bei diesen Gebilden vor allem wichtig, daß das Lymphdrüsengewebe in der Regel nach zentral zu vom Fettgewebe durch keine Membran getrennt ist; es ist hier weder elastisches noch Bindegewebe als trennende Schranke zwischen ihnen vorhanden, sondern Lymph- und Fettgewebe gehen direkt ohne jede scharfe Grenze ineinander über. Nur da, wo das Lymphdrüsengewebe an der Peripherie angeordnet ist, stößt es außen an die Bindegewebskapsel des (makroskopischen) Fettläppchens.

Es handelte sich, wie ich damals näher ausführte, nicht etwa um Krebsherde, die im Fettgewebe verstreut liegen, denn wenn auch in manchen Fällen schon vereinzelte oder zahlreichere Krebsanhäufungen inmitten des Lymphdrüsengewebes vorhanden sind, so finden sich in den meisten Fällen in ihnen auch nicht die Spur von Krebsgewebe oder von Krebszellen.

Es handelte sich auch nicht um einfache kleinzellige Infiltrationen, denn es lassen sich in dem adenoiden Gewebe schon stets sehr deutlich Rand- und Marksubstanz, Keimzentren und Lymphräume unterscheiden.

Es handelte sich schließlich aber auch nicht um eine fettige Umwandlung ehemaliger Lymphdrüsen, analog etwa der marantischen oder senilen Atrophie der Lymphdrüsen. Denn bei dieser tritt stets im Zentrum der Follikel das Fett auf, während es in meinen Fällen stets auf Peripherie des Lymphgewebes sich fand. Vor allem aber kann es sich auch deshalb nicht um einen atrophischen Zustand handeln, weil man zuweilen das Wachstum dieser Gebilde direkt zu beobachten in der Lage ist. Ich habe an einer Pat., deren rechte Brust wegen Carcinom operiert war, 2 mal an der andern Brust unter der Haut je einen kleinen Knoten unter- und oberhalb der Mamma allmählich wachsen sehen, der sich nachträglich als solche oben beschriebene Drüsen herausstellte, wie Pat. sich endlich der Mammaamputation auch auf der linken Seite unterzog. Einen ähnlichen Fall habe ich jetzt wieder beobachtet.

Aus allen diesen Gründen habe ich damals den Schluß gezogen, daß es sich hier um unfertige, erst in Bildung begriffene Lymphdrüsen, kurz, um eine Neubildung von Lymphdrüsen im Fettgewebe handelte.

Eine solche Annahme widersprach, wie man mir wohl ohne weiteres zugeben wird, unseren bisherigen Anschauungen vollkommen. Denn Lymphdrüsen stellen wir uns allgemein als präfor-

mierte und an bestimmte Orte des Körpers gebundene Organe vor und denken uns die Verschleppung des Carcinoms in die Lymphdrüsen hinein in der Weise, daß die Carcinomzellen auf dem Lymphwege bis zu den Lymphdrüsen geschwemmt werden, sich in ihnen ansiedeln und nun das Lymphdrüsengewebe verdrängen und ersetzen.

In der Literatur fand ich über solche makroskopischen Befunde beim Carcinom nichts. Neu ist allerdings trotzdem, wie eine weitere Durchsicht der Literatur ergab, die Tatsache einer Regeneration von Lymphdrüsen im Fettgewebe unter pathologischen Zuständen — auch beim Carcinom — an sich nicht. Denn Bayer hat schon in den 80er Jahren durch ausgezeichnete experimentell-histologische Studien den Gang dieser Neubildung genau verfolgt. Seine Arbeiten scheinen aber entweder nur wenig bekannt geworden oder schnell vergessen zu sein.

Ich gehe hier nicht näher darauf ein, da ich sie ausführlich in meiner früheren Arbeit besprochen habe. Ich möchte aber auch hier hervorheben wie Bayer der erste ist, der durch seine mikroskopischen Untersuchungen an Schnitten aus der Umgebung von krankhaften Lymphdrüsen und durch seine experimentell-histologischen Untersuchungen nach Entfernung von Lymphdrüsen am Hund den Nachweis lieferte, daß Lymphdrüsen und Fettgewebe in gewisser Reziprozität stehen und daß Lymphdrüsen sich nicht nur im (oder wie Bayer sich wohl fälschlich ausdrückt, aus dem) Fettgewebe, sondern auch im Bindegewebe bilden können.

Für die Richtigkeit meiner Befunde war damit eine sehr gute Stütze gewonnen. Ich konnte aber weiter nachweisen, daß Bayers Abbildungen und Beschreibungen in allen Hauptpunkten vollständig mit den mikroskopischen Bildern meiner Lymphdrüsen übereinstimmten. Bayers und meine Befunde bedeuten also mit Sicherheit ein und denselben Vorgang. Die von mir beschriebenen Lymphdrüsen stellen offenbar das makroskopische Bild der mikroskopischen Gebilde Bayers dar.

Seit meiner ersten Veröffentlichung habe ich naturgemäß weiter auf diese Dinge geachtet und verfüge jetzt über eine 2. Serie von Präparaten, die in den zahlreichen beigefügten Abbildungen[1]) wiedergegeben sind. Auch sie sind so wie die früheren mit Formalinhärtung und Sudanfärbung gewonnen. Statt Sudan kann man

1) Leider mußte mit Rücksicht auf Raummangel die Hälfte der Abbildungen zurückgehalten werden. Es sind daher nur die charakteristischsten Formen ausgesucht.

natürlich auch andere neuere Fettfarben benutzen. Auch kann man das Lymphdrüsengewebe noch mit Kernfarben zur Darstellung bringen. Doch sind mir die Bilder zu bunt und die bisherigen scheinen mir auch ohne das klar genug.

Im großen und ganzen stimmen die neugebildeten Lymphdrüsen dieser 2. Serie mit denen der ersten vollkommen überein. Ich konnte aber die Befunde durch die neuen Präparate nicht nur auf eine stattlichere Zahl bringen und dadurch beweiskräftiger gestalten, sondern sie auch, was mir wichtiger scheint, erweitern. Denn ich beobachtete diese Lymphdrüsen nicht nur beim Mammacarcinom, sondern auch beim Plattenepithel- und Schleimhautcarcinom (sowohl Drüsen- als Gallertcarcinom) und außerdem fand ich sie in 3 Fällen von Sarkom (Sarkom der Brust und der Extremitäten). Damit gilt also das, was ich für die Lymphdrüsengebilde beim Mammacarcinom s. Z. nachgewiesen habe, in gleichem Maße für das Carcinom und Sarkom überhaupt ganz allgemein.

Ich glaube sogar, solche Lymphdrüsen kommen auch noch bei anderen Krankheiten vor, so meine ich z. B. in den schönen Abbildungen der Pestpräparate von Dürck, Tafel I und II in manchen geschwollenen Lymphdrüsen noch Fettgewebe zu erkennen.

Auffallen wird bei allen diesen neuen Präparaten ganz besonders die Verschiedenheit in Form und Größe. Ganz winzig kleine wechseln mit Bildungen von schon recht ansehnlicher Größe. Die Form ist meist so verschieden und oft so wunderlich, daß von einer Regel scheinbar kaum gesprochen werden kann. Trotzdem herrscht aber bei den kleinen und mittelgroßen Drüsen die Halbkreis oder Sichelform mit der Konkavität nach dem Hilus zu gerichtet, bei den größeren Gebilden die Nierenpyramidenform so vor, daß das kein Zufall sein kann. Wenn man genauer die einzelnen Bilder auch der ersten Serie untereinander vergleicht, so lehrt m. E. schon die einfache Betrachtung, daß die Lymphdrüsen in der Regel sich von der Peripherie der Fettläppchen her entwickeln. Offenbar entsteht zuerst ein zarter Saum von Lymphdrüsensubstanz an der Peripherie, dieser wird allmählich breiter und sendet einzelne Ausläufer nach der Mitte zu, die sich dann zu größeren nierenpyramidenähnlichen Gebilden, mehr selbständig, entwickeln. Durch Verschmelzen der einzelnen Ausläufer bildet sich schließlich ein rundlich-ovales Gebilde, das nur noch wenig Fettsubstanz im Zentrum enthält.

Ob aus den einzelnen Lymphdrüsenpyramiden selbständige Lymphdrüsen sich entwickeln können, ist eine Frage, die ich bis jetzt noch nicht sicher beantworten kann.

Dieser Entwicklungsmodus ist nach meinen jetzigen Erfahrungen zweifellos am häufigsten. Doch kommt offenbar auch der andere vor, bei dem aus einem zentralen Lymphgewebsherde sich eine Lymphdrüse heranbildet (siehe die eine Figur in meiner ersten Arbeit).

Wie in den früheren Fällen, so handelt es sich auch diesmal fast ausschließlich um geschlossene Primärtumoren, nur bei einem Sarkom des Arms und den Plattenepithelcarcinomen waren die Primärgeschwülste ulceriert. Irgend einen Unterschied zwischen den Lymphdrüsenbefunden in beiden Fällen habe ich weder makroskopisch noch mikroskopisch feststellen können.

Alle übrigen makroskopischen Verhältnisse ergeben wohl zur Genüge die Abbildungen, die ihrerseits wohl einer weiteren Erklärung nicht bedürfen.

Auch die Bilder der neuen Serie stimmen mikroskopisch mit denen der ersten in allen Hauptpunkten überein. Mancherlei ist außerdem erwähnenswert, so z. B. eigentümlich helle Stellen in den Keimzentren, ein oft großer Reichtum an eosinophilen Zellen u. a. mehr.

Interessant ist ferner, daß durchaus nicht immer die Größe der Lymphdrüsen auch einen größeren Gehalt an Carcinomgewebe bedingt. Gerade die größten Gebilde dieser Serie enthalten keine Spur von Carcinomzellen, während in viel kleineren zuweilen Carcinom schon deutlich nachweisbar ist.

Ich gehe aber auf die mikroskopischen Verhältnisse hier nicht näher ein. Denn eine ausführliche Darstellung, die nur an der Hand zahlreicher Abbildungen geschehen könnte, würde hier zu weit führen. Sie müßte andererseits über ein großes mikroskopisches Material verfügen. Ich habe aber bisher, da es mir zunächst auf die makroskopischen Verhältnisse ankam und ich über möglichst viel Präparate zur Demonstration verfügen wollte, nur etwa $^1/_3$ meiner Fälle genauer histologisch untersucht. Durch die Vorbehandlung der makroskopischen Präparate sind manche für die mikroskopische Untersuchung vielfach geschädigt. Andererseits ist eine ausgedehnte Untersuchung sehr wünschenswert, da die höchst interessanten mikroskopischen Verhältnisse überhaupt mit den neueren Färbemethoden noch nicht untersucht sind und auch das erste Auftreten des Carcinoms in den Lymphbahnen nach neueren Gesichtspunkten nicht bearbeitet ist.

Ich behalte mir eine solche eingehende Besprechung für später vor.

Hier kam es zunächst auf die makroskopischen Befunde an, für deren Richtigkeit nicht nur der Nachweis durch ein größeres

Material zu erhärten war, sondern bei denen auch gezeigt werden sollte, daß es sich nicht um große Seltenheiten, sondern um relativ häufige Befunde handelte, ein Beweis, daß hier ein Vorgang von einiger allgemeiner Bedeutung sich abspielt.

Ich habe bisher immer von diesem Vorgang als von einer Lymphdrüsenneubildung gesprochen. Ich glaubte allerdings auch, daß nach Bayers und meinen Befunden, den Abbildungen und Beschreibungen und den Gründen, die für ihre Neubildung angeführt worden sind, ein Zweifel über die Natur dieser Gebilde nicht mehr aufkommen könnte. Trotzdem muß ich hier nicht nur die Richtigkeit meiner Beobachtungen nach der anatomischen Seite, sondern auch meine Anschauung nach der pathol.-physiol. Seite hin bekräftigen, da von anatomischer Seite Zweifel geäußert sind.

Schiefferdecker hat in einem Vortrage über Lymphknoten im Bindegewebe des Sulcus bicipitalis, in der niederrheinischen Gesellschaft in Bonn im Februar 1906, bei Besprechung meiner Arbeit darauf aufmerksam gemacht, daß man vollständig ausgebildete Lymphfollikel mit herumliegenden spaltförmigen Lymphsimus mitten im Binde- resp. Fettgewebe normalerweise beobachten kann, und daß diese so klein sind, daß sie sich der Beobachtung mit bloßem Auge völlig entziehen. Er demonstrierte dabei eine Zeichnung von einem solchen Fall, den er schon vor langer Zeit im Bindegewebe in der Nähe der großen Gefäße beobachtet hatte, also an einer Stelle, wo sonst Lymphdrüsen nicht vorkommen. Dieser Follikel stimmte in Größe und Aussehen ziemlich genau mit den von Bayer in dessen zweiter Arbeit wiedergegebenen Follikeln überein und lag ebenfalls im Fettgewebe. Schiefferdecker meint nun, daß im vorliegenden Fall durchaus keine Ursache vorlag, warum sich neue Follikel hätten bilden sollen, man müßte daher annehmen, daß solche Follikel mehr oder weniger häufig unter normalen Verhältnissen mitten im Bindegewebe vorkommen können. Er glaubt, daß ähnliche kleine Follikel noch viel leichter an Stellen zu beobachten sein würden, an welchen Lymphdrüsen gewöhnlich vorkommen; und macht darauf aufmerksam, damit nicht gegebenenfalls solche normal vorkommenden Follikel als neugebildet angegesehen werden.

Schiefferdecker hält also diese kleinen ersten Lymphdrüsenanlagen für normal. Es wäre also nicht ausgeschlossen, daß dann auch die beim Carcinom beobachteten ähnlichen Bildungen (es sind dies die von Bayer beschriebenen mikroskopischen Bilder) nichts Pathologisches zu sein brauchten und normal vorkämen.

Und weiter hält Schiefferdecker sie nicht für neugebildet. Es wäre also andererseits nicht ausgeschlossen, daß auch meine Bildungen durch Wachstum aus ursprünglich schon vorhandenen kleinsten unausgebildeten Lymphdrüschen entstanden sind.

Was zunächst den letzteren Einwand betrifft, so meine ich, deutet eigentlich alles in unseren Fällen auf eine Neubildung hin. Daß sie in Bildung begriffen sind, beweist schon der Umstand, daß wir sie in allen Fällen als unfertige, nicht ausgebildete Lymphdrüsen vorfinden.

In allen möglichen Stadien sehen wir sie von einfachsten kleinzelligen Infiltrationen durch eine ganze Reihe von Übergangsbildern hindurch bis zu fast ganz ausgebildeten komplizierten mikroskopischen Lymphdrüsen, von kleinsten bis zu größten makroskopischen Gebilden vor uns. Daß sie im Wachstum begriffen sind, können wir, wie ich oben gesagt habe, oft direkt beobachten. Alle anderen Möglichkeiten für die Entstehung lassen sich außerdem so gut wie ausschließen. Daß sie aber auch wirklich neugebildet sind, ohne daß vorher eine normale Lymphdrüsenanlage vorhanden war, geht m. E. schlagend aus Bayers Versuchen hervor, der Hunden die vorhandenen Lymphdrüsen mit dem umgebenden Fett fortnahm und dann doch neue Lymphdrüsen sich bilden sah.

Und ferner habe ich auch beim Menschen nach Exstirpation aller vorher an Ort und Stelle vorhandenen carcinomatösen, geschwollenen oder normalen Lymphdrüsen (mitsamt dem umgebenden Fettgewebe) beim rezidivierenden Carcinom dieselben unvollkommenen Lymphdrüsenanlagen beobachtet. Hier müssen also diese Lymphdrüsen vollkommen neugebildet sein. Der Schluß liegt doch recht nahe, daß dann auch die ganz gleich gebauten Lymphdrüsen, die man beim nichtrezidivierten Carcinom findet, denselben Ursprung haben.

Den Einwand, daß es sich nicht um Neubildung handle, muß ich also ablehnen. Damit fällt eigentlich auch der erste Einwand, daß die Gebilde normal sind. Für meine Befunde ist er vollends nicht stichhaltig, da solche makroskopische Lymphdrüsen, wie ich sie beschrieben habe, überhaupt bisher noch nie normalerweise gesehen worden sind.

Was die Beobachtung von Schiefferdecker aber anbelangt, so verfügt er — wenn ich nach dem kurzen Referat in der Deutschen medizinischen Wochenschrift urteilen kann (ausführlich ist der Vortrag meines Wissens nicht erschienen) — über den einen Befund am Sulcus bicipitis. Wenn aber hier, d. h. an einer Stelle sich Lymph-

drüsen finden, an der, wie Schiefferdecker selbst sagt, normalerweise sonst keine Lymphdrüsen vorkommen, so ist das m. E. kein normaler, sondern ein abnormer Befund. Im übrigen nimmt Schiefferdecker nur an, daß solche Drüsenanlagen, wie er sie im Sulcus bicipitis fand, auch an den Stellen, wo sonst Lymphdrüsen normalerweise vorhanden sind. Darüber fehlt aber bis jetzt eine größere Reihe von Untersuchungen. Aber auch, wenn sie in der Tat das Vorkommen von kleinen Anlagen für gewöhnlich ergäben — und ich halte das nicht für ganz unmöglich —, so kann ich doch nicht zugeben, daß das nach unseren bisherigen Vorstellungen ein normaler Befund wäre. Das was wir bisher von Lymphdrüsen als normal allgemein angenommen haben, ist, daß es voll ausgebildete, in sich abgeschlossene Gebilde sind, wie wir ja auch in den meisten Fällen nur solche vorfinden, und daß sie erst, wenn sie erkranken, sich vergrößern (durch entzündliche Anschwellung oder durch Bildung spezifischen Gewebes, so durch Tuberkelbildung oder Carcinomentwicklung).

Daß Lymphdrüsen im voll ausgebildeten Körper normalerweise unvollständig gebaut, noch nicht entwickelt sind, ist genau so abnorm, wie meine Befunde und fordert dringend eine besondere Ursache.

Daß Schiefferdecker seine interessante Beobachtung als normal hinstellt, geschieht nur deshalb, weil er keine andere Ursache finden konnte. Ich glaube aber, daß man eine pathologische Ursache nicht so ohne weiteres ablehnen darf.

Um das zu begründen, muß ich noch einmal näher auf die Ursache für die Lymphdrüsenneubildung beim Carcinom eingehen.

Ich habe schon in meiner ersten Arbeit betont, daß ich, so sehr ich sonst mit Bayer übereinstimme, in diesem Punkte ganz anderer Ansicht als er bin. Bayer nahm an, daß die neuen Lymphdrüsen nichts anderes als Ersatzlymphdrüsen sind, die sich bei Ausschaltung der vorhandenen Lymphdrüsen, (sei es, daß sie exstirpiert, sei es, daß sie durch Erkrankung unwegsam geworden seien) neu bilden. Er dachte sich, daß dann auf rein mechanischem Wege Lymphstauung einträte und daß sie nicht nur stärkere Durchtränkung der Gewebe mit flüssigen Bestandteilen der Lymphe und Austritt von Lymphzellen, sondern auch einen Reiz hervorriefe, der seinerseits zur Proliferation der Zellen führte. Und bestärkt wurde er in dieser Ansicht dadurch, daß es ihm gelang, eine Stauung von Lymphbahnen in der Umgebung erkrankter Lymphdrüsen nachzuweisen und gerade an solchen Punkten auch die von ihm beschriebenen mikroskopischen Lymphdrüsenanlagen aufzufinden.

Ich habe aber schon damals betont, daß diese Anschauung

Bayers einer genauen Kritik nicht standhält. Ich habe dafür als besten Gewährsmann Bayer selbst anführen können. Denn als Riedel behauptet hatte, daß Wegnahme sämtlicher Lymphdrüsen Lymphzirkulationsstörungen (Ödem und Elephantiasis) hervorrufe, war es Bayer, der demgegenüber einwandsfrei nachwies, daß Ödem und Elephantiasis auch ohne Exstirpation von Lymphdrüsen vorkommt und daß, wenn sie nach Wegnahme derselben auftritt, stets Störungen der Wundheilung, zumal Erysipel, die Ursache ist.

Das ist eine Erfahrung, die ja wohl jeder Chirurg nicht nur bei den tuberkulösen Halslymphdrüsen, sondern auch z. B. nach Ausräumung der Achseldrüsen beim Carcinoma mammae gemacht hat. Auch dabei habe ich, wenn die Operation normal aseptisch verlief, nichts von einer Zirkulationsstörung von seiten der Lymphgefäße (abgesehen zuweilen von einem Lymphergu ß aus den durchschnittenen Lymphgefäßen in den ersten Tagen) gesehen. Und doch muß das Hindernis für die Zirkulation der Lymphe bei einer solchen Operation ganz gewaltig sein, wenn man daran denkt, wie viele Lymphbahnen unwegsam werden; denn kein Chirurg pflegt sich darum zu kümmern, ob er Lymphbahnen erhält oder verletzt.

Aber geradezu spielend wird offenbar das Hindernis überwunden.

Tritt aber hier nachträglich Ödem und Elephantiasis (am Arm und Brust) nach der Ausräumung auf, so ist es wiederum nicht die erschwerte Zirkulation, die wir dafür verantwortlich machen, sondern das Carcinomrezidiv, das einen direkten Druck auf die Vena axillaris ausübt, eine Befürchtung, die uns fast nie täuscht.

Die Hindernisse für die Zirkulation werden also offenbar überwunden, ohne daß eine Neubildung von Lymphdrüsen nötig ist; ganz abgesehen davon, daß Lymphdrüsen zu ihrer Bildung Zeit nötig haben, also ehe sie einigermaßen vikariierend eintreten könnten, schon zu spät kämen, um die Zirkulationshindernisse zu überwinden. Übrigens gibt Bayer an anderer Stelle die Möglichkeit der Restitution des Lymphflusses nur durch Kollateralen (also ohne Neubildung von Drüsen) selbst zu.

Weiter ist zu bemerken, daß auch Bayer in seinen Versuchen, beim Hunde Lymphdrüsenneubildung hervorzurufen, nicht einfach die nun entstehende Lymphstauung hat wirken lassen, sondern stets einen Reiz gebraucht hat: Infektion oder Einreiben von Tusche, Zinnober oder Setzen einer Fontanelle.

Das ist besonders bemerkenswert, da vor kurzem ein englischer

Autor[1]) die Neubildung von Lymphdrüsen nach Wegnahme der alten auf experimentellem Wege geleugnet hat.

Mayer entfernte an 2 Hunden mesenteriale, an 6 Hunden die poplitealen Lymphknoten z. T. zugleich mit dem umgebenden Fettgewebe. Nach 7—161 Tagen hat er dann die Tiere getötet, die ganze Gegend der Operationsstelle im Serien bezw. Stufenschnitten zerlegt und untersucht. Dabei fand er keine Regeneration. Höchstens an ganz jungen Individuen hält er eine Regeneration in beschränktem Umfang für möglich.

Bei 8 Hunden unterband bezw. resezierte er große Lymphstämme; auch nach 90 Tagen war von Regeneration nichts zu bemerken.

Ich habe das gleiche beobachtet. Hier wurde aber kein Reiz angewandt, so wie Bayer es tat, und damit wird der Gegensatz der Resultate leicht und einfach verständlich.

Ich habe noch andere Gründe, die für die Annahme eines Reizes und gegen die einer einfachen Lymphstauung sprechen, so besonders den Lymphdrüsenreichtum des erwachsenen Arbeiters und den Lymphdrüsenmangel des Kindes in meiner früheren Arbeit angeführt, gehe aber hier nicht noch einmal darauf ein, sondern will ihnen lieber noch einen neuen Grund hinzufügen, den ich der jüngst erschienenen Arbeit von Nötzel[2]) über die Bakterienresorption auf dem Lymph- und Blutwege und über die Bedeutung der Lymphdrüsen für dieselbe entnehme. Nötzel macht darin u. a. auf den inneren Widerspruch zwischen der häufigen Erkrankung der Lymphdrüsen und unserer bisherigen Auffassung, daß die Lymphdrüsen die Filtrations- und Vernichtungsorgane für die dorthin verschleppten Infektionserreger sind, aufmerksam. Er kommt dabei zu dem sehr überzeugenden Schluß, daß unsere bisherige Auffassung falsch sein muß. Als Grund aber dafür, daß die Lymphdrüsen gar nicht zur Filtration eingerichtet sind, führt er zwei neue Tatsachen an, die bisher, wenigstens den Chirurgen, kaum bekannt sein dürften, nämlich einmal, daß sich bei jeder Lymphdrüse (nach Drüners Untersuchungen auch bei den kleinen) zwischen den Vasa efferentia und afferentia der Lymphdrüse jedesmal sich direkte Anastomosen befinden und ferner, daß auch die Lympfgefäße untereinander geradezu zahllose Verbindungen besitzen, so daß also eine Resorp-

1) Meyer, An experimental study on the recurrenze of lymphatic glands and the regeneration of lymphatic vessels in the dog. Bull. of the John Hopkins hospital. Juni 1906. Ref. Zentralbl. für Chir. 1906, S. 964.

2) Nötzel, Bruns' Beiträge z. klin. Chir., Bd, 51, Heft 3, 1906, S. 740.

tion von einer peripheren Stelle bis in den Ductus thoracicus ohne jede Passage von Lymphdrüsen möglich ist.

Ist das aber der Fall, so wird uns die leichte Überwindung der Zirkulationshindernisse noch besser verständlich und läßt uns die Annahme von Ersatzlymphdrüsen noch weniger nötig erscheinen.

Außerdem aber möchte ich noch auf einen anderen Punkt aufmerksam machen, den ich früher nicht erwähnt habe. Wenn nach Exstirpation von tuberkulösen Halsdrüsen neue Drüsen entstehen, so denkt dabei jeder, daß es sich um ein Rezidiv der Tuberkulose handelt, eine Annahme, die die mikroskopische und bakterielle Untersuchung dann auch stets bestätigen wird. Es liegt recht nahe, anzunehmen, daß dann auch die Tuberkulose die Ursache der Lymphdrüsenneubildung ist.

Genau so beim Carcinom.

Kein Arzt pflegt eine nach Mammaamputation und Achseldrüsenausräumung auftretende Lymphdrüse als harmlose neugebildete Ersatzlymphdrüse, die ihren Grund in einer Lymphstauung hat, aufzufassen, sondern nimmt sie als ein schlimmes Zeichen der neu sich zeigenden Krankheit, denn auch hier hat die Erfahrung uns ganz allgemein gelehrt, daß eine solche Lymphdrüse nie verschwindet, sondern stets carcinomatös wird, wenn wir nur lange genug warten.

Das alles deutet unzweifelhaft auf einen Reiz hin und nicht auf Lymphstauung allein.

Jedenfalls glaubte ich nach alledem wohl berechtigt zu sein, auch für die beim Carcinom entstehenden neuen Lymphdrüsen als Ursache einen Reiz anzunehmen und die Lymphdrüse als erste Reaktion des Körpers auf die Carcinominvasion aufzufassen. Dabei ist es gleichgültig, ob man sich unter Carcinom die Zellen oder ein Virus vorstellen will. Ich halte das letztere für richtiger, schon deshalb, weil die Zellen nicht sichtbar sind, also massenhaft untergegangen sein müssen.

In dem Reiz liegt aber m. E. der Grund auch für die Entstehung der Schiefferdeckerschen Lymphanlage. Daß Schiefferdecker in seinem Fall einen normalen Befund annahm, geschah deswegen, weil nach seiner Ansicht kein anderer Grund vorlag, warum eine Neubildung hätte stattfinden sollen. Nun entstehen aber, wie wir gesehen haben, unvollkommene neue Lymphdrüsen stets auf einen Reiz, übrigens durchweg infektiöser Natur, hin, nie ohne Reiz. Einen solchen Schluß wie den Schiefferdeckers

kann man also nur dann ziehen, wenn man mit Sicherheit jede solche pathologische Reizursache ausschließen kann. Man kann ihn in seinen Fall nur dann ziehen, wenn man sicher weiß, daß niemals infektiöse Prozesse am Arm während des Lebens vorgekommen sind. Das ist aber schwer zu sagen, da Infektionen oft bekanntlich ganz latent verlaufen. Ich erinnere übrigens hierbei auch an das, was ich schon früher über den Lymphdrüsenreichtum beim erwachsenen Arbeiter und Lymphdrüsenmangel beim Kind gesagt habe.

Schiefferdecker schloß aus der Ähnlichkeit seines Befundes mit den Beobachtungen Bayers, daß auch die Bildungen beim Carcinom normaler Natur seien. Nachdem ich gezeigt habe, daß der Schluß Schiefferdeckers für die Lymphdrüsen beim Carcinom falsch ist, ziehe ich aus der Ähnlichkeit beider Beobachtungen vielmehr den umgekehrten Schluß, daß auch Schiefferdeckers Befund eine Neubildung von Lymphdrüsen darstellt, die ihren guten pathologischen Grund hat. Und nehme seine interessante Beobachtung in meinem Sinn. Den strikten Beweis dafür haben allerdings erst weitere anatomische Untersnchungen, mit denen ich beschäftigt bin, zu erbringen.

Jedenfalls habe ich von dem Schluß, zu dem ich auf Grund der früheren Präparate gekommen war, daß die neugebildeten Lymphdrüsen in meinen Fällen die erste Reaktion des Körpers auf das Carcinom und Sarkom darstellen, auch nach den neuen Präparaten nichts zurückzunehmen.

Dasselbe gilt von meinem weiteren Schluß, den man konsequenterweise ziehen mußte, der aber bisher ebensowenig gezogen war.

Wir haben uns bekanntlich daran gewöhnt, als Paradigma für die Verbreitung der Carcinome (und Sarkome) auf dem Lymphwege Injektionspräparate anzusehen, die am Leichnam angestellt sind. Ist es aber richtig, daß sich beim Carcinom und Sarkom im Fett- und Bindegewebe oft erst Lymphdrüsen bilden, in denen dann nachträglich Geschwulstmetastasen erscheinen, so geht daraus unzweifelhaft hervor, daß diese Injektionspräparate, die mit so viel Mühe und subtiler Technik angestellt sind, aber doch oft zu recht verschiedenen Resultaten und Angaben geführt haben, in ihrem Werte recht reichlich überschätzt sind. Denn wenn überall im Fett Lymphdrüsen sich bilden können, so kann sich Carcinom (und Sarkom) auch überall auf dem Lymphwege finden und ausbreiten kann, ohne daß es jedesmal auf gleichen oder vorgezeichneten Bahnen zu geschehen braucht.

Und diesen Schluß brauche ich einer anderen Auffassung gegenüber nicht zu verteidigen. Im Gegenteil: In der schon oben erwähnten Arbeit hat sich neuerdings Nötzel ganz auf diesen Standpunkt gestellt, indem er ausführt, daß die Ausbreitung auf den Hauptlymphwege wohl in der Regel die hauptsächlichste aber nicht die einzige ist und daß der Resorption der Lymphe zahllose Nebenbahnen und Umwege offen stehen, die er, wie oben gesagt, näher bespricht, so daß es unmöglich ist, den Weg zu berechnen. Er ist der Ansicht, daß meine Anschauung nicht nur für die carcinomatöse sondern auch für jede bakterielle Infektion gilt.

Nötzel faßt übrigens im Gegensatz zu Schiefferdecker auch die Ursache von der Entstehung der Lymphdrüsen durchaus in meinem Sinne als Reizwirkung auf. Er ist aber darin noch einen Schritt weiter gegangen und hat aus meinen Befunden noch einen andern sehr bemerkenswerten Schluß gezogen.

Auf Grund von Experimenten, die ich hier nicht weiter berühre, gelangte er zu dem Ergebnis, daß Infektionserreger von Körperstellen aus, an denen ihr Eindringen in offene Blutgefäße ausgeschlossen ist (Kniegelenk), nur auf dem Lymphwege und zwar ebenso rasch ins Blut und in die inneren Organe resorbiert werden wie von blutenden Wunden aus, daß also die Lymphdrüsen dieser primären Resorption ins Blut gar kein Hindernis bieten.

Und weiter konnte er nachweisen, daß 10 Minuten und 5 Minuten nach der Infektion des Kniegelenks die Infektionserreger in den drei nächstgelegenen Lymphdrüsenetappen (in den Inguinal- und Cruraldrüsen, in den Iliacal- und in den Lumbaldrüsen) nachzuweisen sind. Also auch der Weiterbeförderung durch den Lymphstrom in zentralere Teile des Lymphgefäßgebietes setzen die der Infektionsstelle zunächst gelegenen regionären Lymphdrüsen kein Hindernis entgegen.

Auf Grund dieser Ergebnisse kommt nun Nötzel zu dem Schluß, daß die Lymphdrüsen unmöglich die lokalen Schutzorgane gegen die Infektion des übrigen Körpers darstellen, wie man bisher allgemein angenommen hat.

Er stützt diese Ansicht noch durch eine ganze Reihe anderer Gründe. Er weist darauf hin, daß bekanntlich Farbstoffe, ebenso wie Bakterien und die Leukocyten selbst, durch die Lymphdrüsen hindurch gehen können, daß die Randsinus der Lymphdrüse ebenso wie jedes Lymphgefäß breit offen sind und daß die Leukocytenanhäufungen in fortwährendem Fluß sich befinden.

Er weist weiter auf die schon oben erwähnten Anastomosen

zwischen den Vasa afferentia und efferentia in jeder Lymphdrüse und zahllose Verbindungen zwischen den Lymphgefäßen selbst hin, die es ermöglichen, daß ohne jede Passage von Lymphdrüsen eine Resorption von einer peripheren Stelle bis zum Ductus thoracicus möglich ist.

Außerdem spricht nach Nötzel auch die klinische Erfahrung für seine Anschauung. Denn in vielen Fällen heilt bekanntlich die primäre Infektion an der Eintrittsstelle glatt, während in den Lymphdrüsen sich gerade die Krankheit festsetzt und zu schweren Störungen führt. Der Übertritt ins Blut wird aber durch die angebliche Schutzvorrichtung nirgends vollkommen gehindert. In diesem Zusammenhang führt Nötzel auch Bayers und meine Befunde an, aus denen er den gleichen Schluß für seine Anschauung zieht.

Und ich glaube, man muß ihm darin vollkommen recht geben. Wären die Lymphdrüsen wirklich bei dem Carcinom und Sarkom, bei der Tuberkulose usw. die Schutzeinrichtungen gegen eine allgemeine Infektion des Körpers, so müßte, wenn sie durch Operation entfernt sind, unter allen Umständen diese Etappe von den Infektionsfragen übersprungen werden und die Infektion müßte erst in den nächstfolgenden Lymphdrüsen aufgehalten werden. Und doch sehen wir, daß jedesmal nach Exstirpation von tuberkulösen Lymphdrüsen, z. B. am Halse, wenn ein Rezidiv folgt, es wieder an der alten Stelle am Halse entsteht, aber nicht an der nächsten „Haltestelle". Und das gleiche gilt beim Carcinom und Sarkom.

Ich stimme deshalb Nötzel vollkommen zu, wenn er die Auffassung von der Schutzwirkung der Lymphdrüse gegen die Allgemeininfektion des ganzen Körpers ablehnt und diesen Schluß auch mit meinen Befunden begründet. Ich halte aber andererseits auch seine Einschränkung für gerechtfertigt, wenn er bemerkt, daß man deshalb den Lymphdrüsen die lokale Schutzkraft gegen die Infektionserreger, die sie zweifellos besitzen, nicht abzusprechen braucht, denn sonst würden die Lymphdrüsen noch viel häufiger und vor allem viel schwerer erkranken. Aber die bakteriziden Kräfte der Drüsen sind sozusagen nur ad usum proprium vorhanden, nicht allgemein gegen die Infektion des Blutkreislaufs.

Zum Schluß noch ein Wort über die Entstehung der Lymphdrüsen.

Wer einmal zu der Ansicht gekommen ist, daß die Lymphdrüsen eigentlich überall sich bilden können, wo Fett- oder Bindegewebe vorhanden ist, wird unwillkürlich fragen, warum sie sich

denn doch meist an ganz bestimmten Orten finden und diese auch wieder bei ihrer Neubildung aufsuchen. Warum bildet sich nicht, wenn z. B. der Finger infiziert ist, dort eine Lymphdrüse. Binde- und Fettgewebe gibts auch dort und der Reiz ist auch dort vorhanden.

Ich habe früher Gussenbauers Anschauung bekämpft, der annahm, daß für die Entstehung der Lymphdrüsen beim arbeitenden Mann im Gegensatz zum Kinde, die kräftige Muskelarbeit insofern eine Rolle spielt, als durch sie eine reichlichere Zufuhr von Lymphe nach den von Muskulatur freien Gebieten stattfände und dadurch ein formativer Reiz auf das dort vorhandene Lymphgebilde hervorgerufen würde. Ich habe demgegenüber betont, daß man infektiöse Prozesse dafür verantwortlich machen muß. Seine Anschauung entstammt vorbakterieller Zeit. Trotzdem hat er m. E. in gewissem Sinne sicher Recht. Die Muskelbewegungen sind das beste resorbierende Mittel, das unser Körper besitzt und so lange dies Mittel gut funktioniert, muß alles Material, auch das Infektionsmaterial, schnell den Weg von den unruhigen Geweben peripherer Teile nach den ruhigen Orten der muskelfreien Gewebe nehmen.

Es ist also eigentlich gar kein Wunder, sondern höchst natürlich, wenn das Material sich hier ansiedelt und alte Lymphdrüsen infiziert und neue sich bilden läßt. Und es ist mir daher nicht unwahrscheinlich, daß diese Art der Resorption des Infektionsmaterials an sich etwas vom Körper Gewolltes ist. Jedenfalls hat es wenigstens im Anfang der Infektion oft sein gutes. Während eine Infektion an den Händen uns stets die Gefahr schwerster Verstümmelung des Gebrauchs heraufbeschwört, kann die Lymphdrüseneiterung in der Achselhöhle selbst bei ausgedehnter Verbreitung ohne jede Funktionsstörung verlaufen.

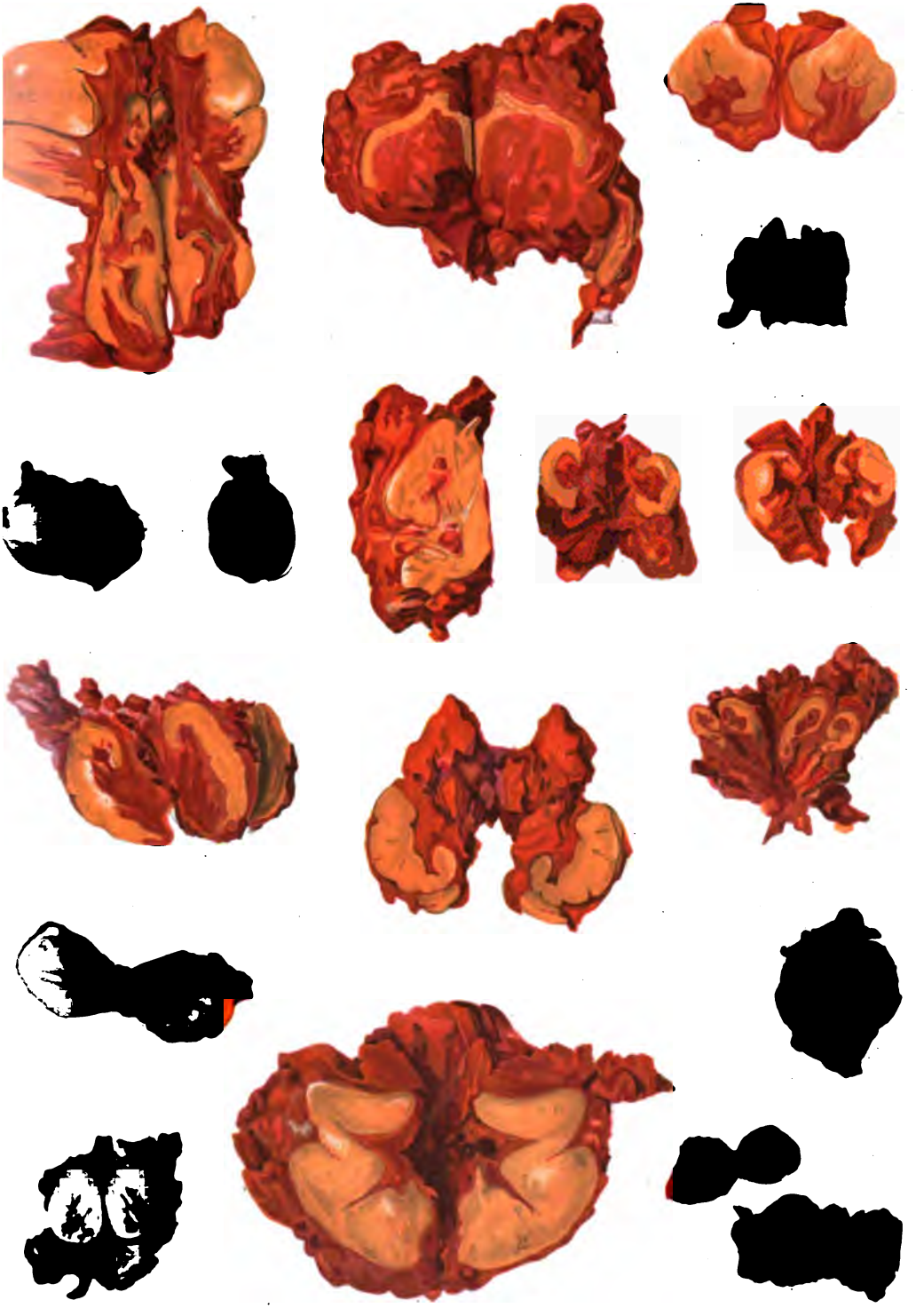

Ritter.

Verlag von F.C.W. Vogel in Leipzig

XXVIII.

Aus der Akademie für praktische Medizin in Cöln
(I. chirurg. Abteil.: Geh. Med.-Rat Prof. Dr. Bardenheuer.)

Die Heilungsresultate der Unterschenkelbrüche bei Anwendung der Bardenheuerschen Extensionsmethode.

Von

Dr. Schrecker,
Oberarzt im Inf.-Regt. von Horn (3. Rhein.) Nr. 29, kommandiert zum Bürgerhospital in Cöln.

(Mit 3 Abbildungen.)

Über die Erfolge der Extensionsbehandlung bei Unterschenkelfrakturen ist aus dem Cölner Bürgerhospital bisher von Loew[1]) und Bliesener[2]) unter Benutzung des Krankenmaterials der Etatsjahre 1891—1896 berichtet worden. Die überaus günstigen Resultate — 99,4 Proz. bezw. 91,1 Proz. Dauerheilungen — haben s. Z. berechtigtes Aufsehen erregt, war man doch nach den bisherigen Veröffentlichungen (Haenel[3]), Heymann[4]), Jottkowitz[5]) geneigt, nur in etwas über $^2/_3$ der Fälle eine völlige Wiederherstellung der Erwerbsfähigkeit anzunehmen.

Es war daher kein Wunder, daß die märchenhaft klingenden Erfolge (Thiem[6])) von anderer Seite zu einer Nachprüfung aufforderten. Bähr[7]) und Sauer[8]) haben sich dieser Aufgabe unterzogen; beiden ist es jedoch nicht gelungen, die tiefe Kluft zwischen

1) Loew, Deutsche Zeitschr. f. Chir., Bd. 44.
2) Bliesener, Deutsche Zeitschr. f. Chir., Bd. 55.
3) Haenel, Deutsche Zeitschr. f. Chir., Bd. 38.
4) Heymann, Deutsche Zeitschr. f. Chir., Bd. 41.
5) Jottkowitz, Deutsche Zeitschr. f. Chir., Bd. 42.
6) Thiem, Handbuch der Unfallerkrankungen.
7) Bähr, Deutsche Zeitschr. f. Chir., Bd. 73.
8) Sauer, Bruns' Beiträge zur klin. Chir., Bd. 46.

den durchschnittlichen Erfolgen der Therapie und den Glanzerfolgen von Loew zu überbrücken (Bähr).

Während Bähr zum Schluß seiner Betrachtungen davor warnt, die Ergebnisse einzelner zu verallgemeinern (!), tritt Sauer in dem letzten seiner Leitsätze warm für die Extensionsbehandlung ein und empfiehlt ihre Anwendung in Krankenhäusern, da sie bessere Heilungsresultate verspricht als die bisherigen Behandlungsmethoden.

Daß dies auch wirklich der Fall ist, daß die Resultate auch in späterer Zeit gleich gute geblieben sind, mag durch folgende statistische Abhandlung bewiesen werden.

Bei der Abfassung derselben bin ich dem Vorschlag Sauers gefolgt und habe, um eine größere Zahl definitiv erledigter Fälle zu erhalten, die letzten Jahrgänge unberücksichtigt gelassen. Die Statistik umfaßt daher, da Loew und Bliesener über die Jahre 1891—1896 berichtet haben, die Zeit vom 1. V. 1897 bis 31. III. 1904 (Etatsjahr 1897—1903). Bei den Knöchelbrüchen wurde nur das Jahr 1903 berücksichtigt, im übrigen auf die statistische Abhandlung von Graeßner[1]) aus den Jahren 1897—1902 Bezug genommen.

Zur Verwertung kamen nur subkutane Unterschenkelfrakturen, von denen in dem erwähnten Zeitraum 873, darunter 567 Knöchelbrüche, bei männlichen Personen behandelt wurden.

Leider wurde die Hoffnung auf eine reiche Ausbeute für unsere Zwecke nicht erfüllt. Der Grund hierfür liegt in der Bestimmung des Kölner Bürgerhospitals, welchem als kommunalem Krankenhaus hauptsächlich von der Armenverwaltung und nur von einem Bruchteil der Krankenkassen die Patienten zugewiesen wurden.

Aus diesem Grunde schied zunächst die große Zahl der als orts- oder landarm bezeichneten Kranken aus, bei denen Entschädigungsansprüche nicht vorlagen. Weiter mußte der geringe Prozentsatz der Kinder und solcher Patienten unberücksichtigt gelassen werden, die auf eigene Kosten behandelt waren.

Immerhin verblieb noch eine stattliche Zahl von solchen Kranken, die nachweisbar einer Krankenkasse angehörten. Bei den Beteiligten Krankenkassen — 36 an Zahl — wurden nun über jeden einzelnen Fall folgende Nachfragen angestellt und auch bereitwilligst beantwortet:

---

1) Bardenheuer-Graeßner, Die Behandlung der Knöchelbrüche mit Extensionsverbänden und die damit erzielten Resultate. (Festschrift zur Eröffnung der Akademie f. prakt. Med. u. Chir.)

1. Liegt ein Betriebsunfall vor?
2. War der Verletzte vor Ablauf der 13. Woche wieder völlig erwerbsfähig, bzw. von welchem Tage ab wurde kein Krankengeld mehr gewährt?
3. Wenn nicht, welcher Berufsgenossenschaft wurde Patient überwiesen?

Auf diese Weise konnten in einigen Fällen bereits die Heilungsresultate, in anderen die Berufsgenossenschaften ermittelt werden; allerdings schied wieder eine Anzahl aus, die sich nicht als Betriebsunfälle dokumentierten.

Die Ermittelungen bei den Berufsgenossenschaften erstreckten sich nun auf folgende Fragen:

1. Wann trat teilweise Erwerbsfähigkeit ein und wieviel Prozent betrug sie?
2. Wann trat völlige Erwerbsfähigkeit ein?
3. Für den Fall, daß noch Erwerbsbeschränkung besteht:
   a) Wieviel Prozent beträgt sie zurzeit?
   b) Ist dieselbe als dauernd zu bezeichnen oder wird Patient voraussichtlich noch völlig erwerbsfähig?
   c) Aus welcher Veranlassung (z. B. Schwäche, Gelenkversteifung, Verkürzung usw.) wird die Rente gewährt?

Auf diese Fragen wurde von den 19 in Betracht kommenden Berufsgenossenschaften in liebenswürdigster Weise Antwort erteilt, wofür ich auch an dieser Stelle meinen Dank ausspreche. Immerhin mußten noch eine Anzahl Fälle ausscheiden, die in den Listen der Berufsgenossenschaften nicht geführt waren, weil sie entweder unbekannt oder nicht als Unfälle anerkannt waren.

Es blieben schließlich noch, die 149 Knöchelbrüche von Graeßner mit berechnet, 229 Fälle zur kritischen Beobachtung übrig, die sich ihrem Sitze nach am Unterschenkel in folgender Weise verteilten:

Bruch beider Unterschenkelknochen	= 40	Fälle
Isolierter Bruch des Schienbeins	= 16	„
Isolierter Bruch des Wadenbeins	= 7	„
Brüche eines Knöchels	= 99	„
Brüche mehr als eines Knöchels	= 67	„
	Gesamtzahl 229	Fälle

Ich bin nun im folgenden derart vorgegangen, daß ich die Knöchelbrüche, wie es schon von Loew, Bliesener, Jottkowitz durchgeführt war, gesondert von den übrigen Frakturen des Unter-

schenkels besprochen habe. Bei der großen Häufigkeit und der eminenten Wichtigkeit derselben in bezug auf die Erwerbsfähigkeit erschien mir eine solche Trennung zweckmäßig.

Bezüglich der

Unterschenkelfrakturen

sind die Ergebnisse der Umfragen in Form von Tabellen wiedergegeben, welche der Übersichtlichkeit wegen nach dem Alter angeordnet sind. Zu ihrem Verständnis sei folgendes bemerkt:

In der 3. Reihe ist der Sitz der Fraktur in der Weise dargestellt, daß $^1/_3$ = Bruch im oberen Drittel, $^1/_2$ = Bruch in der Mitte, $^2/_3$ = Bruch an der Grenze des mittleren und unteren Drittels, $^3/_3$ = Bruch im unteren Drittel bedeuten. Die supramalleolären Frakturen sind, dem Vorgang Sauers folgend, dieser letzten Rubrik zugezählt. In den Fällen, wo ein Bruch beider Knochen vorlag, wurde der Sitz nach der Fraktur der Tibia beurteilt. Befand sich derselbe an der Grenze zwischen zwei Dritteln, so war der Sitz der Fraktur an der Fibula ausschlaggebend (z. B. Tibia $^2/_3$, Fibula $^3/_3$, Sitz = $^3/_3$).

Bezüglich des Röntgenbefundes sei bemerkt, daß die Diagnose der Frakturen auf Grund von Röntgenogrammen gestellt war. In fast allen Fällen konnten die Platten nochmals einer genauen Durchsicht unterzogen werden; wo dies nicht möglich war, wurden die entsprechenden Notizen aus den Krankengeschichten verwertet.

In der vorletzten Rubrik sind diejenigen Renten, welche nach Mitteilung der Berufsgenossenschaften nicht als Dauerrenten gelten können, in Klammern gesetzt.

1. Alter: 15 J. — Sitz: $^3/_3$. — Röntgenbefund: Lösung und Verschiebung der unteren Epiphyse. — Gänzlich erwerbsfähig nach Monaten: 3.

2. Alter: 16 J. — Sitz: $^2/_3$. — Röntgenbefund: Querbruch in gleicher Höhe. — Gänzlich erwerbsfähig nach Monaten: 6.

3. Alter: 17 J. — Sitz: $^3/_3$. — Röntgenbefund: Tibia quer 5 cm oberhalb des Gelenks, Fibula etwas höher, ebenfalls quer. — Teilweise erwerbsfähig: in Monaten: 4; mit Erwerbsbeschränkung: 20 Proz. — Gänzlich erwerbsfähig nach Monaten: 7.

4. Alter: 17 J. — Sitz: $^2/_3$. — Röntgenbefund: Spiralbruch der Tibia, Infraktion des Mall. ext. — Gänzlich erwerbsfähig nach Monaten: 3.

5. Alter: 18 J. — Sitz: $^2/_3$. — Röntgenbefund: Querbruch in gleicher Höhe. — Gänzlich erwerbsfähig nach Monaten: 3.

6. Alter: 19 J. — Sitz: $^3/_3$. — Röntgenbefund: Tibia-Schräg-

bruch, 2 cm oberhalb des Gelenks beginnend, Fibula 3 cm oberhalb des Gelenks quer. — Gänzlich erwerbsfähig nach Monaten: 3.

7. Alter: 19 J. — Sitz: $^1/_2$. — Röntgenbefund: Tibia-Schrägschnitt in der Mitte. Fibula Schrägbruch zwischen $^1/_3$ u. $^2/_3$. — Teilweise erwerbsfähig: in Monaten: $4^1/_2$; mit Erwerbsbeschränkung: $33^1/_3$ Proz. — Gänzlich erwerbsfähig nach Monaten: 18.

8. Alter: 19 J. — Sitz: $^3/_3$. — Röntgenbefund: Schrägbruch in gleicher Höhe 4 cm oberhalb des Gelenks. — Teilweise erwerbsfähig: in Monaten: $7^3/_4$; mit Erwerbsbeschränkung: 10 Proz. — Gänzlich erwerbsfähig nach Monaten: 29.

9. Alter: 20 J. — Sitz: $^3/_3$. — Röntgenbefund: Querbruch in gleicher Höhe, 8 cm über dem Gelenk. — Teilweise erwerbsfähig: in Monaten: $5^1/_2$; mit Erwerbsbeschränkung: $66^2/_3$ Proz. — Dauerrente: (10 Proz.). — Grund: Muskelschwäche.

10. Alter: 22 J. — Sitz: $^1/_3$. — Röntgenbefund: Schrägbruch der Tibia zwischen $^1/_3$ u. $^2/_3$, Querbruch der Fibula unterhalb des Halses. — Teilweise erwerbsfähig: in Monaten: 3; mit Erwerbsbeschränkung: $33^1/_3$ Proz. — Gänzlich erwerbsfähig nach Monaten: $5^1/_3$.

11. Alter: 25 J. — Sitz: $^2/_3$. — Röntgenbefund: Querbruch in gleicher Höhe mit Aussprengung eines Keils aus der Fibula. — Gänzlich erwerbsfähig nach Monaten: 3.

12. Alter: 26 J. — Sitz: $^2/_3$. — Röntgenbefund: Querbruch in gleicher Höhe mit Aussprengung eines Keils aus der Tibia. — Gänzlich erwerbsfähig nach Monaten: 3.

13. Alter: 28 J. — Sitz: $^3/_3$. — Röntgenbefund: Spiralbruch der Tibia, 4 cm über dem Gelenk beginnend. Fibula oberhalb des Mall. ext. in umgekehrter Richtung schräg gebrochen. — Gänzlich erwerbsfähig nach Monaten: 3.

14. Alter: 28 J. — Sitz: $^3/_3$. — Röntgenbefund: Querbruch der Tibia 8 cm über dem Gelenk, Fibula etwas tiefer quer. — Teilweise erwerbsfähig: in Monaten: $3^1/_2$; mit Erwerbsbeschränkung: $33^1/_3$ Proz. — Gänzlich erwerbsfähig nach Monaten: 13.

15. Alter: 28 J. — Sitz: $^2/_3$. — Röntgenbefund: Querbruch in gleicher Höhe. — Teilweise erwerbsfähig: in Monaten: 5; mit Erwerbsbeschränkung: 25 Proz. — Gänzlich erwerbsfähig nach Monaten: $30^2/_3$.

16. Alter: 29 J. — Sitz: $^2/_3$. — Röntgenbefund: Spiralbruch der Tibia zwischen $^2/_3$ u. $^3/_3$, Spiralbruch der Fibula zwischen $^1/_3$ u. $^2/_3$. — Teilweise erwerbsfähig: in Monaten: 3; mit Frwerbsbeschränkung: $33^1/_3$ Proz. — Gänzlich erwerbsfähig nach Monaten: $11^1/_2$.

17. Alter: 29 J. — Sitz: $^1/_2$. — Röntgenbefund: Querbruch in gleicher Höhe mit Aussprengung eines Keils aus der Tibia. — Gänzlich erwerbsfähig nach Monaten: 3.

18. Alter: 30 J. — Sitz: $^2/_3$. — Röntgenbefund: Spiralbruch der Tibia zwischen $^2/_3$ und $^3/_3$ mit Aussprengung eines rautenförmigen

Stücks, Spiralbruch der Fibula zwischen $^1/_3$ u. $^2/_3$. Teilweise erwerbsfähig: in Monaten: 7; mit Erwerbsbeschränkung: 30 Proz. — Gänzlich erwerbsfähig nach Monaten: 28.

19. Alter: 31 J. — Sitz: $^2/_3$. — Röntgenbefund: Tibia schräg, nach oben zu Spiralfissur durch das ganze $^2/_3$; Fibula schräg, gesplittert 2 cm oberhalb des Gelenks. — Gänzlich erwerbsfähig nach Monaten: 3.

20. Alter: 32 J. — Sitz: $^1/_2$. — Röntgenbefund: Fibula in der Mitte quer, Abriß des Mall. int. und Volkmannschen Dreiecks. — Gänzlich erwerbfähig nach Monaten: 3.

21. Alter: 32 J. — Sitz: $^3/_3$. — Röntgenbefund: Tibia zwischen $^2/_3$ u. $^3/_3$ quer, Schrägbruch des Mall. ext. — Teilweise erwerbsfähig: in Monaten: 8; mit Erwerbsbeschränkung: 35 Proz. — Dauerrente: 25 Proz. — Grund: Verdickung an der Bruchstelle und Versteifung: herabsetzungsfähig.

22. Alter: 33 J. — Sitz: $^1/_2$. — Röntgenbefund: Querbruch in gleicher Höhe. — Teilweise erwerbsfähig: in Monaten: 5; mit Erwerbsbeschränkung: 40 Proz. — Gänzlich erwerbsfähig nach Monaten: 8. — Grund: am andern Bein Fract. Mall. int.

23. Alter: 34 J. — Sitz: $^3/_3$. — Röntgenbefund: Spiralbruch der Tibia, 4 cm oberhalb des Gelenks beginnend, Spirale der Fibula zwischen $^1/_3$ u. $^2/_3$. — Gänzlich erwerbsfähig nach Monaten: $6^1/_3$.

24. Alter: 34 J. — Sitz: $^2/_3$. — Röntgenbefund: Spiralbruch der Tibia zwischen $^2/_3$ u. $^3/_3$. Spiralbruch der Fibula zwischen $^1/_3$ u. $^2/_3$. — Gänzlich erwerbsfähig nach Monaten: 3.

25. Alter: 36 J. — Sitz: $^2/_3$. — Röntgenbefund: Schrägbruch in gleicher Höhe. — Teilweise erwerbsfähig: in Monaten: 20; mit Erwerbsbeschränkung: 40 Proz. — Dauerrente: 30 Proz. — Grund: Schiefheilung des Unterschenkels, Verdickung und Versteifung des Fußgelenks. (Rekurs angemeldet.)

26. Alter; 38 J. — Sitz: $^3/_3$. — Röntgenbefund: Querbruch der Tibia zwischen $^2/_3$ u. $^3/_3$, Schrägbruch des Mall. ext. — Gänzlich erwerbsfähig nach Monaten: 3.

27. Alter: 40 J. — Sitz: $^3/_3$. — Röntgenbefund: Schrägbruch der Tibia handbreit über Gelenk, umgekehrter Schrägbruch des Mall. ext. — Teilweise erwerbsfähig: in Monaten: 5; mit Erwerbsbeschränkung: 20 Proz. — Gänzlich erwerbsfähig nach Monaten: 17.

28. Alter: 40 J. — Sitz: $^3/_3$. — Röntgenbefund: Spiralbruch der Tibia mit Aussprengung eines rautenförmigen Stück zwischen $^2/_3$ u. $^3/_3$. umgekehrter Schrägbruch des Mall. ext. — Teilweise erwerbsfähig: in Monaten: 3; mit Erwerbsbeschränkung: 20 Proz. — Gänzlich erwerbsfähig nach Monaten: 5.

29. Alter: 41 J. — Sitz: $^3/_3$. — Röntgenbefund: Spiralbruch der Tibia handbreit über dem Gelenk, Schrägbruch des Mall. ext. — Gänzlich erwerbsfähig nach Monaten: 3.

30. Alter: 41 J. — Sitz: $^2/_3$. — Röntgenbefund: Spiralbruch der

Tibia zwischen $^2/_3$ u. $^3/_3$, Spiralbruch der Fibula zwischen $^1/_3$ u. $^2/_3$. — Gänzlich erwerbsfähig nach Monaten: 8.

31. Alter: 42 J. — Sitz: $^2/_3$. — Röntgenbefund: Spiralbruch der Tibia zwischen $^2/_3$ u. $^3/_3$, Spiralbruch der Fibula zwischen $^1/_3$ u. $^2/_3$. — Teilweise erwerbsfähig: in Monaten: $4^1/_2$; mit Erwerbsbeschränkung: 50 Proz. — Dauerrente: (15 Proz.). — Grund: Schwäche.

32. Alter. 42 J. — Sitz: $^2/_3$. — Röntgenbefund: Spiralbruch der Tibia zwischen $^2/_3$ u. $^3/_3$, Spiralbruch der Fibula zwischen $^1/_3$ u. $^2/_3$. — Gänzlich erwerbsfähig nach Monaten: 4.

33. Alter: 42 J. — Sitz: $^1/_3$. — Röntgenbefund: Querbruch der Tibia mit Aussprengung eines Keils zwischen $^1/_3$ u. $^2/_3$, Fibula etwas höher quer. — Teilweise erwerbsfähig: in Monaten: 6; mit Erwerbsbeschränkung: 80 Proz. — Gänzlich erwerbsfähig nach Monaten: $16^1/_2$.

34. Alter: 44 J. — Sitz: $^1/_3$. — Röntgenbefund: Querbruch in gleicher Höhe, 3 cm unterhalb des Gelenks. — Gänzlich erwerbsfähig nach Monaten: 6.

35. Alter: 46 J. — Sitz: $^3/_3$. — Röntgenbefund: Schrägbruch in gleicher Höhe, handbreit über dem Gelenk. — Teilweise erwerbsfähig: in Monaten: 10; mit Erwerbsbeschränkung: 50 Proz. — Dauerrente: (15 Proz.) — Grund: Schwäche.

36. Alter: 47 J. — Sitz: $^2/_3$. — Röntgenbefund: Spiralbruch der Tibia zwischen $^2/_3$ u. $^3/_3$, Spiralbruch der Fibula zwischen $^1/_3$ u. $^2/_3$. — Teilweise erwerbsfähig: in Monaten: 10; mit Erwerbsbeschränkung: 40 Proz. — Gänzlich erwerbsfähig nach Monaten: 26.

37. Alter: 48 J. — Sitz: $^1/_3$. — Röntgenbefund: Querbruch in gleicher Höhe, 3 cm unterhalb des Gelenks mit Aussprengung eines Keils aus der Tibia. — Teilweise erwerbsfähig: in Monaten: 7; mit Erwerbsbeschränkung: 50 Proz. — Gänzlich erwerbsfähig nach Monaten: 34.

38. Alter: 48 J. — Sitz: $^3/_3$. — Röntgenbefund: Querbruch der Tibia handbreit über Gelenk, Fibula oberhalb des Mall. ext. — Teilweise erwerbsfähig: in Monaten: 5; mit Erwerbsbeschränkung: 90 Proz. — Dauerrente: (10 Proz.) — Grund: Muskelschwäche.

39. Alter: 55 J. — Sitz: $^3/_3$. — Röntgenbefund: Beiderseits supramall. Einkeilungsbruch mit Fr. mall. ext. und Luxation des Fußes. — Teilweise erwerbsfähig: in Monaten: 12; mit Erwerbsbeschränkung: 80 Proz. — Dauerrente: 80 Proz. — Grund: Versteifung und Entzündung beider Fußgelenke.

40. Alter: 65 J. — Sitz: $^3/_3$. — Röntgenbefund: Schrägbruch beider Knochen, handbreit über Gelenk. — Teilweise erwerbsfähig: in Monaten: 3; mit Erwerbsbeschränkung: 50 Proz. — Dauerrente: 50 Proz. — Grund: Peronäuslähmung.

Von diesen 40 Fällen von Bruch beider Unterschenkelknochen waren auf direktem Wege 22 = 55 Proz. entstanden, und zwar durch Überfahrenwerden, Hufschlag, Auftreffen schwerer Gegen-

stände und dergl. Der Sitz der Fraktur war naturgemäß durch den Angriffspunkt der einwirkenden Gewalt bestimmt. In je 4 Fällen saß der Bruch im oberen Drittel und in der Mitte; 6 Fälle kamen an der Grenze des unteren und mittleren Drittels, 8 Fälle im unteren Drittel vor. Dem Röntgenbefund nach handelte es sich einmal um eine untere Epiphysenlösung, in 15 Fällen fanden sich Querbrüche, teilweise mit Aussprengung eines Keils an der konkaven Seite; Schrägbrüche wurden nur 6 beobachtet.

Auf indirektem Wege waren 18 Frakturen = 45 Proz. entstanden, als Entstehungsursache fand sich Ausgleiten, Fehltreten. Fall aus mehr oder minder großer Höhe angegeben. In 11 Fällen saß der Bruch im unteren Drittel, in den übrigen an der Grenze des unteren und mittleren Drittels. Dem Röntgenbilde nach handelte es sich um 1 Einkeilungs-, 3 Quer- und 3 Schrägbrüche, die sämtlich auf das untere Drittel beschränkt waren; die übrigen 11 waren Spiralfrakturen.

Bei der Betrachtung des Röntgenbefundes ist einerseits die große Zahl der Spiralfrakturen bei den indirekten Brüchen, andererseits der geringe Prozentsatz an Schrägbrüchen auffallend, trotzdem diese nach Hoffa[1]) und Borchardt[2]) die häufigste Bruchform am Unterschenkel bilden sollen. Dieser scheinbare Widerspruch löst sich jedoch rasch auf, wenn man berücksichtigt, daß die beiden Autoren die sogenannten Flötenschnabelbrüche den Schrägbrüchen zuzählen, während dieselben in den meisten Fällen als Spiralfrakturen anzusehen sind (Bardenheuer, Lauenstein, Bayer).

Daß die Spiralbrüche in unseren Fällen in der überwiegenden Zahl an der Grenze zwischen mittlerem und unterem Drittel vorkamen, ist leicht erklärlich, da gerade diese Stelle der Tibia infolge ihres geringsten Querschnitts den schwächsten Punkt des ganzen Knochens bildet und daher hier am leichtesten einbricht.

In der Mehrzahl der Fälle war die Fibula durch Fortsetzung der drehenden Gewalt höher oben in Form einer Spirale frakturiert, und zwar saß die Fraktur stets an der Grenze zwischen oberem und mittlerem Drittel; bei den übrigen Fällen handelte es sich um einen Abknickungsbruch des äußeren Knöchels. Man muß annehmen, daß die drehende Gewalt hier bereits erschöpft war, und nun sekundär durch Fall eine übermäßige Belastung und ein Bruch des Malleolus entstand. Fälle, in denen die Fibula an tieferer Stelle spiralig oder

1) Hoffa, Lehrbuch der Frakturen und Luxationen. 4. Aufl.
2) Borchardt, Handbuch d. prakt. Chir., 2. Aufl.

am gleichen oder an höheren Orten schräg gebrochen war, wurden nicht beobachtet.

Die Feststellung der Behandlungsdauer im Krankenhaus ist unterlassen worden, da dieselbe äußeren Zufälligkeiten zu sehr unterworfen ist.

Der Genuß der teilweisen Erwerbsfähigkeit trat bei den Verletzten, welche den Berufsgenossenschaften zur Last fielen, im Durchschnitt nach 7,2 Monaten ein. Diese Zahlen sind in fast allen bisherigen Bearbeitungen fortgelassen, weil ihnen eine maßgebende Bedeutung nicht zukommen kann. Man muß eben berücksichtigen, daß bezüglich der Schonungs- und Übergangsrente die Handhabung bei den einzelnen Berufsgenossenschaften eine verschiedene ist, sowie das Wohlwollen des Arztes und der gute Wille des Kranken eine große Rolle spielt.

Ein eklatantes Beispiel für die Hartnäckigkeit mancher Unfallverletzter mag folgender Fall bieten:

Peter V., 19 Jahre alt, Maurer, stürzte bei einem Neubau in den Keller. Supramalleolärer Schrägbruch beider Knochen. 5 Wochen Extension, nach 12 Wochen mit gutem Gang entlassen. Nachbehandlung in einem mediko-mechanischen Institut; erst ambulant, aber da Pat. ausbleibt, später stationär.

$7\frac{1}{2}$ Monat nach Verletzung Entlassung aus der Behandlung. 10 Proz. Rente wegen Schmerzen beim Gehen und leichter Beschränkung der Beweglichkeit im Fußgelenk. Bei jeder Nachuntersuchung die gleichen Klagen und der gleiche Befund, daher fortgesetzte Rentengewährung. 29 Monate nach dem Unfall erklärt Verletzter der Berufsgenossenschaft, die ewigen Nachuntersuchungen wären ihm zu lästig und er verzichte daher auf die Rente.

Immerhin haben die Angaben über Eintritt und Höhe der teilweisen Erwerbsfähigkeit ein Interesse bezüglich der Prognose, worauf Sauer bereits aufmerksam gemacht hat. Die Ansicht von Loew, als ob es sich in allen solchen Fällen um keine größeren Renten wie 20 Proz. handeln könne, da ja später völlige Erwerbsfähigkeit eingetreten sei, wird sowohl durch die Statistik von Sauer, als auch durch vorstehende Tabelle widerlegt. Ich verweise in dieser Beziehung auf die Fälle 9, 15, 18, 33, 36, 37.

Weit wichtiger jedoch als die Bestimmung der teilweisen ist die Feststellung der völligen Erwerbsfähigkeit, bietet dieses Verfahren allein doch einen sicheren Maßstab für den Erfolg der Behandlung.

Nach Ausweis der Tabelle sind vor Beginn der 14. Woche, d. h. vor dem Eintritt der Entschädigungspflicht der Berufsgenossenschaft,

völlig erwerbsfähig geworden 14 = 35 Proz. Wenngleich sich aus den bereits erwähnten Gründen hieraus keine bindenden Schlüsse ziehen lassen, so weist die relativ große Zahl dieser Fälle doch darauf hin, daß die eingeschlagene Therapie von Bedeutung gewesen ist.

Mit Einschluß der vor der 14. Woche Geheilten haben bisher die völlige Erwerbsfähigkeit wieder erlangt 32 = 80 Proz.; der Zeitraum, der hierzu erforderlich war, betrug im Durchschnitt 9,8 Mon.

In 4 Fällen mußten bei Abschluß der Ermittelungen (Sommer 1906) noch Renten von 10—15 Proz. wegen Schwäche gewährt werden, deren Erledigung nach Angabe der Berufsgenossenschaften mit Sicherheit zu erwarten ist. Diese Fälle sind daher den schließlichen Heilungsresultaten zugezählt, die Zahl der völlig Erwerbsfähigen steigt damit auf 36 = 90 Proz.

Als Dauerrenten sind 4 Fälle = 10 Proz. anerkannt worden. Zur Beurteilung derselben mögen folgende Notizen aus den Krankengeschichten und den Akten der Berufsgenossenschaften dienen:

1. Heinrich G., 32 Jahre, Fuhrmann. Von der Deichsel seines Fuhrwerks gegen die Brust gestoßen, hingefallen; dabei ging ein Rad über den linken Unterschenkel, ein anderes streifte den Kopf. Lappenwunde am Kopf. Fraktur beider 2. Rippen, komplizierte Fraktur des rechten Daumens.

Querbruch der Tibia zwischen mittlerem und unterem Drittel mit Aussprengung eines Keils an der Innenseite, Schrägbruch des Mall. ext.

5 Wochen Extension. Nach 10 Wochen mit leichter Verbiegung des Unterschenkels nach außen, Verdickung an der Bruchstelle und Einschränkung der Beweglichkeit des Fußgelenks um 50° zur Nachbehandlung entlassen.

25 Proz. wegen Verdickung an der Bruchstelle und Versteifung im Fußgelenk.

2. Wilhelm P., 36 Jahre, Arbeiter, durch herabstürzende Erdmassen verletzt. Schrägbruch beider Knochen zwischen mittlerem und unterem Drittel. $2^1/_2$ Monate Extension, danach Konsolidation noch nicht eingetreten; Gipsgehverband, in demselben nach 1 Monat entlassen. Nach vier Wochen Wiederaufnahme. Fraktur fest, Verkürzung $1^1/_2$ cm, Fuß in Abduktionsstellung, Knie- und Fußgelenk stark versteift.

Zum Ausgleich der Abduktion nochmals Strecke, 3 Wochen. Nach weiteren zwei Wochen a. W. entlassen: Verstellung nur in geringem Maße ausgeglichen, Fußgelenk noch ziemlich stark versteift. Gang nur mit Stock möglich.

30 Proz. wegen Schiefheilung des Unterschenkels, Verdickung an der Bruchstelle sowie am Knöchelgelenk, Versteifung des Knöchelgelenks (Rekurs beim R.-V.-A. zwecks Herabsetzung der Rente auf 20 Proz. angemeldet).

3. Martin L., 55 Jahre, Maurer; in einem Neubau aus 3 m Höhe abgestürzt, auf beide Füße gefallen. Rechts supramalleol. Einkeilungsbruch der Tibia mit Schrägbruch des Mall. ext. und leichter Luxation des Fußes nach hinten.

Links supramalleol. Einkeilungsbruch mit Fraktur beider Knöchel und Verschiebung des Fußes nach innen.

Beiderseits Extension, am linken Fuß wegen der Gefahr des Decubitus 10 Tage unterbrochen. Abmeißelung eines vorspringenden Stücks an der Außenseite des linken Fußgelenks. Nach $5^1/_2$ Monaten mit starken Ödem, starker Verbreiterung und erheblicher Bewegungsbeschränkung des Fußgelenks entlassen.

80 Proz. wegen Versteifung und Entzündung beider Fußgelenke (bei Festsetzung der Höhe der Dauerrente war das Alter des Verletzten — $57^1/_2$ Jahr — mit maßgebend).

4. Heinrich M., 65 Jahre, Arbeiter. Durch Fehltreten zu Fall gekommen. Supramalleol. Schrägbruch beider Knochen. Extensionsbehandlung. Nach 3 Wochen Bruch fest. „Pat. kann den Fuß fast gar nicht flektieren wegen Schwäche der Unterschenkelmuskulatur!" Nach 12 Wochen Entlassung. Fuß hängt schlaff in Spitzfußstellung. Parästhesien im Fuß, Gang schleifend, nur mit Stock möglich.

50 Proz. wegen Peronäuslähmung.

Unter den vier Dauerrentnern finden sich also zwei, bei denen es sich um mehrfache Frakturen gehandelt hat. Diese Multiplizität der Fälle bedingt natürlich eine schlechtere Prognose, da erfahrungsgemäß bei gleichzeitigen anderweitigen Verletzungen die Aufmerksamkeit des Arztes sowohl wie des Patienten sich nicht ausschließlich auf die Behandlung der einen speziellen Fraktur richten kann.

1. Alter: 15 J. — Sitz: $^3/_3$. — Röntgenbefund: Lösung und Verschiebung der unteren Epiphyse. — Gänzlich erwerbsfähig nach Monaten: 2.

2. Alter: 15 J. — Sitz: $^3/_3$. — Röntgenbefund: Spiralbruch, 3 cm über Gelenk beginnend. — Gänzlich erwerbsfähig nach Monaten: $2^1/_4$.

3. Alter: 16 J. — Sitz: $^2/_3$. — Röntgenbefund: Spiralbruch. — Gänzlich erwerbsfähig nach Monaten: 3.

4. Alter: 16 J. — Sitz: $^2/_3$. — Röntgenbefund: Spiralbruch. — Gänzlich erwerbsfähig nach Monaten: $2^1/_2$.

5. Alter: 16 J. — Sitz: $^2/_3$. — Röntgenbefund: Spiralbruch. — Gänzlich erwerbsfähig nach Monaten: $2^3/_4$.

6. Alter: 17 J. — Sitz: $^2/_3$. — Röntgenbefund: Spiralbruch. — Gänzlich erwerbsfähig nach Monaten: $2^1/_2$.

7. Alter: 19 J. — Sitz: $^2/_3$. — Röntgenbefund: Spiralbruch. — Gänzlich erwerbsfähig nach Monaten: 3.

8. Alter: 23 J. — Sitz: $^1/_2$. — Röntgenbefund: Querbruch und Schrägbruch des Mall. int. — Gänzlich erwerbsfähig nach Monaten: 3.

9. Alter: 25 J. — Sitz: $^1/_2$. — Röntgenbefund: Querbruch. — Teilweise erwerbsfähig: in Monaten: $7^1/_2$; mit Erwerbsbeschränkung: 10 Proz. — Dauerrente: 10 Proz. — Grund: Schwäche. Atrophie.

10. Alter: 25 J. — Sitz: $^1/_3$. — Röntgenbefund: Schrägbruch durch das ganze Drittel bis ins Gelenk. — Teilweise erwerbsfähig: in Monaten: 6; mit Erwerbsbeschränkung: 25 Proz. — Dauerrente: 15 Proz. — Grund: Muskelschwäche.

11. Alter: 26 J. — Sitz: $^2/_3$. — Röntgenbefund: Spiralbruch. — Teilweise erwerbsfähig: in Monaten: 3; mit Erwerbsbeschränkung: 15 Proz. — Gänzlich erwerbsfähig nach Monaten: $9^1/_2$.

12. Alter: 26 J. — Sitz: $^2/_3$. — Röntgenbefund: Spiralbruch. — Teilweise erwerbsfähig: in Monaten: 3; mit Erwerbsbeschränkung: 25 Proz. — Gänzlich erwerbsfähig nach Monaten: 17.

13. Alter: 31 J. — Sitz: $^2/_3$. — Röntgenbefund: Spiralbruch. — Gänzlich erwerbsfähig nach Monaten: 3.

14. Alter: 32 J. — Sitz: $^3/_3$. — Röntgenbefund: Schrägbruch handbreit über dem Gelenk. — Teilweise erwerbsfähig: in Monaten: $4^1/_2$; mit Erwerbsbeschränkung: 80 Proz. — Gänzlich erwerbsfähig nach Monaten: $9^1/_2$.

15. Alter: 38 J. — Sitz: $^1/_3$. — Röntgenbefund: Absprengung des Cond. ext. tibiae. — Teilweise erwerbsfähig: in Monaten: 12: mit Erwerbsbeschränkung: 40 Proz. — Dauerrente: 10 Proz. — Grund: Schwäche im Knie.

16. Alter: 47 J. — Sitz: $^3/_3$. — Röntgenbefund: Schrägbruch 3 cm über dem Gelenk und Abriß des Mall. int. — Teilweise erwerbsfähig: in Monaten: $8^1/_2$; mit Erwerbsbeschränkung: 20 Proz. — Dauerrente: 10 Proz. — Grund: Leichte Bewegungsbeschränkung im Fußgelenk.

Von den isolierten Tibiafrakturen konnten 16 Fälle verwertet werden, 7 davon = 43,7 Proz. waren auf direktem Wege entstanden. Der Sitz der Fraktur befand sich dreimal im unteren Drittel (und zwar handelte es sich um eine Epiphysenlösung und zwei Schrägbrüche), zweimal in der Mitte (Querbrüche) und zweimal im oberen Drittel. Im Röntgenbild wurde hier eine Absprengung des Condylus ext. und ein Schrägbruch festgestellt. Beide Fälle waren mit einem Bluterguß im Kniegelenk verbunden; sie beziehen beide Rente, der eine allerdings nur vorübergehend.

Indirekte Frakturen fanden sich 9 = 56,3 Proz. Dem Röntgenbefund nach waren es sämtlich Spiralfrakturen, die mit einer Ausnahme — hier handelte es sich um eine supramalleoläre Fraktur — an der Grenze des mittleren und unteren Drittels ihren Sitz hatten. $^2/_3$ der Spiralbrüche gehörten dem 2. Dezenium an.

Daß sämtliche indirekten Frakturen Spiralbrüche waren, ist an und für sich nicht auffallend, da dieselben am Unterschenkel weit häufiger sind, als man früher annahm. Zweifelhaft ist jedoch, ob diese Spiralfrakturen auch tatsächlich auf die Tibia beschränkt sind.

Nach Lauenstein, Zuppinger sollen isolierte Spiralbrüche des Schienbeins nur bei jugendlichen Personen möglich sein, da hier die Fibula noch genügend Elastizität besitzt und daher seltener einbricht. Fall 11—13 gehören nicht dazu. Bei diesen liegt vielmehr die größere Wahrscheinlichkeit dafür vor, daß sowohl klinisch wie röntgenographisch die hochsitzenden Fibulafrakturen übersehen worden sind. Das ist auch erklärlich, da man in früheren Jahren über das Wesen der Spiralbrüche fast völlig im unklaren war und z. B. bei den Flötenschnabelfrakturen weder eine genaue Untersuchung der Fibula noch eine Übersichtsaufnahme mit dem Röntgenapparat vornahm.

Es ist das Verdienst Lauensteins, auf diesen Punkt die allgemeine Aufmerksamkeit gelenkt zu haben. Lauenstein rät daher, zur richtigen Diagnose der Spiralfrakturen am Unterschenkel stets große Platten zu verwenden. Wir haben dies schon unabhängig von ihm seit Jahren im Kölner Bürgerhospital getan, wenn wir nach der Ätiologie eine Spiralfraktur vermuteten, und zu unserer Freude dabei unsere Vermutung fast stets durch das Röntgenbild bestätigt gefunden. Benutzt werden in unserem Röntgeninstitut Platten von der Größe 18:40 cm.

Bezüglich des Endresultats unserer Tabelle sei bemerkt, daß in 9 Fällen, darunter bei 7 Spiralfrakturen, die volle Erwerbsfähigkeit vor Beginn der 14. Woche eintrat.

Im ganzen wurden bisher erwerbsfähig 12 = 75 Proz., die hierzu im Durchschnitt nötige Zeit betrug 5 Monate. Noch nicht erledigt, aber nach Mitteilung der Berufsgenossenschaft demnächst rentenfrei, sind zwei Fälle; bei ihnen handelt es sich um 10 Proz. Renten wegen Schwäche im Knie und leichter Bewegungsbeschränkung im Fußgelenk. Mit ihnen steigt die Zahl der gänzlich Erwerbsfähigen auf 14 = 87,5 Proz.

Als Dauerrente sind 2 Verletzte = 12,5 Proz. anerkannt worden. Die Notizen über dieselben sind folgende:

1. Johann W., 25 Jahre, Kutscher, wurde vom Geschäftswagen überfahren. Querbruch in der Mitte mit geringer Verstellung. 6 Wochen Extension. Nach $9\frac{1}{2}$ Wochen mit geringem, nicht druckempfindlichem Callus und Atrophie der Wadenmuskeln geheilt entlassen.

10 Proz. wegen Schwäche und Atrophie.

2. Peter K., 25 Jahre, Anstreicher. Aus 8 m Höhe von der Leiter abgestürzt, mit der hinteren Fläche des Knies auf eine Fensterbank aufgeschlagen. Bluterguß im Gelenk. Schrägbruch durch das ganze obere Drittel bis ins Gelenk hinein. Starke Valgusstellung des Unterschenkels, abnorme Abduktion des Beins. Extension 6 Wochen.

Nach $1^1/_2$ Monaten mit leichter Schwäche und mäßig starker Versteifung im Kniegelenk entlassen.

15 Proz. wegen Muskelschwäche.

1. Alter: 15 J. — Sitz: $^2/_3$. — Röntgenbefund: Querbruch. — Gänzlich erwerbsfähig nach Monaten: $1^1/_2$.

2. Alter: 30 J. — Sitz: $^2/_3$. — Röntgenbefund: Querbruch. — Gänzlich erwerbsfähig nach Monaten: $1^1/_2$.

3. Alter: 30 J. — Sitz: $^2/_3$. — Röntgenbefund: Querbruch. — Gänzlich erwerbsfähig nach Monaten: $2^1/_2$.

4. Alter: 36 J. — Sitz: $^2/_3$. — Röntgenbefund: Querbruch. — Gänzlich erwerbsfähig nach Monaten: $1^1/_2$.

5. Alter: 37 J. — Sitz: $^1/_2$. — Röntgenbefund: Querbruch. — Gänzlich erwerbsfähig nach Monaten: $1^1/_2$.

6. Alter: 41 J. — Sitz: $^1/_2$. — Röntgenbefund: Schrägbruch. — Gänzlich erwerbsfähig nach Monaten: $2^1/_4$.

7. Alter: 50 J. — Sitz: $^2/_3$. — Röntgenbefund: Querbruch. — Teilweise erwerbsfähig: nach $3^1/_2$ Monaten; nach 11 Monaten Erwerbsbeschränkung: 50 Proz. — Dauerrente: 75 Proz. — Grund: Ausgedehnte Krampfadern.

Um eine Abgrenzung von den hohen Abrißfrakturen des äußeren Knöchels zu ermöglichen, wurden nur diejenigen Brüche der Fibula in die Statistik aufgenommen, bei denen die Bruchlinie nicht unter die Grenze zwischen mittlerem und unterem Drittel hinunterreichte. Bei der großen Seltenheit der isolierten Fibulafrakturen fanden sich nur 7 verwertbare Fälle.

Mit einer Ausnahme — hier handelte es sich durch Ausgleiten um einen Schrägbruch etwas oberhalb der Mitte — waren sämtliche Fibulafrakturen Querbrüche und auf direktem Wege entstanden; eine erhebliche Dislokation fand sich nicht.

Völlige Erwerbsfähigkeit haben 6 Fälle = 85,7 Proz. wieder erlangt und zwar sämtlich vor Beginn der 14. Woche. Die durchschnittliche Zeit bis zum Eintritt der Erwerbsfähigkeit betrug 1,8 Monate.

Ein Fall bezieht eine Dauerrente von 75 Proz. Derselbe beansprucht dadurch besonderes Interesse, daß er erst in späterer Zeit in den Besitz der Rente gelangt ist.

Adolf K., 50 Jahre, Arbeiter am Artilleriedepot, wurde von einem Geschützrohr gegen die Außenseite des Unterschenkels getroffen, kommt

zu Fuß ins Spital. Querbruch ohne Dislokation an der Grenze des mittleren und unteren Drittels der Fibula. $2^1/_2$ Wochen Extension. Nach $5^1/_2$ Wochen geheilt entlassen.

$3^1/_2$ Monat nach der Verletzung völlig erwerbsfähig.

$7^1/_2$ Monat später, also nach 11 Monaten, 50 Proz. Rente wegen Krampfadernbildung; nach $2^3/_4$ Jahren auf 75 Proz. erhöht, da Krampfadern stärker geworden sind und die Gefahr eines Ulcus curis besteht.

Jetzt Befund unverändert, kein Ulcus.

75 Proz. Dauerrente.

Zusammenfassend ergibt sich also für die Unterschenkelfrakturen (mit Ausnahme der Knöchelbrüche) folgende Übersicht:

	Zahl	völlig erwerbsfähig			Dauerrenten
		vor 14. Woche	insgesamt	Zeit	
Beide Knochen:	40	14	36 (90,2 %)	9,8 Mon.	4 (10 %)
Schienbein:	16	9	14 (87,5 „)	5 „	2 (12,5 „)
Wadenbein:	7	6	6 (85,7 „)	1,8 „	1 (14,3 „)
	63	29 (46 %)	56 (88,9 %)	5,5 Mon.	7 (11,1 %)

Von den 63 mit Extension behandelten Unterschenkelbrüchen gelangen also wieder in den vollen Besitz ihrer Erwerbsfähigkeit 56 Fälle = 88,9 Proz.; bei 29 = 46 Proz. geschah dies vor Beginn der 14. Woche. Der zum Eintritt der Erwerbsfähigkeit nötige Zeitraum betrug im Durchschnitt 5,5 Monate. Eine dauernde Beeinträchtigung der Erwerbsfähigkeit ist bei 7 = 11,1 Proz. der Fälle zurückgeblieben.

Diese Resultate würden noch bessere sein, wenn ich nur die einseitigen, ohne gleichzeitige andere schwere Verletzung einhergehenden Frakturen des Unterschenkels in Betracht ziehe. Unter dieser Voraussetzung würden 2 Dauerrenten bei den Frakturen beider Knochen ausscheiden (s. S. 553 Fall 1 und 554 Fall 3). Es blieben somit unter 61 Fällen nur 5 Dauerrentner = 8,2 Proz., mithin würden völlig erwerbsfähig geworden sein 56 = 91,8 Proz.

Daß vorstehende Resultate auch tatsächlich der Extensionsbehandlung zuzuschreiben sind, möge aus der Gegenüberstellung zweier Fälle ersichtlich sein, über welche von den Berufsgenossenschaften gleichfalls Auskunft erteilt war. In beiden konnte wegen stärkerer Blasenbildung bezw. wegen des Verdachts einer Gefäßverletzung ein Zugverband nicht angelegt werden.

1. Wilhelm T., 29 Jahre, Arbeiter, stürzte vom Wagen, wobei der Fuß hängen blieb. Typischer Spiralbruch beider Knochen. 2 Wochen Schiene, dann Gypsverband. Nach 3 Monaten entlassen.

10 Proz. wegen Verkürzung und Bewegungsbeschränkung im Fußgelenk.

2. Peter E., 42 Jahre, Handlanger. Von schwerem Holzblock an die Innenseite des Unterschenkels getroffen. Querbruch der Tibia an der Grenze des mittleren und unteren Drittels; Querbruch der Fibula etwas tiefer, sowie Schrägbruch des Fibulaköpfchens.

Nur Schiene.

Nach 3 Monaten entlassen.

10 Proz. wegen Verkürzung und Schiefheilung des Beins.

Beide Fälle sind also erst nach Verlauf von 3 Monaten entlassungsfähig geworden, mit Verkürzung geheilt; beide beziehen Dauerrente.

Wie verhalten sich nun unsere Resultate zu den Ergebnissen anderer Bearbeiter? Von den bisherigen Veröffentlichungen über Heilungsresultate bei Unterschenkelfrakturen können diejenigen, welche nur auf Grund der Durchsicht berufsgenossenschaftlicher Akten entstanden sind (Haenel, Heymann, Bähr), zum Vergleich nicht herangezogen werden, da bei ihnen die Behandlung unter den abweichendsten äußeren Verhältnissen und nach den verschiedensten Methoden stattfand. Es lassen sich daher nur solche Statistiken verwerten, bei denen das klinische Material eines einzigen Krankenhauses benutzt und die Behandlung nach einheitlichen Gesichtspunkten durchgeführt war.

Außer den Veröffentlichungen von Loew und Bliesener aus dem Cölner Bürgerhospital (Bardenheuer) sind dies die Arbeiten von Jottkowitz aus dem Knappschaftslazarett Königshütte und von Sauer aus dem städtischen Krankenhaus Nürnberg.

Eine Übersicht der Resultate findet sich in nachstehender Zusammenstellung.

Vorausgeschickt sei hierbei, daß unter die Zahl der völlig Erwerbsfähigen auch diejenigen aufgenommen sind, die z. Z. noch eine Rente beziehen, deren Erledigung aber nach Angabe der Berufsgenossenschaften mit Sicherheit zu erwarten steht. Bei Sauer sind dies 7, bei uns 6 Fälle.

Bei Jottkowitz ist eine annähernd genaue Angabe des Endresultates nicht möglich. Von seinen 31 Diaphysenfrakturen waren nach Abschluß des Heilverfahrens erwerbsfähig 8, invalide 23. Von 16 Fällen, bei denen keine höhere Erwerbseinbuße wie 30 Proz. bestand, setzt Verf. die völlige Wiederherstellung voraus; diese sind daher den Dauerheilungen zugezählt. Auf die Festsetzung der durchschnittlichen Heilungsdauer mußte aus diesen Gründen verzichtet werden.

	Zahl	völlig erwerbsfähig: vor 14. Woche	völlig erwerbsfähig: insgesamt	dauernd invalide	Zeit
Jottkowitz:	31	[5 (16,2 %)][1]	[24 (77,4 %)]	7 (23,6 %)	?
Sauer:	60	8 (13,3 „)	44 (73,3 „)	16 (26,7 „)	17,7 Mon.
Bürgerhospital Cöln	63	29 (46 „)	56 (88,9 „)	7 (11,1 „)	5 „

Es wurden also völlig erwerbsfähig bei:

Jottkowitz:	77,4 Proz.
Sauer:	73,3 „
B.-Hospital Cöln:	88,9 „

Vorstehende Resultate können nicht ohne weiteres mit einander verglichen werden, da sich bezüglich des benutzten Materials Verschiedenheiten finden.

Jottkowitz arbeitet fast ausnahmslos mit schweren direkten, im Bergwerksbetrieb entstandenen Zertrümmerungs- und Splitterfrakturen. Daraus erklärt sich die geringe Zahl seiner bei Abschluß der Arbeit Erwerbsfähigen, deren Ermittelung sich außerdem abweichend von den beiden anderen Bearbeitern nach dem Zeitpunkt der Beendigung des Heilverfahrens richtet. Wieviel von seinen Invaliden in späterer Zeit mit Sicherheit rentenfrei wurden, läßt sich in keiner Weise ersehen.

Bezüglich der Rentenfestsetzung sagt Jottkowitz folgendes: „Ist das Heilverfahren abgeschlossen, so wird die eventuell noch bestehende Einbuße an Erwerbsfähigkeit am Entlassungstage im Verein mit dem Vertrauensmann der Berufsgenossenschaft, welcher gewöhnlich der Betriebsleiter des Verletzten ist, abgeschätzt. Die Abschätzung geschieht in der Weise, daß zunächst festgestellt wird, zu welcher Art berg- oder hüttenmännischer Arbeit der Verletzte wieder fähig ist und welchen Verdienst diese Tätigkeit einbringt. Nach dem Ausfall an Einkommen, welchen der Verletzte durch die neue, minder bezahlte Arbeit erleidet, wird die Unfallrente berechnet."

Man sieht also hieraus, daß die Rentenfestsetzung bei der Knappschaft eine andere ist, wie bei den Arbeitern im allgemeinen, die bald hier, bald dort beschäftigt sind. Diesen wird es bei noch bestehender erheblicher Erwerbsbeschränkung schwer fallen, eine passende Beschäftigung zu finden. Es werden also im allgemeinen höhere und längere Renten notwendig werden, bis die Folgen des Unfalls in der Hauptsache überwunden sind.

1) Die eingeklammerten Zahlen haben nur bedingte Gültigkeit.

Ob daher die Renten von 20—30 Proz. bei Jottkowitz der tatsächlichen Erwerbsbeschränkung entsprechen und ob diese Verletzten in späterer Zeit auch wirklich wieder gänzlich arbeitsfähig geworden sind, ist fraglich. Aus diesem Grunde und, weil die Zahl der mitgeteilten Fälle viel zu gering ist, um hieraus bindende Schlüsse zu ziehen, haben die Werte nur bedingte Gültigkeit.

Bei Sauer ist eine Verschiedenheit dadurch bedingt, daß er bei den vor Beginn der 14. Woche Erwerbsfähigen nur diejenigen berücksichtigt, über welche genaue Angaben von den Berufsgenossenschaften gemacht werden konnten.

Sauer sagt: „Nur wenige B.-G. konnten über die völlige Wiederherstellung der Verletzten in der Zeit vor der 14. Woche genaue einwandsfreie Angaben machen. Es wäre nun ja bequem gewesen, alle diejenigen Fälle, welche nach der Krankengeschichte sich mit Sicherheit als Betriebsunfälle dokumentierten und die nachweislich einer B.-G. angehören, unter die vor Ablauf der 14. Woche geheilten Fälle einzureihen. Es wäre dadurch die Statistik ohne Zweifel bedeutend gehoben worden, die Zuverlässigkeit jedoch in demselben Maße gesunken."

Dem kann ich nicht beipflichten. Wenn z. B. ein Maurer bei der Arbeit sein Bein bricht, so ist das ein Unfall. Wird derselbe nun innerhalb 13 Wochen wieder erwerbsfähig und wird dies unter der bestimmten Angabe der Anerkennung des Unfalls von der Krankenkasse mitgeteilt, so gehört er eben in die Statistik, auch wenn in diesem Falle eine Bestätigung von seiten der Berufsgenossenschaft nicht eingeholt ist.

Läßt sich somit ein eigentlicher Vergleich zwischen den einzelnen Ergebnissen nicht anstellen, so genügt doch ein Blick auf die Zusammenstellung, um ein Überwiegen der Resultate des Cölner Bürgerhospitals erkennen zu lassen. Das zeigt sich sowohl in dem schließlichen Endresultate, als vor allem in der außerordentlich kurzen Heilungsdauer, die nur $^1/_3$ der bei Sauer nötigen Zeit umfaßt.

Diese auffallende Tatsache läßt sich nicht mit der Annahme abtun, daß die vorliegende Statistik mit besonders günstigen Fällen zu rechnen gehabt hätte, da dies durch die Art der Röntgenbefunde widerlegt wird. Es bleibt daher nur übrig, die Erfolge mit der eingeschlagenen Behandlung in Beziehung zu bringen.

Genaue Angaben über die Therapie finden sich bei Sauer. Nach voraufgegangener Reposition wurde ein fixierender Verband, meist ein Steifgaze-Pappschienenverband — in schwierigen Fällen unter Anwendung der Narkose —, angelegt und in Zwischenräumen von 10—12 Tagen erneuert bis zur Konsolidation der Fraktur; alsdann wurde ein Gipsgehverband verordnet. Die Nachbehandlung

fand unabhängig vom Krankenhaus in mediko-mechanischen Privatinstituten statt.

Sauer erwähnt noch, daß in späterer Zeit im Nürnberger Krankenhaus abnehmbare Gipshanfschienen und nach eingetretener Konsolidation ein Wasserglasstiefel zur Verwendung gelangt und damit erheblich bessere Resultate erzielt wären, als sie in seiner Statistik mitgeteilt seien.

Bei Jottkowitz ist über die eigentliche Frakturbehandlung nichts gesagt; man darf jedoch annehmen, daß stets ein Gipsverband benutzt wurde. Abweichend von Sauer und uns schloß sich die mediko-mechanische Nachbehandlung hier unmittelbar an die chirurgische in dem Zanderinstitut des Knappschaftslazaretts an, die Patienten blieben also bis zum Abschluß des Heilverfahrens in einheitlicher ärztlicher Pflege. Diesem Einfluß der kombinierten Behandlung, wie Thiem sich ausdrückt, schreibt Jottkowitz seine Erfolge zu, die allgemein als recht günstig bezeichnet werden.

In unseren Fällen wurde ausschließlich der Extensionsverband angewandt und damit bei den Unterschenkelfrakturen in 88,9 Proz. der Fälle (gegenüber 77,4 Proz. bei Jottkowitz und 73,3 Proz. bei Sauer) eine völlige Wiederherstellung der Erwerbsfähigkeit erzielt.

Dieses Resultat darf als ein recht gutes aufgefaßt werden, wenngleich ich glaube, daß es von den Ergebnissen der späteren Jahre noch übertroffen wird. Der Grund hierfür liegt hauptsächlich darin, daß in unserem Hospital jetzt ein viel ausgedehnterer Gebrauch von dem Röntgenverfahren gemacht wird, als es früher geschah.

Bei uns wird seit einigen Jahren nicht nur sofort nach der Aufnahme, sondern auch weiterhin nach 8 Tagen bei jeder Fraktur ein Röntgenogramm angefertigt; in besonders schwierigen Fällen geschieht dies sogar schon einen Tag nach Anlegung des Verbandes. Dadurch sind wir in der Lage, eine noch nicht völlig ausgeglichene Verstellung, bezw. eine falsche Wirkung der Extensionszüge rechtzeitig entdecken und korrigieren zu können. Die Röntgenogramme hängen bei uns in Mappen an den Fußenden der Betten, damit sie jederzeit zur Hand sind und der Arzt sich auf diese Weise rasch über die zweckmäßige Wirkung der angelegten Züge unterrichten kann; daß dies der Behandlung außerordentlichen Nutzen bringt, ist verständlich.

B. Knöchelbrüche.

Zu den Unterschenkelfrakturen gehören naturgemäß auch die Knöchelbrüche, aus welchem Grunde dieselben bei Sauer auch in die Berechnung der Gesamtresultate ohne weiteres eingereiht sind. Weshalb das hier nicht geschehen ist, habe ich früher auseinandergesetzt.

Da die Malleolarfrakturen im allgemeinen viel Gleichartiges bieten, erscheint eine Besprechung nach ähnlichen Tabellen, wie ich sie bei den Unterschenkelbrüchen benutzt habe, überflüssig. Um nicht ermüdend zu wirken, sind sie daher im folgenden summarisch abgehandelt worden.

Über die Jahrgänge 1897—1902 hat, wie bereits erwähnt, Graeßner in der Festschrift zur Eröffnung der Akademie für praktische Medizin in Cöln berichtet. Seine Statistik umfaßt 149 Fälle, darunter 63 Brüche mehr als eines Knöchels.

Die große Zahl von letzteren erklärt sich dadurch, daß die häufige Bruchform des Volkmannschen Dreiecks an der Außenseite des unteren Tibiaendes den kombinierten Frakturen zugerechnet wurde, wie es bereits früher von Bliesener geschehen ist.

Die volle Erwerbsfähigkeit haben erlangte 147 = 98,7 Proz., davon vor Beginn der 14. Woche 115 = 77,2 Proz.

Als Dauerrentner sind 2 Verletzte anerkannt worden. Sie beziehen beide eine Rente von 33 1/3 Proz., der eine (32 Jahre) wegen Arthritis im Fußgelenk, der andere (59 Jahr) wegen entzündlichen traumatischen Plattfußes.

Bemerkentwert ist noch, daß von 20 Verletzten, welche das 50. Lebensjahr überschritten hatten, 19 wieder völlig erwerbsfähig geworden sind. Die Ermittelung des durchschnittlichen Zeitraumes, der bis zur völligen Wiederherstellung der Erwerbsfähigkeit notwendig war, mußte unterbleiben, da sich bei Graeßner diesbezügliche Angaben nicht fanden.

Meine Statistik befaßt sich mit dem Etatsjahr 1903; verwertet wurden 17 Fälle, darunter 4 Brüche mehr als eines Knöchels. In 15 Fällen wurde die Erwerbsfähigkeit vor Beginn der 14. Woche wiederhergestellt, eine dauernde Erwerbsbeschränkung ist in keinem Fall zurückgeblieben.

Fasse ich beide Resultate zusammen, so ergibt sich also für die Knöchelbrüche der Jahre 1897—1903 folgendes:

Brüche eines Knöchels	99		
erwerbsfähig vor 14. Woche . .	87	= 87,9	Proz.
insgesamt erwerbsfähig	99	= 100	„
Dauerrentner	0	= 0	„
Brüche mehr als eines Knöchels .	67		
erwerbsfähig vor 14. Woche . .	45	= 67,2	Proz.
insgesamt erwerbsfähig	65	= 97,1	„
Dauerrentner	2	= 2,9	„
Demnach Knöchelbrüche überhaupt	166		
erwerbsfähig vor 14. Woche . .	132	= 79,5	Proz.
insgesamt erwerbsfähig	164	= 98,8	„
Dauerrentner	2	= 1,2	„

Zur Beurteilung vorstehender Resultate sowie der großen Anzahl der Malleolarfrakturen sei bemerkt, daß sich hierunter auch solche Fälle finden, die erst im Röntgenbild mit Sicherheit als Frakturen diagnostiziert werden konnten, während klinisch nur ein fixierter Druckschmerz auf die Möglichkeit einer solchen hinwies.

Ein Vergleich unserer Ergebnisse mit denen von Jottkowitz und Sauer ist aus den früher erwähnten Gründen für die Knöchelbrüche ebenfalls nur in beschränktem Maße zulässig. Die einzelnen Resultate sind im folgenden zusammengestellt:

	Zahl	völlig erwerbsfähig: vor 14. Woche	völlig erwerbsfähig: insgesamt	Dauerrentner
Jottkowitz:	40	29 (72,5 Proz.)	36 (90 Proz.)	4 (10 Proz.)
Sauer:	51	9 (17,6 „)	41 (80,4 „)	10 (19,6 „)
Bürgerhospital Cöln	166	132 (79,5 „)	164 (98,8 „)	2 (1,2 „)

Es wurden demnach völlig erwerbsfähig bei:

Jottkowitz	90 Proz.
Sauer	80,4 „
Bürgerhospital Cöln	98,8 „

Man sieht also auch hier wieder die weit besseren Resultate infolge der Zugverbände.

Fasse ich nun noch, um einen Überblick über die Gesamtresultate zu gewinnen, die Einzelergebnisse zusammen, so ergibt sich folgendes:

	Zahl	völlig erwerbsfähig	Dauerrentner
Beide Unterschenkelknochen:	40	36 = 90 %	4 = 10 %
Schienbein:	16	14 = 87,5 „	2 = 12,5 „
Wadenbein:	7	6 = 85,7 „	1 = 14,3 „
Brüche eines Knöchels:	99	99 = 100 „	0 = 0 „
Brüche mehr als eines Knöchels:	67	65 = 97,1 „	2 = 2,9 „
	229	220 = 96,1 %	9 = 3,9 %

Für sämtliche Unterschenkelbrüche ergibt sich also eine Wiederherstellung der Erwerbsfähigkeit in 96,1 Proz. der Fälle (bei Jottkowitz nach meiner Berechnung in 84,5 Proz., bei Sauer in 76,6 Proz.).

Wie kommt es nun, daß die Bardenheuersche Extensionsmethode so bedeutend bessere Resultate aufzuweisen hat?

Die Behandlung der Unterschenkelfrakturen hat ebenso wie die aller übrigen Frakturen der Extremitäten die Aufgabe, den normalen Zustand des gebrochenen Teils in Bezug auf Bau und Funktion völlig wiederherzustellen. Das ist aber nur möglich, wenn es gelingt, die fast stets eingetretene Dislokation zu beheben, d. h. die Bruchflächen so oder nahezu so in Kontakt zu setzen, daß eine Änderung der statischen Verhältnisse nicht eintritt.

Jede deforme Heilung kann schwere und dauernde Störungen zur Folge haben. Ich erinnere hier nur an den traumatischen Plattfuß und die Schmerzen im Kniegelenk infolge fehlerhafter Belastung, an die Neuralgien und Ödeme als Druckerscheinungen im Gebiete der Nerven und Blutgefäße infolge übermäßiger Callusbildung und, durch letztere Ursache bedingt, an die Bewegungsstörung in der Nähe der Gelenke. Es ist daher nicht zu weit gegangen, wenn Bardenheuer bei der Behandlung der Unterschenkelbrüche das Hauptgewicht auf die ideale anatomische Heilung legt, wie das auch Helferich, Hoffa und die Anhänger der Naht betonen.

Auf welche Weise Bardenheuer das erreicht, mag an der Hand nachstehender Zeichnung kurz erläutert werden, die nach einem unserer Röntgenogramme angefertigt ist. Zwecks genauerer Orientierung verweise ich auf den Leitfaden von Bardenheuer-Graeßner. Technik der Extensionsverbände, 3. Aufl., 1907, Enke-Stuttgart.

Es handelt sich um einen Bruch beider Unterschenkelknochen mit völlig aufgehobenem Bruchflächenkontakt und Verschiebung der distalen Fragmente zentralwärts.

Eine einfache Reposition in Narkose genügt hier nicht, da die fehlerhafte Stellung durch die elastische Retraktion der Gewebe, insbesondere der Muskeln, bedingt ist und dieselbe eine dauernde ist. Es bedarf daher einer dauernd wirkenden lebendigen Kraft zu ihrer Behebung. Dieselbe muß zugleich auch frühzeitig in Tätigkeit gesetzt und von vornherein stark bemessen werden, da es sonst nicht oder nur unvollkommen gelingt, die elastische und eventuell entzündliche Retraktion der Muskeln zu überwinden.

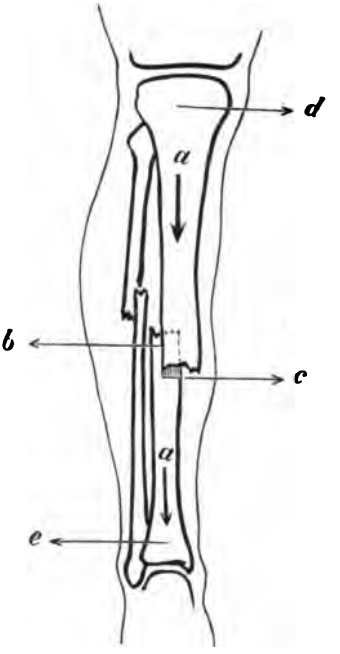

Fig. 1.

Eine solche Kraft haben wir in dem Bardenheuerschen Extensionsverband, in unserem Falle in dem in der Längsrichtung wirkenden Zug *a*. Die Anwendung großer Gewichtsmengen — 12—15 kg bei unserem Beispiel — wird hier dadurch ermöglicht, daß die Streifen des Längszuges, unbeschadet um die eigentliche Zugwirkung an der Bruchstelle, wie Bardenheuer experimentell nachgewiesen hat, hoch über dieselbe, bei Unterschenkelbrüchen also bis zum Becken, hinaufgeführt werden.

Durch die Längsextension werden die Fragmente aus der Muskulatur entfernt und distrahiert; eine Reposition ist daher im allgemeinen nicht nötig. Zugleich wird aber auch der zwischen den Bruchenden bestehende Druck herabgesetzt und somit der Reiz auf das abgelöste Periost vermindert, was in der geringeren Callusbildung zum Ausdruck kommt. Der Gipsverband kann dies nicht erreichen, da ihm die dauernde starke Zugkraft fehlt. Durch den Druck des Verbandes an den Unterstützungspunkten — Gelenkenden, Knochenvorsprüngen — kommt es hier bald zu einer Atrophie des Fettgewebes und damit zu einer Lockerung des Verbandes, wodurch das Gipsgewölbe seine dehnende Wirkung verliert.

Sind die Bruchflächen durch den stark belasteten Längszug in gleiche Höhe gebracht, so kann die Wirkung der Querzüge in Tätigkeit treten, welche dazu dienen, die seitlich verschobenen Fragmente der idealen Knochenachse zu nähern. Die Aufhebung der Längsverschiebung ist dabei die Vorbedingung für die gute Wirkung der Querzüge.

Wie aus den Pfeilen in der Zeichnung ersichtlich, werden die Querzüge nach der entgegengesetzten Seite geführt, als wohin die Fragmente abgewichen sind. Verstärkt wird ihre Wirkung noch durch die sogenannten Abhebelungszüge, welche an den Gelenkenden der Bruchstücke angebracht, dieselben nach der gleichen Richtung führen, nach welcher die Dislokation stattgefunden hat, wodurch natürlich die Fragmentenden nach der entgegengesetzten Seite abgehebelt werden. Quer- und Abhebelungszüge haben zugleich den großen Vorzug, daß sie den Unterschenkel sicher fixieren und in ruhiger Stellung zu halten vermögen.

Wie ein solcher Streckverband mit seinen verschiedenen Zügen aussieht, zeigt folgende Abbildung einer typischen Knöchelstrecke, die dem Leitfaden von Bardenheuer-Graeßner entnommen ist (s. Fig. 2).

Es sei mir hierbei gestattet, auf zwei Anordnungen des Verbandes besonders die Aufmerksamkeit zu lenken, weil dieselben für die Behandlung vieler Unterschenkelbrüche von außerordentlicher Wichtigkeit sind und sich nur auf diese Weise erzielen lassen.

Einmal ist es die Fußstrecke *d*, welche den Fuß nach vorn (deckenwärts) zieht und dazu dient, ihn sicher in rechtwinkliger Stellung zum Unterschenkel zu erhalten, Spitzfußstellung zu verhüten und die Ferse zu entlasten. Der zweite Punkt ist die Modifikation, daß die beiden längs verlaufenden Heftpflasterstreifen unter der Fußsohle nicht durch ein Brettchen auseinandergehalten werden, sondern im Gegenteil durch eine Schnalle dicht vor der Fußsohle vereinigt sind. Dies bietet den Vorteil, daß einerseits der Fuß und mit ihm das distale Fragment, je nachdem es erforderlich ist, ad- oder abduziert werden, andererseits durch den gleichmäßig auf das Fußgelenk ausgeübten Druck der intraartikuläre Bluterguß schnell zur Resorption gebracht und die oft bestehende Diastase zwischen Talus und einem Knöchel ausgeglichen werden kann. Beide Anordnungen finden bei allen Unterschenkelfrakturen abwärts der Grenze des mittleren und unteren Drittels Anwendung.

Bei dem typischen Knöchelbruch ist bekanntlich der Fuß mit-

samt den abgerissenen Knöcheln nach außen abgewichen, befindet sich also in Valgusstellung. Es müßten hier eigentlich die Malleolen durch einen Querzug nach innen geführt werden; das geht aber nicht wegen der Kürze des distalen Fragments. Um die Dislokation trotzdem beheben zu können, wird daher das Hanptfragment dem kleineren entgegengeführt, wie es durch die Querzüge *b* und *c* (Abhebelungszug) geschieht. Zu gleicher Zeit wird aber der Fuß in Adduktionsstellung gebracht und somit die Valgusstellung beseitigt.

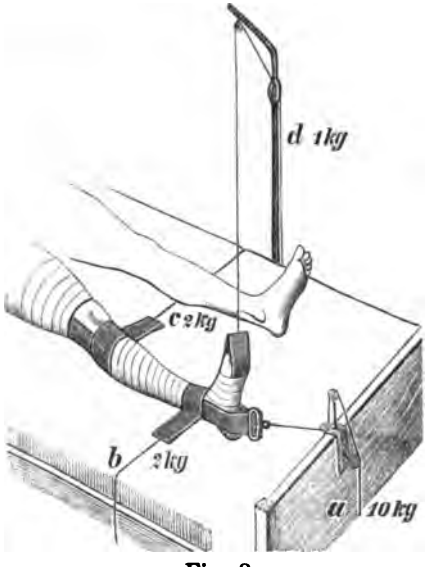

Fig. 2.

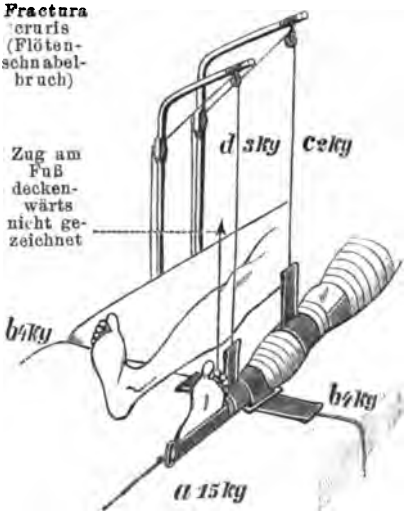

Fig. 3.

Natürlich kann die Querextension ebensogut wie nach der Seite, auch, wenn es nötig ist, nach vorn und hinten ausgeführt werden. Als Beispiel hierfür möge folgende Strecke dienen, die ebenfalls nach einer Abbildung aus dem Leitfaden von Bardenheuer-Graeßner gezeichnet ist (s. Fig. 3).

Es handelt sich hier um einen sogenannten Flötenschnabelbruch ohne erhebliche seitliche Dislokation; das proximale Fragment ist nach vorn, das distale nach hinten abgewichen. Durch den Zug *b*, einen Schlittenzug, wird das nach vorn verschobene Ende des proximalen Bruchstücks nach hinten und durch den Zug *d* das nach hinten abgewichene obere Ende des distalen Fragments nach vorn geleitet; Zug *c* dient als Verstärkung für den Schlitten-

zug *b*. Längs- und Fußstrecke sind dieselben wie bei den Knöchelfrakturen. (Zug am Fuß deckenwärts der Übersichtlichkeit wegen nicht eingezeichnet.)

Mit Hilfe dieser verschiedenen Züge gelingt es bei frühzeitiger Anlegung und bei genügender Belastung, die Bruchstücke in guten Kontakt zu setzen und, was von größter Wichtigkeit ist, bis zur knöchernen Heilung dauernd zu fixieren. Der Gipsverband ist hierzu nicht imstande, weil er sich bei Abnahme der Schwellung und bei eingetretener Atrophie dem veränderten Umfang des Gliedes an der Frakturstelle nicht anzupassen und daher keinen dauernden Druck auf die seitlich verschobenen Fragmente auszuüben vermag.

Man hat nun vielfach den Einwurf gemacht, daß eine exakte Adaption der Fragmente gar nicht nötig sei, da auch bei bestehender Dislokation die üblen Folgen der fehlerhaften Stellung durch Anpassung ausgeglichen würden. Das war früher der Fall, als es noch keine soziale Gesetzgebung gab, es mag auch heute noch in einer Reihe von Fällen nach kurzer Zeit eintreten. Aber man darf nicht vergessen, daß die Verletzten Monate, Jahre hindurch unter Ermüdungsgefühl sowie unter Schmerzen in den Muskeln und Gelenken zu leiden haben, welche, wenn es sich um Unfallkranke handelt, auf die Erwerbsfähigkeit nicht ohne Einfluß bleiben können. Man frage einmal bei den Berufsgenossenschaften nach, wieviel von den Verletzten, die mit Gipsverband behandelt wurden, wegen Schmerzen, Schwäche und dergl. Rente beziehen und man wird erstaunt über ihre große Zahl sein. Ja, in vielen Fällen bleiben die Klagen dauernd und es muß dauernd eine geringe Rente gewährt werden, weil der Verletzte weiß, daß er sich für diese Störung schadlos halten darf, und weil es dem Arzte schwer fallen dürfte, in solchen Fällen das Gegenteil zu beweisen.

Liegt es darum nicht im Interesse der Patienten sowohl wie der Berufsgenossenschaften, diesen Entschädigungsansprüchen dadurch vorzubeugen, daß wir jede, auch die kleinste Dislokation zu heben trachten?

Bei richtiger Anwendung vermag dies der Extensionsverband in vollem Maße und dadurch zeichnet er sich vor den gebräuchlichen Behandlungsarten aus. Er hat aber noch einen anderen unschätzbaren Vorzug. Dadurch daß er die Fragmente dauernd bis zur knöchernen Heilung fixiert, gibt uns der Zugverband die Möglichkeit frühzeitig, d. h. während der eigentlichen Callusbildung Bewegungen des verletzten Gliedes und der benachbarten Gelenke

vornehmen zu lassen, ohne daß dabei der Bruchflächenkontakt aufgehoben und der Heilungsverlauf nachteilig beeinflußt wird.

An dem Verband selbst wird hierbei nichts geändert, eine Unterbrechung der eigentlichen Extensionsbehandlung findet nur für kurze Zeit während der Übungen statt, zu deren Ausführung die Gewichte nach Bedarf ganz oder teilweise außer Tätigkeit gesetzt werden. Die Bewegungen selbst lassen sich in den Gelenken ohne Schwierigkeiten vornehmen, da die letzteren, wie aus den Figuren 2 und 3 ersichtlich, von den zirkulären Heftpflaster-Touren nicht umfaßt werden.

Daß diese funktionelle Behandlung während der eigentlichen Frakturheilung von außerordentlichem Nutzen ist, bedarf keiner ausführlichen Begründung, wird hierdurch doch nicht nur die Elastizität der Muskeln erhalten und die Ernährung der Gewebe gefördert, sondern auch das Eintreten der Ankylose, die Versteifung der Gelenke vermieden und den späteren Zirkulationsstörungen, insbesondere den lästigen Ödemen, wirksam entgegengearbeitet.

Bei der Ausführung der funktionellen Behandlung legt Bardenheuer besonderen Wert darauf, daß die Kranken die Übungen selbsttätig vollziehen, weil die aktiven Bewegungen viel weniger als die passiven das erlaubte Maß überschreiten; die Patienten hüten sich eben der Grenze der beginnenden Schmerzhaftigkeit nahe zu kommen. Allerdings kann vielfach die passive Gymnastik im Anfang nicht entbehrt werden. Aber in diesen Fällen forderte Bardenheuer, daß der Arzt sie selbst vornimmt und daß die Bewegungen langsam und sanft ausgeführt werden; Gewaltanwendung ist hierbei in keinem Falle statthaft.

In den vorstehenden Ausführungen glaube ich den Beweis erbracht zu haben, daß die Bardenheuersche Extensionsmethode den beiden Kardinalforderungen, die wir eingangs für die Behandlung der Frakturen stellten, nämlich der Wiederherstellung des gebrochenen Teils sowohl bezüglich seines Baues als seiner Funktion, in vollem Maße gerecht wird. Ich glaube, auch weiter gezeigt zu haben, daß die Methode nicht annähernd so kompliziert und so schwierig zu erlernen ist, als wie es gewöhnlich hingestellt wird. Allerdings erfordert sie größere Aufmerksamkeit von seiten des Arztes als der Gipsverband, aber dafür erzielt sie auch weit bessere Resultate, wie sich aus vorliegender Statistik ergibt. Möge sie darum immer mehr Freunde und Anhänger finden.

XXIX.

Aus der chirurgischen Klinik der Charité. (Prof. Hildebrand.)

Nierenbecken und Ureterzerreißung mit nachfolgender paranephritischer Cyste. Operation, Heilung.

Von

Dr. A. Hildebrandt,
Assistenzarzt der Klinik.

(Mit 2 Abbildungen.)

Subkutane Zerreißungen des Harnleiters sind seltene Verletzungen, konnte doch O. Hildebrand nur 2 sichere Beobachtungen in der älteren Literatur auffinden.[1]) Durch die Kasuistik der letzten Jahre wird diese Zahl auf 12 erhöht.[2]) Eine Ruptur des Ureters mit gleichzeitiger Durchtrennung des Nierenbeckens ist bis jetzt meines Erachtens nicht beschrieben worden. Ein solcher Fall wurde wegen der nachträglichen Entstehung einer paranephritischen Cyste in unserer Klinik operiert und damit zur Heilung gebracht. Er sei hier kurz geschildert:

Ein 29jähriger Maurer stürzte am 16. Juli v. J. von einem Neubau 2 Stockwerke tief herab. Dabei fiel er auf die rechte Seite und brach sich den Arm und die unteren Rippen. Er wurde in das Krankenhaus am Friedrichshain gebracht. Hier fühlte man im Bereich der rechten Niere einen fast kindskopfgroßen Tumor; im Urin fand sich frisches Blut. Die Resistenz bildete sich in wenigen Tagen zurück; der Kranke hatte in Rückenlage nur geringfügige Schmerzen, bat infolge dessen um seine Enlassung. Obwohl die Hämaturie noch bestand, verließ der Verletzte

1) O. Hildebrand, Ureterriß. Bruns' Beiträge, Bd. 37, S. 781.

2) Wiesinger, Festschrift zur Feier des achtzigjährigen Stiftungsfestes des ärztlichen Vereins zu Hamburg. Herhold, Ein Fall von subkutaner Ureterverletzung. Langenbecks Archiv, Bd. 74. C. Blauel, Über subkutane Ureterverletzungen. Bruns' Beiträge, Bd. 50.

eine Woche nach dem Trauma mit 37,9° Temperatur das Krankenhaus gegen ärztlichen Rat.

Etwa einen Monat später bemerkte der Patient wieder einen Tumor in der rechten Seite, der immer stärker wurde. Zuletzt machte ihm die Geschwulst größere Beschwerden, drückte auf den Magen und rief Erbrechen hervor; der Kranke suchte daher am 22. Oktober 1906 die Charité auf.

Bei der Untersuchung fand sich in der rechten Hälfte des Abdomens unterhalb des Rippenbogens ein gewaltiger Tumor, der die Bauchdecken in die Höhe hob, so daß sich die betreffende Partie wie eine Kugelkappe von einer ebenen Fläche abhob. Die Geschwulst nahm die Regio iliaca und Hypochondriaca dextra ein, ließ sich weder von Niere noch Leber abgrenzen. Seine Konsistenz war prall elastisch. Fluktuation ließ sich nicht deutlich nachweisen. Die Bauchdecken waren gegen den Tumor hin gut zu verschieben.

Die Urinmenge war normal; der Harn enthielt keine fremden Bestandteile. Bei der Sondierung gelangte der Katheder 15 cm tief in den rechten Ureter hinein und stieß dann auf ein unüberwindliches Hindernis. Urin floß nicht ab, während er durch den linken Harnleiter von normaler Beschaffenheit in reichlicher Menge entleert wurde.

Die Diagnose war in diesem Fall nicht schwer. Ein Trauma hatte vor $3^1/_2$ Monaten eine Verletzung der rechten Niere hervorgerufen. Dies machte die Schmerzhaftigkeit der betreffenden Gegend, die deutlich nachweisbare Resistenz sowie die Hämaturie sicher. Ganz allmählich entwickelte sich ein Tumor; er wurde immer größer, bis er schließlich den Kranken bewog, die Klinik aufzusuchen. Hier zeigte sich, daß der rechte Ureter undurchgängig war und die ihm entsprechende Niere nicht mehr sezernierte. Damit war der Beweis erbracht, daß die Geschwulst eine Hydronephrose darstellte; ob eine wahre oder falsche ließ sich natürlich nicht mit absoluter Gewißheit feststellen, war ja auch für das Handeln belanglos. Eine exspektative Behandlung mit Punktion und Entleerung der Flüssigkeit konnte keine Heilung bringen, deshalb wurde durch Herrn Prof. Hildebrand am 31. Oktober operativ vorgegangen.

Der Tumor wurde durch Königs Schnitt freigelegt. Nach Durchtrennung der tiefen Fascie lag die Cystenwand in der Ausdehnung eines Handtellers zu tage. Der Sack wurde punktiert; dabei entleerten sich 3 Liter einer klaren, schwach gelblichen, leicht blutig gefärbten Flüssigkeit, die völlig geruchlos war und, wie später nachgewiesen wurde, Harnbestandteile enthielt. Nun versuchte der Operateur den schlaffen Cystensack, dessen Wand sich derb und fest anfühlte, von den umliegenden Weichteilen abzupräparieren. Dabei kam die Umschlagsfalte des Peritoneum zu Gesicht; sie wurde stumpf von der Cystenwand abgelöst. Infolge

seiner festen Verlötung mit dem Sacke riß das Bauchfell bei der Loslösung auf eine Strecke von ungefähr 5 cm ein. Dieser Schlitz wurde sofort durch Katgutnähte geschlossen. Um die Isolierung des Peritoneum einfacher zu gestalten, wurde die Cyste nahe der Umschlagsfalte des Bauchfelles breit eröffnet. Nun war es möglich, die Höhle in ihrer ganzen Ausdehnung zu überblicken. Sie besaß etwa die doppelte Größe einer Mannsfaust und reichte nach oben bis zur Unterfläche der Leber, nach unten bis in die Höhe der Spina anterior superior ossis ilii, nach vorn bis zum Rippenbogen. Ihre Innenfläche war ganz glatt. Von einer Niere ließ sich

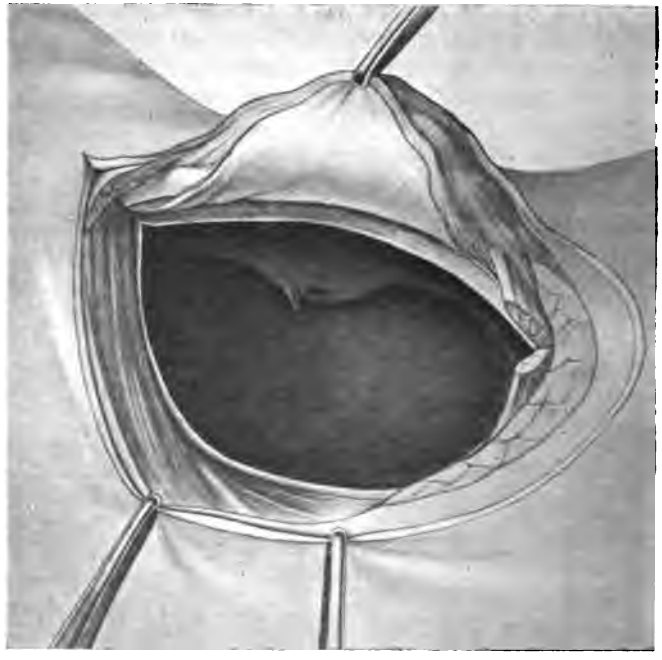

Fig. 1.

Paranephritische Cyste mit atrophischer Niere. Unterhalb des durchrissenen Ureters ist ein Loch im Nierenbecken sichtbar (nach einer Skizze von Prof Hildebrand.)

anfangs nichts wahrnehmen; endlich aber gelangte man bei der Ausschälung des Sackes oben und vorn auf einen Tumor, den man seiner Form nach dafür ansprechen mußte (Fig. 1). Er lag noch innerhalb der Cyste nahe dem Rippenbogen etwa in der Mamillarlinie. So war also die Niere vollständig von der Wirbelsäule abgedrängt; sie enthielt auf der der Cystenwand zugewendeten Seite ein pfennigstückgroßes Loch, in das man mit der Sonde etwa einen Zoll tief eindringen konnte. Etwas oberhalb davon hing ein 2 cm langer, gänsekieldicker, röhrenförmiger, spitzzulaufender Gewebezipfel herab, den man auf Grund seiner Lage zu den Gefäßen für den abgerissenen Ureter halten mußte.

Was wollte man nun tun? War noch eine konservative Behandlung möglich? Der Katheter war 15 cm entfernt von der Uretermündung in die Blase auf ein unüberwindliches Hindernis gestoßen; die betreffende Seite sezernierte keinen Urin mehr. Der Harnleiter ließ sich nicht mehr nähen, abgesehen davon, daß die Stümpfe wahrscheinlich undurchgängig waren. Dazu das gewaltige Loch im Nierenbecken! So blieb nur die Nephrektomie übrig, die schon deshalb unbedenklich ausgeführt werden konnte, weil die andere Seite gesund war.

Die Entfernung der stark mit der Umgebung verwachsenen Niere gelang unter großen Schwierigkeiten. Dagegen war es ganz unmöglich, die Cystenwand vollständig herauszubekommen. Es mußte die ganze dem Peritoneum zugewendete Seite sitzen bleiben. Die große Höhle wurde nun tamponiert, die durchtrennte Muskulatur und Haut durch Etagennähte bis auf eine Öffnung am unteren Wundwinkel geschlossen.

Der Krankheitsverlauf ließ nichts zu wünschen übrig. Die Temperatur erhob sich niemals über 37,5 ° C. Die Beschwerden des Patienten waren sehr bald nach dem Eingriff geschwunden, die große Wundhöhle verkleinerte sich allmählich durch Granulationsbildung. Am 5. XII. konnte der Operierte das Bett verlassen, da nur noch ein unbedeutender Hautdefekt bestand. Am 12. XII. war auch dieser geschlossen.

Die exstirpierte Niere, die Figur 2 zeigt, ist stark atrophisch und läßt kaum noch Unterschiede in der Zeichnung erkennen. Wie die histologische Untersuchung ergab, ist ein wenig sezernierendes Parenchym vorhanden. Die Harnkanälchen sind erweitert, zum Teil auch zu Grunde gegangen. Statt ihrer findet sich starke Wucherung des Bindegewebes und kleinzellige Infiltration. Die Glomeruli stehen an einzelnen Stellen dicht nebeneinander, an anderen fehlen sie wieder ganz. Im Nierenbecken, etwa 1 cm unterhalb des Ureterabganges, befindet sich ein etwa pfennigstückgroßes Loch, von dem aus man in den Cystensack hineingelangt. Der Harnleiter ist etwa 2 cm entfernt von seinem Ursprunge abgerissen. Genau entsprechend dem Ende des Stumpfes liegt das Zentrum der Nierenbecken-Perforation.

Dieser Umstand zeigt deutlich, wie in unserem Falle die Verletzung zu stande kam, nämlich durch direkte Gewalt. Nierenbecken und Ureter wurden zerquetscht, indem sie gegen die Wirbelsäule gedrückt wurden. Eine vollständige Kontinuitätstrennung des Ureters scheint anfänglich nicht bestanden zu haben, dies geht aus der Tage dauernden Hämaturie hervor. Ob kleinere Einrisse in der Niere selbst vorhanden waren, läßt sich nicht mehr entscheiden. Eine gröbere Schädigung des Parenchyms scheint nicht stattgefunden

zu haben; dagegen sprechen das Fehlen von Narben und die anfänglich geringfügigen subjektiven Symptome. Von einer hydraulischen Pressung im Sinne Küsters kann keine Rede sein; da würden wir keine so vollständig korrespondierende Verletzung des Harnleiters und Nierenbeckens gehabt haben.

Da der Urin nach der Durchtrennung des Ureters nicht mehr in die Blase fließen konnte, so ergoß er sich in das peri- resp. pararenale Gewebe und zwar tat er das auf dem bequemsten Wege, durch das breite Loch im Nierenbecken hindurch. So konnte der

Fig. 2.

Atrophische Niere mit dem Reste der Cystenwand. Bei a das zentrale Ende des abgerissenen Ureters. Bei b Eingang zum Ureter, in den eine Sonde eingeführt ist.

normale Gang an seinem durchrissenen Ende obliterieren. Während der Harn anfangs in das Zellgewebe hineinströmte, wurde später ein Hohlraum ausgebildet, dessen Wandungen sich verdichteten, eine sogenannte paranephritische Cyste. Daß es sich in diesem Falle um einen solchen extrarenalen Erguß, nicht um eine Retentionsgeschwulst in der Niere selbst handelte, war nach der Entwicklung des Tumors wahrscheinlich. Die echten traumatischen Hydronephrosen gebrauchen gewöhnlich längere Zeit zu ihrer Entstehung, während hier sich schon 3 Monate nach dem Trauma eine gewaltige Geschwulst gebildet hatte. Immerhin gibt es Fälle, in

denen sich auch eine wahre Hydronephrose in kurzer Zeit entwickelt.

Die Therapie aller dieser Urintumoren kann nur in einer Operation bestehen, da die Punktion zu unsicher und dabei doch gefährlich ist. Nach dem Einschnitte wird man versuchen, ob man nicht konservativ verfahren kann. Mehrfach ist es gelungen, durch einfache Incision, Plastik oder Naht die Krankheit zu heilen. Bedingung für den Erfolg ist die Durchgängigkeit des Ureters resp. die Möglichkeit, sie wiederherzustellen. Wir ersehen aber aus der Literatur, daß bei allen sicheren Fällen von Harnleiter Ruptur mit nachfolgender Cystenbildung, die durch Operation geheilt worden, allein die Nephrektomie in Frage kam.

Die Prognose der traumatischen Harntumoren ist günstig, vorausgesetzt, daß rechtzeitig eingegriffen wird. Von 42 Patienten mit paranephritischen Ergüssen starben nach Suter[1]) 4, darunter 2, die abwartend behandelt wurden, ein Kranker während einer einfachen Incision, ein anderer 24 Stunden nach der Laparotomie. Die übrigen 38 Fälle gingen in Heilung aus. Hierunter befanden sich 5 nicht operierte, 3 mit Punktion, 16 mit Incision, 11 mit totaler, 1 mit partieller Exstirpation, 2 mit Nephorrhaphie behandelte Patienten.

Unter 14 intrarenalen posttraumatischen Ergüssen kamen drei Todesfälle vor, darunter 2 nach einem einfachen Einschnitte und einer bei exspektativer Therapie. Nach 13 Operationen — 5 Incisionen, 7 Exstirpationen, 1 Incision und Diszision des verengten Ureters — wurden also 11 Heilungen beobachtet.

---

1) Suter, Über subkutane Nierenverletzungen. Bruns' Beiträge, Bd. 47, Heft 2.

XXX.

Besprechungen.

1.

Dr. Jakob Wolff, Sanitätsrat, Die Lehre von der Krebskrankheit von den ältesten Zeiten bis zur Gegenwart. Mit 52 Figuren im Text. Jena, Verlag von Gustav Fischer 1907. Preis 20 Mk.

Verfasser hat sich der nicht zu unterschätzenden Arbeit unterzogen, die geschichtliche Entwicklung der Lehre vom Carcinom von ihren ältesten Anfängen an zu schildern, und hat es verstanden, uns in seinem Werk einen wertvollen Quellennachweis zu bieten. Ein Buch mit ähnlichen Zielen wie das vorliegende muß mit einem hohen Grad von Objektivität geschrieben sein. So nimmt auch Verf. persönlich keine entschiedene Stellung zur Krebsfrage. Er schildert unparteiisch alle die verschiedenen Anschauungen, wie sie eine nach der andern im Laufe der Zeit laut wurden, und wie sie jetzt nebeneinander bestehen, so daß man sich gut über den jetzigen Stand der Frage orientieren kann.

Die ersten Abschnitte sind der Theorie von der Atra bilis, die ihre Schatten bis weit über das Mittelalter hinaus wirft, und der Lymphtheorie gewidmet. Später mit der Entwicklung des Mikroskops und nach der Entdeckung der Zelle spielt die Blastemtheorie eine Rolle; auch sie wird ausführlich behandelt. Einen neuen Einfluß auf das Krebsproblem übt die Cellularpathologie aus. Weiterhin treten die Embryonaltheorien in den Vordergrund (Cohnheim, Ribbert), dann die Zelltheorien (Hansemann, Lubarsch), und die zahlreichen z. T. sehr phantastischen parasitären Theorien, denen in aller Ausführlichkeit allein fast 200 Seiten gewidmet werden.

So dürfte mit dem reichlichen Material, das Verfasser vorlegt, vielfache Anregung geboten werden. Das Werk ist 710 Seiten stark und durch 52 Textfiguren illustriert. Ein ausführliches Autoren- und Sachregister erleichtert die Übersichtlichkeit. Fischer-Defoy-Kiel.

2.

Dr. F. Hahn, Regimentsarzt, Über den gegenwärtigen Stand der Aseptik in der Chirurgie. Wien, Verlag von Josef Šafář, 1907.

Das Heftchen, 36 Seiten stark, hält das, was der Titel verspricht.

In gedrängter Form, wohl in erster Linie für den praktischen Arzt bestimmt, wird eine Anleitung gegeben über die Art und Weise, bei Operationen schädliche Keime fernzuhalten oder auszuschalten. Die Schrift kann dem, der sich kurz über den Stand der Frage orientieren will, nur empfohlen werden. Fischer-Defoy-Kiel.

3.

Professor B. Heine, Operationen am Ohr. Mit 29 Abbildungen. Zweite, neubearbeitete Auflage, Berlin 1906. Verlag von S. Karger. Preis geh. 6,60 Mk.

Es handelt sich um ein Handbuch der operativen Behandlung der Mittelohreiterungen und ihrer Komplikationen. Das gesteckte Ziel wird durch exakte Beschreibungen und gute Illustrationen erreicht. Auch der Stauungsbehandlung des Mastoiditis acuta ist ein Abschnitt gewidmet. Nicht nur für den Ohrenarzt, sondern auch für jeden Chirurgen wird das Buch in seinem neuen Gewande von Wert sein.

Fischer-Defoy-Kiel.

4.

Ebstein und Schwalbe, Chirurgie des praktischen Arztes. Ergänzungsband zum Handbuch der praktischen Medizin. II. Hälfte. Mit 96 Abbildungen. Stuttgart, Verlag von Ferdinand Enke. 1907. Preis 12 Mk.

Das Werk, dessen zweite Hälfte vorliegt, soll nach der Vorrede dem Arzt in völliger Abrundung die Chirurgie darbieten, deren er für seine tägliche Arbeit am Krankenbett bedarf. Diesem Plane entsprechend sind in dem 900 Seiten umfassenden Bande die einzelnen Abschnitte der allgemeinen Chirurgie, der des Nervensystems, den Augen-, Ohrenkrankheiten, der Chirurgie des Gesichts und der Nase mit ihren Nebenhöhlen, der Zahnkrankheiten und der Chirurgie des Stammes und der Extremitäten gewidmet. Für die Ausführung bürgen Namen wie König, Garré, Leser, Müller usw., so daß die Anschaffung des Werkes dem praktischen Arzt nur empfohlen werden kann. Fischer-Defoy-Kiel.

5.

W. Roths Jahresbericht über die Leistungen und Fortschritte auf dem Gebiete des Militärsanitätswesens, herausgegeben von der Redaktion der Deutschen militärärztlichen Zeitschrift. 31. Jahrg. Berlin 1906. Verlag Mittler und Sohn.

Dieser Band enthält die im Berichtsjahr 1905 erschienenen, das Militärsanitätswesen (Organisation, Gesundheitspflege, Armeekrankheiten, Dienstbrauchbarkeit, Krankenpflege usw.) berührenden Arbeiten; ein großer Teil derselben ist einer kurzen kritischen Besprechung unterzogen. Besonderes Interesse dürfte vielleicht dieser Band deswegen beanspruchen, weil sich in ihm eine reichhaltige Zusammenstellung der Arbeiten findet, die die im russisch-japanischen und südafrikanischen Kriege gemachten Erfahrungen verwerten. Dr. Jahn-Kiel.

6.

Schwalbe, Therapeutische Technik für die ärztliche Praxis. Ein Handbuch für Ärzte und Studierende. I. Halbband. Verlag Georg Thieme, Leipzig 1906. 352 Seiten. Preis 8,80 Mk.

Der bekannte und verdiente Herausgeber dieses Buches beabsichtigt durch das vorliegende großangelegte Werk, dem praktischen Arzte ein Mittel zu verschaffen, durch welches er den Fortschritten der ärztlichen Kunst zu folgen und in seiner Praxis wenigstens einen Teil der neueren Technik in sein eigenes Arbeitsgebiet hinüber zu nehmen befähigt sein soll. Mit Recht sagt der Herausgeber: Je weniger der Arzt aus der Vervollkommnung Nutzen zieht, desto abhängiger wird er vom Spezialisten. Freilich, es gehört für den Arzt noch mehr dazu, als das Studium und die theoretische Aufnahme des Gebotenen, nämlich die Übung. Aber wenn er sich die Übung einmal in einem Kursus erworben hat, wird er imstande sein, durch Werke, wie es das vorliegende ist, sich weiter zu bilden und Gutes zu leisten. Der vorliegende Halbband (352 Seiten) enthält die Technik der Massage, sodann die Technik der Gymnastik und die Technik der mechanischen Orthopädie von Hoffa. In einem vierten Kapitel ist die Technik der Hydro- und Thermotheraphie von dem leider kürzlich verstorbenen O. Vierordt bearbeitet. Im fünften Kapitel ist die Technik der Radiotherapie, im sechsten die Technik der Arzeneibereitung und Anwendung dargestellt. Das siebente Kapitel enthält Ausgewähltes aus der allgemeinen chirurgischen Technik von O. Hildebrand unter Mitwirkung seines Assistenten Dr. Bosse. Das letzte, achte Kapitel, enthält die Technik der Behandlung des Auges von Eversbusch. 290 Abbildungen dienen zur Illustration. Schon eine Durchsicht des Buches ergibt den Reichtum des Inhalts. Helferich.

7.

Bardenheuer, Die Allgemeine Lehre von den Frakturen und Luxationen mit besonderer Berücksichtigung des Extensionsverfahrens. Mit 11 Tafeln und 39 Textabbildungen. Verlag Ferdinand Enke, Stuttgart 1907.

Der hochverdiente Chirurge des Cölner Bürgerspitals gibt hier ein neues Buch zum Kapitel der Frakturen und Luxationen mit besonderer

Berücksichtigung des von ihm seit Jahren unermüdlich vertretenen Extensionsverfahrens. Es bedarf keiner eingehenden Besprechung des Buches, um andere von der Bedeutung desselben zu überzeugen. Der praktische Arzt und der Student, beide werden von dem Studium des Buches reichen Gewinn haben. Getragen von seiner Vorliebe für die Extensionsbehandlung und berechtigt dazu durch seine vortrefflichen Resultate, schildert der Verfasser in dem vorliegenden Werke die Art und Weise, wie die Extensionsbehandlung zur Anwendung kommen soll, um unerwünschte Heilungsvorgänge oder Zwischenfälle zu vermeiden. Die Vorschläge, welche Bardenheuer macht, um die Zweckmäßigkeit des Extensionsverbandes an den Universitätskliniken so zur Anschauung zu bringen, daß Studenten und Ärzte in dieser Hinsicht einen wirksamen und überzeugenden Unterricht bekommen können, sind wohl zu beachten. Bei alledem ist Bardenheuer nicht einseitig, sondern läßt andere Chirurgen und ihre Arbeiten in gewisser Hinsicht auch gelten. Der Verfasser vertritt hier einen Standpunkt, welchen Referent in seinem kleinen Atlas über Frakturen und Luxationen seit Jahren aufgestellt und vertreten hat, daß nämlich das Röntgenverfahren nicht bloß zur sicheren Diagnose der Fraktur in allen ihren Einzelheiten, sondern auch zur Kontrolle der angewandten Behandlung unentbehrlich sei. Die Ausstattung des Buches ist eine glänzende: 11 schöne Tafeln mit einer Fülle von Röntgenbildern, 39 Textabbildungen auf dem im ganzen 377 Seiten umfassenden Buche, erhöhen die Anschaulichkeit desselben in hohem Grade. Helferich.

8.

Dr. F. Calot, Die Behandlung der angeborenen Hüftgelenkverrenkung. Übersetzt von Dr. P. Ewald, mit einem Vorwort von Prof. Vulpius. Stuttgart 1906 bei Ferdinand Enke. 283 S., 206 Abbildungen.

Man muß Ewald Dank wissen, daß er die Monographie des geistreichen Franzosen ins Deutsche übertragen hat. Calot geht von dem Standpunkt aus, daß die Behandlung der kongenitalen Hüftluxation Allgemeingut der praktischen Ärzte werden könne und schreibt in diesem Sinne sein Buch. Es hält sich dementsprechend fern von historischen und rein theoretischen Abhandlungen und beschränkt sich darauf, die reiche persönliche Erfahrung eines Mannes zu bringen, der z. Z. das 5. Hundert kongenitaler Luxationen reponiert. Es zeichnet sich ferner durch eine außerordentlich klare und einfache Darstellungsweise aus, so daß man es ungern aus der Hand legt, hat man sich erst einmal in den Stoff vertieft. Eine große Reihe von Zeichnungen klinischer, normal anatomischer und pathologischer Verhältnisse, von Verbänden und Apparaten erleichtert noch wesentlich das Verständnis. Inhaltlich wird das Buch Aufsehen erregen durch den Bericht über glänzende Resultate. Die Altersgrenze ist nach unseren derzeitigen Anschauungen verblüffend hoch angesetzt, bei einseitigen Luxationen bis zum 15. Jahre, wo noch $^3/_4$ der Fälle reponibel sind, bei doppelseitigen weniger bestimmt, etwa bis zum 10. Jahre. Die

Dauerextension über Wochen und Monate wird bei älteren Fällen als Vorbereitung sehr empfohlen, desgleichen die forcierte Extension in Narkose. Bei der Reposition bevorzugt er vorsichtige Traktionsmanöver vor den Hebelmanövern, besonders soweit dieselben über Kopf oder Arm erfolgen, bei der Fixation wählt er als Normalstellung 70 ° Flexion, 70 ° Abduktion, 0 ° Rotation und bewirkt dieselbe durch großen Gipsverband von den Zehen bis zum Nabel. Es gelang Calot, bei seinem letzten Hundert Luxationen 100 anatomische Repositionen zu erzielen. Das Buch wird sich trotz der herben Kritik, die an manchen deutschen Methoden geübt wird, viele Freunde erwerben. Es kann jedenfalls von unserer Seite ebenso warm empfohlen werden, wie es von Vulpius in seinem Vorwort geschehen ist.

Dr. Graf-Kiel.

Anzeigen literarischer Neuigkeiten, welche der Redaktion zugeschickt worden sind:

Nordiskt Medicinskt Arkiv, Inre Medicin 1906, Afd. II, Häft 3.
Santesson: Vergleichende Studien über die Lokalwirkung von Cocain und Stovain.

Archives internationales de Chirurgie. Vol. III, Fasc. 3, 1906.
Montigel-Chur: Vioform bei Knochen- und Gelenktuberkulose.
Anzoletti-Bologna: La frattura indiretta dei condili tibiali ed il suo mecanismo.

Archiv für physikal. Medizin und medizinische Technik, Bd. II, H. 1.
Grashey: Einige Fehldiagnosen.
Wichmann: Die Radiumbehandlung des Lupus in histologischer Kontrolle.
Einhorn: Radiumbehälter für den Magen, Ösophagus und das Rektum.

Fortschritte auf dem Gebiete der Röntgenstrahlen, Bd. IX u. X. Sonderabdrucke.
Hänisch: Ein neuer Apparat zur „Orthophotographie" mit horizontaler Lagerung.
Derselbe: Fall von symmetrischer Erkrankung der Tränen- und Mundspeicheldrüsen (Mikulicz-Kümmel) mit „Heilung" durch Röntgenstrahlen.

Revue de Chirurgie, No. 1, Janv. 1907.
Gross et Sencert: Contribution à l'étude et au traitement des rétrécissements non-cancéreux de l'oesophage (2 fig.).
Vautrin: Quelques considérations sur les hernies paraduodénales.
Terrier et Mercadé: Tétanos. Note à propos de deux cas d'insuccès du sérum antitétanique en injection préventive (avec 1 fig.).
Delore: De l'exstirpation des anévrismes supérieurs de le carotide primitive (2 fig.).
Okinczyk et Küss: Les luxations de l'os malaire (5 fig.).

Archives provinciales de Chirurgie, No. 12, Déc. 1906.
Gross et Sencert: Deux cas de massage du coeur.
Adrouin: Résection temporaire de la paroi externe de l'orbite (opération de Krönlein) pour le traitement des tumeurs de l'orbite.
Bériel: A propos des corps étrangers des centres nerveux.

Revue Française de Médecine et de Chirurgie No. 1, 2, 1907.
Huguier: Torsion du cordon spermatique dans la cavité vaginale.
Paquet: Un cas de pneumonie traumatique.
Head et Sherren: Des troubles de la sensibilité consécutifs à la lésion traumatique des nerfs périphériques et du retour de la fonction après la suture nerveuse.
Motty: Appendicite et fièvre typhoide.

Bulletins et Mémoires de la Société de Chirurgie, No. 1 u. 2. 1907.
Faure: Traitement des cancers du pharynx.
Baudet: Sur une observation de plaie du rectum.
Kallionzis: Note sur la prostatectomie transvésicale.
Gaudier: Rachistovainisation en chirurgie infantile.

The St. Paul Medical Journal, No. 1, 1907.
Hoefer: A function of the vermiform appendix.

Archivio di Ortopedia, fasc. 5, 6, 1906.
Aievoli: Intorno a qualche dettaglio istologico nello studio della spina bifida.
Muscatello: Per la cura operativa nella mancanza congenita del radio.
Salaghi: Designazione razionale delle varie forme di lussazione congenita dell' anca con avvertenze riguardo alla cura.
Alessandri: Interventi sul gomito con buona funzionolita in un caso di resezione dell' estremo superiore dell' ulna per sarcoma.
Castruccio: La frattura dello scafoide del carpo.

Sammlung klinischer Vorträge, begründet von R. v. Volkmann, Nr. 116—118.
Frangenheim: Die chirurgisch wichtigen Lokalisationen des Echinococcus.

Baum-Kiel.

OCT 23 1907

1 gal
8/4

~~6031~~


3 2044 103 049 383